This is a digital copy of a book that was preserved for generations on library shelves before it was carefully scanned by Google as part of a project to make the world's books discoverable online.

It has survived long enough for the copyright to expire and the book to enter the public domain. A public domain book is one that was never subject to copyright or whose legal copyright term has expired. Whether a book is in the public domain may vary country to country. Public domain books are our gateways to the past, representing a wealth of history, culture and knowledge that's often difficult to discover.

Marks, notations and other marginalia present in the original volume will appear in this file - a reminder of this book's long journey from the publisher to a library and finally to you.

Usage guidelines

Google is proud to partner with libraries to digitize public domain materials and make them widely accessible. Public domain books belong to the public and we are merely their custodians. Nevertheless, this work is expensive, so in order to keep providing this resource, we have taken steps to prevent abuse by commercial parties, including placing technical restrictions on automated querying.

We also ask that you:

+ *Make non-commercial use of the files* We designed Google Book Search for use by individuals, and we request that you use these files for personal, non-commercial purposes.

+ *Refrain from automated querying* Do not send automated queries of any sort to Google's system: If you are conducting research on machine translation, optical character recognition or other areas where access to a large amount of text is helpful, please contact us. We encourage the use of public domain materials for these purposes and may be able to help.

+ *Maintain attribution* The Google "watermark" you see on each file is essential for informing people about this project and helping them find additional materials through Google Book Search. Please do not remove it.

+ *Keep it legal* Whatever your use, remember that you are responsible for ensuring that what you are doing is legal. Do not assume that just because we believe a book is in the public domain for users in the United States, that the work is also in the public domain for users in other countries. Whether a book is still in copyright varies from country to country, and we can't offer guidance on whether any specific use of any specific book is allowed. Please do not assume that a book's appearance in Google Book Search means it can be used in any manner anywhere in the world. Copyright infringement liability can be quite severe.

About Google Book Search

Google's mission is to organize the world's information and to make it universally accessible and useful. Google Book Search helps readers discover the world's books while helping authors and publishers reach new audiences. You can search through the full text of this book on the web at `http://books.google.com/`

Über dieses Buch

Dies ist ein digitales Exemplar eines Buches, das seit Generationen in den Regalen der Bibliotheken aufbewahrt wurde, bevor es von Google im Rahmen eines Projekts, mit dem die Bücher dieser Welt online verfügbar gemacht werden sollen, sorgfältig gescannt wurde.

Das Buch hat das Urheberrecht überdauert und kann nun öffentlich zugänglich gemacht werden. Ein öffentlich zugängliches Buch ist ein Buch, das niemals Urheberrechten unterlag oder bei dem die Schutzfrist des Urheberrechts abgelaufen ist. Ob ein Buch öffentlich zugänglich ist, kann von Land zu Land unterschiedlich sein. Öffentlich zugängliche Bücher sind unser Tor zur Vergangenheit und stellen ein geschichtliches, kulturelles und wissenschaftliches Vermögen dar, das häufig nur schwierig zu entdecken ist.

Gebrauchsspuren, Anmerkungen und andere Randbemerkungen, die im Originalband enthalten sind, finden sich auch in dieser Datei – eine Erinnerung an die lange Reise, die das Buch vom Verleger zu einer Bibliothek und weiter zu Ihnen hinter sich gebracht hat.

Nutzungsrichtlinien

Google ist stolz, mit Bibliotheken in partnerschaftlicher Zusammenarbeit öffentlich zugängliches Material zu digitalisieren und einer breiten Masse zugänglich zu machen. Öffentlich zugängliche Bücher gehören der Öffentlichkeit, und wir sind nur ihre Hüter. Nichtsdestotrotz ist diese Arbeit kostspielig. Um diese Ressource weiterhin zur Verfügung stellen zu können, haben wir Schritte unternommen, um den Missbrauch durch kommerzielle Parteien zu verhindern. Dazu gehören technische Einschränkungen für automatisierte Abfragen.

Wir bitten Sie um Einhaltung folgender Richtlinien:

+ *Nutzung der Dateien zu nichtkommerziellen Zwecken* Wir haben Google Buchsuche für Endanwender konzipiert und möchten, dass Sie diese Dateien nur für persönliche, nichtkommerzielle Zwecke verwenden.

+ *Keine automatisierten Abfragen* Senden Sie keine automatisierten Abfragen irgendwelcher Art an das Google-System. Wenn Sie Recherchen über maschinelle Übersetzung, optische Zeichenerkennung oder andere Bereiche durchführen, in denen der Zugang zu Text in großen Mengen nützlich ist, wenden Sie sich bitte an uns. Wir fördern die Nutzung des öffentlich zugänglichen Materials für diese Zwecke und können Ihnen unter Umständen helfen.

+ *Beibehaltung von Google-Markenelementen* Das "Wasserzeichen" von Google, das Sie in jeder Datei finden, ist wichtig zur Information über dieses Projekt und hilft den Anwendern weiteres Material über Google Buchsuche zu finden. Bitte entfernen Sie das Wasserzeichen nicht.

+ *Bewegen Sie sich innerhalb der Legalität* Unabhängig von Ihrem Verwendungszweck müssen Sie sich Ihrer Verantwortung bewusst sein, sicherzustellen, dass Ihre Nutzung legal ist. Gehen Sie nicht davon aus, dass ein Buch, das nach unserem Dafürhalten für Nutzer in den USA öffentlich zugänglich ist, auch für Nutzer in anderen Ländern öffentlich zugänglich ist. Ob ein Buch noch dem Urheberrecht unterliegt, ist von Land zu Land verschieden. Wir können keine Beratung leisten, ob eine bestimmte Nutzung eines bestimmten Buches gesetzlich zulässig ist. Gehen Sie nicht davon aus, dass das Erscheinen eines Buchs in Google Buchsuche bedeutet, dass es in jeder Form und überall auf der Welt verwendet werden kann. Eine Urheberrechtsverletzung kann schwerwiegende Folgen haben.

Über Google Buchsuche

Das Ziel von Google besteht darin, die weltweiten Informationen zu organisieren und allgemein nutzbar und zugänglich zu machen. Google Buchsuche hilft Lesern dabei, die Bücher dieser Welt zu entdecken, und unterstützt Autoren und Verleger dabei, neue Zielgruppen zu erreichen. Den gesamten Buchtext können Sie im Internet unter `http://books.google.com` durchsuchen.

UC-NRLF
B 3 770 435

RICHARD J. HALL M.D.

MEDICAL SCHOOL
LIBRARY



EX LIBRIS

Verhandlungen

der

Deutschen Gesellschaft für Chirurgie.

Fünfzehnter Congress,

abgehalten zu Berlin, vom 7.—10. April 1886.

Mit 8 Tafeln Abbildungen und Holzschnitten.

Berlin 1886.

Verlag von August Hirschwald.

N.W. Unter den Linden 68.

UNIV OF CALIF
MEDICAL SCHOOL

Inhalt.

Seite

A. Einladungs-Circular X
B. Verzeichniss der Mitglieder der Gesellschaft XII
C. Statuten und Geschäftsordnung XXI

I. Protokolle, Discussionen und kleinere Mittheilungen.

Erste Sitzung, Mittwoch, 7. April 1886 (in der Aula der Königl. Universität) . . . . . I. 1.
Eröffnung der Sitzung. — Ernennung eines Ehren-Präsidenten. — Wahl der Commission zur Prüfung der Rechnungs-Ablegung. — Verstorbene, ausgeschiedene und neu aufgenommene Mitglieder der Gesellschaft S. 1—3.
Wahl des Vorstandes (Herren Schönborn, von Volkmann, Küster, König, Gurlt) S. 3—7.

1) Herr Kraske, Zur Aetiologie und Pathogenese der acuten Osteomyelitis . . . . . I. 7. II. 243.
Discussion: Herren Roser sen., Mikulicz, B. Fränkel, von Volkmann S. 7—9.
Zur Geschäftsordnung: Herren König, von Volkmann S. 9.

2) Herr Rinne, Zur Drainirung von Beckenabscessen mittelst Trepanation des Darmbeines I. 9. II. 286.

3) Herr Rosenbach, Zur Aetiologie des Wundstarrkrampfes beim Menschen . . . . . I. 9. II. 104.
Discussion: Herren v. Volkmann, König, Socin, Ebermann, Zabludowski S. 9 bis 12.

4) Herr Landerer, Ueber Transfusion und Infusion . . . . . I. 12. II. 280.

2736

		Seite	
Zweiter Sitzungstag, Donnerstag, 8. April 1886.			
a) Morgensitzung im Amphitheater der Königl. chirurg. Universitätsklinik	I.	12.	
1) Herr Weingarten, Ueber eine Kiefer-Prothese	I.	12.	
2) Herr Trendelenburg, Heilung der Harnblasen-Ectopie durch directe Vereinigung der Spaltränder	I.	12.	II. 173.
Discussion: Herren Thiersch, Sonnenburg, M. Hirschberg, Trendelenburg S. 12—16.			
3) Herr Roser sen., Demonstration über seitliche Darmeinklemmung	I.	16.	II. 143.
4) Herr Lauenstein, Extraction eines grossen Steines aus dem Nierenbecken mittelst des Simon'schen Lumbalschnittes, mit Demonstration	I.	16.	II. 49.
Discussion: Herren Küster, Israel S. 16.			
5) Herr König, Ueber Plastik eingesunkener Nasen, mit Krankenvorstellung	I.	17.	II. 40.
6) Herr Thiersch, a) Arthritis deformans des Fussgelenkes	I.	17.	
b) Ueber Hautverpflanzung	I.	17.	
Discussion: Herren von Volkmann, Roser sen. S. 18, 19.			
7) Herr Czerny, Neuropathische Gelenkaffectionen	I.	19.	II. 84.
Discussion: Herren von Volkmann, Thiersch, Sonnenburg S. 19—22.			
8) Herr Czerny, Ueber die Entstehung der Tuberkulose nach Hauttransplantationen	I.	22.	
Discussion: Herren von Volkmann, Thiersch S 24.			
9) Herr Wagner, Ueber Compressionsfracturen des oberen Tibiaendes	I.	24.	II. 116.
10) Herr Löbker, Ueber gewisse Verletzungen des Humero-Radialgelenkes mit Demonstration von Präparaten	I.	24.	II. 311.
11) Herr Wagner, Ueber isolirte Luxation des Radius nach aussen bei gleichzeitigem Abbruch des inneren Theiles seines Köpfchens	I.	24.	II. 127.
b) Nachmittags-Sitzung in der Aula der Königl. Universität	I.	24.	
Mittheilung eines Briefes des Herren Kocher über Cachexia strumipriva S. 24; desgl. eines Briefes des Herrn Maas über die Ausführung			

			Seite
	der Impfung S. 25. Discussion darüber: Herren von Bergmann, von Volkmann S. 27.		
1)	Discussion über Blasensteinoperationen . . . Herren von Volkmann, König S. 27, 28.	I. 27.	II. 1.
2)	Herr Roser sen., Ueber Sectio alta	I. 28.	II. 149.
3)	Herr Ebermann, Einiges über die verschiedenen Operationsmethoden an der Harnblase . Discussion: Herren von Bergmann, Trendelenburg, von Volkmann, König, Schede, Fürstenheim, Schönborn S. 32—43.	I. 28.	

Dritter Sitzungstag, Freitag, 9. April 1886.

	a) Morgensitzung im Amphitheater der Königl. chirurg. Universitätsklinik	I. 44.	
1)	Herr B. Fränkel, Fall von Larynxkrebs . .	I. 44.	II. 98.
2)	Herr Biondi, Zur Hasenschartenfrage . . .	I. 44.	
3)	Herr Morian, Demonstration eines Präparates von doppelseitiger Gesichtsspalte . . . . . Discussion: Herren Albrecht, Trendelenburg, Stöhr, Biondi S. 52—56.	I. 49.	
4)	Herr Meusel, Mittheilung zu der operativen Behandlung des Wolfsrachens . . . . . Discussion: Herren von Volkmann, Meusel S. 57.	I. 56.	
5)	Herr Schönborn, Vorstellung eines Falles von Staphyloplastik . . . . . Discussion: Herren Julius Wolff, Schönborn S. 61, 62.	I. 57.	
6)	Herr Sauer, Demonstrationen über das Verhalten von Aluminiumbronzen im Munde . . .	I. 62.	
7)	Herr Küster, Bemerkungen zur Exarticulatio genu, mit Demonstration . . . . . Discussion: Herren von Volkmann, Küster, Rosenberger, Socin S. 64, 65.	I. 64.	
8)	Herr Küster, Ein Fall von Amputatio penis . Discussion: Herr von Volkmann S. 67.	I. 65.	
9)	Herr Löbker, Demonstration einiger Präparate von habitueller Schulterluxation	I. 67.	II. 210.
10)	Herr Landerer, Die Behandlung der Skoliose mit Massage . . . . . Discussion: Herren von Volkmann, Landerer, Thiersch, König, Kölliker, Schönborn S. 70—74.	I. 67.	

Seite

b) Nachmittags-Sitzung in der Aula der Königl. Universität . . . . . I. 74.
Veränderung des § 5 der Statuten S. 74.
Neu aufgenommene Mitglieder S. 75.

1) Fortsetzung der Discussion über Blasensteinoperationen . . . . . I. 75.
Herren Sonnenburg, Israel, von Bergmann, König, von Volkmann, Gussenbauer, Küster, Löbker, Petersen S. 75—105.

Vierter Sitzungstag, Sonnabend, 10. April 1886.

a) Morgen-Sitzung im Amphitheater der Königl. chirurg. Universitätsklinik . . . . . I. 105.

1) Herr Rotter, Vorstellung mehrerer Patienten mit Aktinomykose, mit Demonstration . . . . I. 105.
Discussion: Herr Esmarch S. 111.

2) Herr Israel, Ein Fall von Aktinomykose der Lunge . . . . . I. 112. II. 36.
Discussion: Herren Roser sen., König S. 113.

3) Herr Braun, Ueber die intrauterinen Brüche der Tibia . . . . . I. 114. II. 220.

4) Herr Gust. Krauss, Ueber den Werth der Resection in der Fusswurzel zur Heilung des Klumpfusses . . . . . I. 114.
Discussion: Herren von Volkmann, Krauss S. 116, 117; Herren König, Krauss S. 120.

5) Herr Gust. Krauss, Die Behandlung der rhachitischen Verkrümmungen der Beine bei Kindern I. 121.

6) Herr Gutsch, Osteoplastische Fussgelenks-Resection . . . . . I. 122. II. 167.

7) Herr Albrecht, Ueber den morphologischen Werth überzähliger Finger und Zehen . . . . I. 122.

8) Herr Albrecht, Ueber die morphologische Bedeutung von Penisschisis, Epi- und Hypospadie I. 124.

9) Herr Czerny, Demonstration eines geheilten Rückgratschusses . . . . . I. 127.
Discussion: Herr Esmarch S. 128, 129.

10) Herr Czerny, Ueber Epithelialcarcinom der Mamma . . . . . I. 129.

11) Herr Meusel, Vorstellung einer Schussverletzung des Ellenbogengelenkes . . . . . I. 129.

		Seite
12) Herr Mikulicz, Zur operativen Behandlung des Empyems der Highmorshöhle	I. 131.	II. 178.
13) Herr Israel, Ueber Operation des Lungenechinococcus	I. 131.	
14) Herr Petersen, Zur Frage der Kniegelenks-Resection bei Kindern, mit Demonstration eines bezüglichen Präparates	I. 134.	II. 153.
15) Herr Hansmann, Eine neue Methode der Fixirung der Fragmente bei complicirten Fracturen Discussion: Herr Gurlt S. 137.	I. 134.	

---

b) Nachmittags-Sitzung in der Aula der Königl. Universität . . . . . I. 137.
Bericht über die Revision der Casse S. 137. — Vorschlag von Thematen für den nächsten Chirurgen-Congress; Discussion: Herren Schede, von Volkmann, Mikulicz S. 137.

1) Herr Schede, Ueber die Heilung unter dem feuchten Blutschorf . . . . . I. 138. II. 62.
Discussion: Herren von Bergmann, von Volkmann S. 138—141.
Discussion über Aeusserung von Beifallsbezeigungen u. s. w. bei und nach den Vorträgen: Herren Schönborn, von Volkmann, König S. 141, 142.

2) Herr von Volkmann, Bericht über einen von Herrn Leser angekündigten Vortrag: Ueber die Behandlung der Senkungsabscesse bei tuberculösen Erkrankungen der Wirbelsäule und des Beckens . . . . . I. 142.
Discussion: Herren Schede, von Volkmann S. 143, 144.

3) Herr Wahl, Mittheilung eines Falles von Inoculationstuberculose nach Amputation des Unterarmes . . . . . I. 144. II. 56.
Discussion: Herren König, von Volkmann, von Bergmann S. 144, 145.

4) Herr Bircher, Eine neue Methode unmittelbarer Retention bei Fracturen der unteren Extremitäten, auszugsweise mitgetheilt von Herrn Kraske . . . . . I. 145. II. 130.

5) Herr Küster, Beiträge zur Lehre von den Hernien; Hernia inguino-subcutanea . . . . I. 146. II. 291.

6) Herr Mikulicz, Ueber die Ausschaltung todter Räume aus der Peritonealhöhle, mit besonderer

Seite

Rücksicht auf die Exstirpation der von der Beckenhöhle ausgehenden Geschwülste . . . . I. 146. II. 187.
Schluss des Congresses S. 146.

II. Grössere Vorträge und Abhandlungen.

I. Herren König und Kramer, Ueber die Wahl der Voroperationen zur Entfernung der Blasensteine bei dem Manne . . . . . I. 27. II. 1.
1. Moderne Wandlungen der Steinoperationen. Von Kramer . . . . . II. 1.
2. Ueber die Wahl der Voroperationen (Sectio perinealis, Sectio alta) zur Entfernung der Blasensteine beim Manne . . . . . I. 27, 75. II. 16.
II. Herr James Israel, Ein Beitrag zur Pathogenese der Lungenaktinomykose. (Hierzu Taf. I.) I. 112. II. 36.
III. Herr König, eine neue Methode der Aufrichtung eingesunkener Nasen durch Bildung des Nasenrückens aus einem Haut-Periost-Knochenlappen der Stirn. (Hierzu Taf. II. und Holzschnitte.) I. 17. II. 40.
IV. Herr Carl Lauenstein, Extraction eines grossen Steines aus dem Nierenbecken mittelst des Simon-Czerny'schen Lendenschnittes. (Mit Holzschnitten.) . . . . . I. 16. II. 49.
V. Herr M. Wahl, Ein Fall von Inoculationstuberculose nach Amputation des Unterarmes . . . I. 144. II. 56.
VI. Herr Schede, Ueber die Heilung von Wunden unter dem feuchten Blutschorf . . . . . I. 138. II. 62.
VII. Herr Czerny, Ueber neuropathische Gelenkaffectionen . . . . . I. 19. II. 84.
VIII. Herr B. Fränkel, Erste Heilung eines Larynx-Cancroids vermittelst Ausrottung per vias naturales . . . . . I. 44. II. 98.
IX. Herr Rosenbach, Zur Aetiologie des Wundstarrkrampfes beim Menschen . . . . . I. 9. II. 104.
X. Herr W. Wagner, Ueber Compressionsfracturen des oberen Tibiaendes. (Hierzu Taf. III, Fig. 1, 2.) I. 24. II. 116.
XI. Herr W. Wagner, Ueber isolirte Luxation des Radiusköpfchens nach aussen mit Absprengung seiner inneren Peripherie. (Hierzu Taf. III, Fig. 3, 4.) . . . . . I. 24. II. 127.
XII. Herr H. Bircher, Eine neue Methode unmittelbarer Retention bei Fracturen der Röhrenknochen. (Mit Holzschnitten.) . . . . . I. 145. II. 130.
XIII. Herr W. Roser sen., Ueber Darmwandbrüche. (Mit Holzschnitten.) . . . . . I. 16. II. 143.

		Seite
XIV.	Herr W. Roser sen., Zur Lehre von der Sectio alta. (Mit Holzschnitten.)	I. 28. II. 149.
XV.	Herr Petersen, Zur Frage der Kniegelenksresection bei Kindern, mit Demonstration eines bezüglichen Präparates. (Mit Holzschnitten.)	I. 134. II. 153.
XVI.	Herr Gutsch, Ueber die Erweiterungsfähigkeit der Grenzen Mikulicz'scher osteoplastischer Fussresection. (Hierzu Taf. IV.)	I. 122. II. 167.
XVII.	Herr Trendelenburg, Ueber Heilung der Harnblasen-Ectopie durch directe Vereinigung der Spalträuder. (Hierzu Taf. V.)	I. 12. II. 173.
XVIII.	Herr Mikulicz, Zur operativen Behandlung des Empyems der Highmorshöhle. (Hierzu Taf. VI.)	I. 131. II. 178.
XIX.	Herr Mikulicz, Ueber die Ausschaltung todter Räume aus der Peritonealhöhle, mit besonderer Rücksicht auf die Exstirpation der aus der Beckenhöhle ausgehenden Geschwülste. (Mit einem Holzschnitt.)	I. 146. II. 187.
XX.	Herr Löbker, Einige Präparate von habitueller Schulterluxation. (Mit Holzschnitten.) . . .	I. 67. II. 210.
XXI.	Herr Braun, Ueber die intrauterinen Fracturen der Tibia. (Hierzu Taf. VII, VIII.)	I. 114. II. 220.
XXII.	Herr Kraske, Zur Aetiologie und Pathogenese der acuten Osteomyelitis	I. 7. II. 243.
XXIII.	Herr Landerer, Ueber Transfusion und Infusion	I. 12. II. 280.
XXIV.	Herr Rinne, Zur Drainage von Beckenabscessen mittelst Trepanation des Darmbeines	I. 9. II. 286.
XXV.	Herr Küster, Beiträge zur Lehre von den Hernien. (Mit Holzschnitten.)	I. 146. II. 291.
XXVI.	Herr Löbker, Ueber gewisse Verletzungen (Fracturen und Luxationen) im Humero-Radialgelenke. (Mit Holzschnitten.)	I. 24. II. 311.

A.

Einladungs-Circular.

Fünfzehnter Congress

der

Deutschen Gesellschaft für Chirurgie.

Der fünfzehnte Congress der Deutschen Gesellschaft für Chirurgie findet vom 7.—10. April d. J. in Berlin statt.

Zur Begrüssung versammeln sich die Mitglieder am 6. April Abends von 8 Uhr ab im Hôtel du Nord (Unter den Linden 35).

Die Nachmittagssitzungen werden am 7. April, Mittags von $12^1/_2$ bis 4 Uhr, an den anderen Tagen von 2 bis 4 Uhr in der Aula der Königlichen Universität, die für Demonstrationen von Präparaten und Krankenvorstellung bestimmten Morgensitzungen von 10 bis 1 Uhr im Königlichen Universitäts-Klinikum und der Königlichen Charité abgehalten.

In den Morgensitzungen vorzustellende, von auswärts kommende Kranke können im Königlichen Klinikum (Berlin, N., Ziegelstrass No. 5—9) Aufnahme finden, Präparate, Bandagen, Instrumente u. s. w. ebendahin gesandt werden.

Eine Ausschusssitzung zur Aufnahme neuer Mitglieder findet am 6. April, Abends 9 Uhr, im Hôtel du Nord statt.

Am letzten Sitzungstage des zwölften Congresses wurde der Beschluss gefasst (s. Protocoll S. 106), dass die Themata der zur Discussion sich eignenden Vorträge und Mittheilungen zuvor an den Vorsitzenden eingesandt und demnächst allen Mitgliedern kundgegeben werden sollten.

Ankündigungen von Vorträgen, Mittheilungen und Demonstationen bitte ich, bis zum 1. März Herrn Geheimen Medizinalrath und Professor Dr. Gurlt (Bernburgerstrasse 15/16, Berlin SW.) zugehen zu lassen. Im vorigen Congress ist für die Tagesordnung dieses Congresses beschlossen worden:

1) Fortsetzung der Discussion über die Tuberculose nach den von Herrn von Volkmann aufgestellten Thesen.
2) Mittheilung weiterer Erfahrungen über die Endresultate der Operation complicirter Hasenscharten.

3) Discussion über die Operationen an der Harnblase, incl. hohen und Median-Steinschnitt (Antrag des Herrn König).

Das gemeinschaftliche Mittagsmahl findet am 8. April um 5 Uhr Abends im Hôtel du Nord statt. Für die Theilnehmer wird ein Bogen zur Einzeichnung der Namen am 6. April Abends im Hôtel du Nord und am 7. April Mittags in der Sitzung ausliegen.

Wiesbaden, 20. Januar 1886.

B. von Langenbeck,
d. Z. Vorsitzender.

B.

Verzeichniss der Mitglieder

der

Deutschen Gesellschaft für Chirurgie.[1])

Ehren-Mitglieder.

1. Dr. von Langenbeck, Wirklicher Geheimer Rath und Professor in Wiesbaden, Ehren-Präsident.
2. Sir James Paget, Bart., in London.
3. Sir Joseph Lister, Bart., in London.

Ausschuss-Mitglieder.

*4. Vorsitzender: Dr. von Volkmann, Geh. Med.-Rath und Professor in Halle a. S.
*5. Stellvertreter des Vorsitzenden: Dr. von Bergmann, Geh. Med.-Rath und Professor in Berlin.
*6. Erster Schriftführer: Dr. Gurlt, Geh. Med.-Rath und Professor in Berlin.
*7. Zweiter Schriftführer: Dr. Schönborn, Geh. Med.-Rath und Professor in Königsberg i. Pr., Würzburg.
*8. Cassenführer und Bibliothekar: Dr. Küster, Professor, San.-Rath und dirigirender Arzt in Berlin.

Anderweitige Ausschuss-Mitglieder.

*9. Dr. Esmarch, Geh. Med.-Rath und Professor in Kiel.
*10. - König, Geh. Med.-Rath und Professor in Göttingen.
*11. - Roth, General-Arzt des XII. Armee-Corps und Professor in Dresden.
*12. - Thiersch, Geh. Med.-Rath und Professor in Leipzig.

---

*13. Dr. von Adelmann, Wirkl. Staatsrath und Professor emer. in Berlin.
*14. - Adler in Berlin.
*15. - Albrecht, Professor in Hamburg.
*16. - Angerer, Professor in München.
17. - von Antal, Professor in Budapest.
18. - Bardeleben, Geh. Ober-Med.-Rath und Professor in Berlin.

---

[1]) Die auf dem Congress anwesenden Mitglieder sind mit einem * bezeichnet.

*19. Dr. Bartels in Berlin.
20. - Bartscher, Sanitätsrath in Osnabrück.
*21. - Baum, Chefarzt in Danzig.
*22. - Baumgärtner, dirigirender Arzt in Baden-Baden.
23. - von Beck, Generalarzt des XIV. Armee-Corps in Carlsruhe.
24. - Becker in Monroe, Michigan U. S.
*25. - Beely in Berlin.
*26. - Benary in Berlin.
27. - Berg, Ober-Stabsarzt in Stuttgart.
28. - Berns in Amsterdam.
*29. - Bessel in Berlin.
*30. - Bessel-Hagen, Docent in Heidelberg.
*31. - Beyer, Ober-Stabsarzt in Dresden.
*32. - Bidder in Berlin.
33. - Billroth, Hofrath und Professor in Wien.
34. - Blasius in Braunschweig.
*35. - Oscar Bloch in Kopenhagen.
36. - Boddaert-van Cutsem, Professor in Gent.
*37. - Boecker in Berlin.
*38. - Boeters in Görlitz.
39. - Bose, Professor in Giessen.
*40. - Bramann, Assistenzarzt in Berlin.
41. - Brandis, Geh. Sanitätsrath in Aachen.
*42. - Braun, Professor in Jena.
43. - Braune, Professor in Leipzig.
44. - Brendel in Montevideo.
45. - Bruns, Professor in Tübingen.
*46. - von Burckhardt, Hofrath in Wildbad.
47. - Burckhardt, jun., Med.-Rath und dirig. Arzt in Stuttgart.
*48. - F. Busch, Professor in Berlin.
*49. - Cammerer, Generalarzt des IX. Armee-Corps in Altona.
50. - Caspary, Professor in Königsberg.
51. - Chwat, dirig. Arzt in Warschau.
52. - Claus, Sanitätsrath in Elberfeld.
53. - Cordua in Hamburg.
*54. - Cramer in Wiesbaden.
55. - Credé, Geh. Med.-Rath und Professor in Leipzig.
56. - Credé, jun., Stabsarzt a. D. in Dresden.
*57. - Creite, Physikus in Schöningen, Herzogth. Braunschweig.
*58. - Czerny, Geheimer Rath und Professor in Heidelberg.
59. - Danzel in Hamburg.
*60. - Deetz, Geh. Med.-Rath in Homburg.
*61. - Delhaes, dirig. Arzt in Berlin.
62. - von Dittel, Professor in Wien.
*63. - Dörffel, Assistenzarzt in Leipzig.
64. - Doutrelepont, Professor in Bonn.

65. Dr. Dreier, dirig. Arzt in Bremen.
*66. - Ebermann, Wirklicher Staatsrath in St. Peterburg.
*67. - Ehrenhaus, Sanitätsrath in Berlin.
68. - Engelmann in Kreuznach.
69. - Escher, Primar-Chirurg in Triest.
70. - Falkson, Docent in Königsberg i. Pr.
71. - von Farkas, Primararzt in Budapest.
*72. - Fehleisen, Docent in Berlin.
73. - Fenger, dirig. Arzt in Chicago.
74. - Hurry Fenwick in London.
75. - Fialla, dirig. Arzt in Bukarest.
76. - von Fichte, Generalarzt des XIII. Armee-Corps in Stuttgart.
*77. - Fincke, San.-Rath und dirig. Arzt in Halberstadt.
*78. - Firle, dirig. Arzt in Siegen.
79. - Ernst Fischer, Professor in Strassburg i. E.
80. - Georg Fischer, dirig. Arzt in Hannover.
81. - H. Fischer, Med.-Rath und Professor in Breslau.
82. - Fleck, Ober-Stabsarzt in Magdeburg.
83. - Förster, Ober-Stabsarzt in Münster.
*84. - B. Fraenkel, Professor und Sanitätsrath in Berlin.
*85. - Fraenkel, Regimentsarzt in Wien.
86. - Fricker, dirig. Arzt in Odessa.
87. - Fuchs, Ober-Stabsarzt a. D. in Darmstadt.
*88. - Fürstenheim, Sanitätsrath in Berlin.
89. - Gähde, Ober-Stabsarzt in Magdeburg.
90. - von Gärtner, Ober-Med.-Rath in Stuttgart.
*91. - Genzmer, Professor in Halle a. S.
92. - Gerdes in Jever.
93. - Gersuny, dirig. Arzt in Wien.
94. - Gies, Docent in Rostock.
95. - Glöckler, dirig. Arzt in Frankfurt a. M.
*96. - Gluck, Professor in Berlin.
97. - Goering, dirig. Arzt in Bremen.
98. - Gräfe, Professor in Halle.
*99. - Graf, Sanitätsrath und dirig. Arzt in Elberfeld.
*100. - Grimm, Assistenzarzt in Berlin.
*101. - Groeneveld in Leer.
102. - Groethuysen, Sanitätsrath in Heidelberg.
103. - Grube, Professor in Charkow.
104. - Güntner, Professor in Salzburg.
*105. - Gürtler in Hannover.
*106. - Paul Gueterbock, Docent und Med.-Rath in Berlin.
*107. - Gussenbauer, Professor in Prag.
*108. - Gutsch in Carlsruhe, Baden.
*109. - Haberern in Budapest.
110. - von Hacker, Assistenzarzt in Wien.

111. Dr. Hadlich, dirig. Arzt in Cassel.
*112. - Hadra in Berlin.
*113. - Hagedorn, Geh. Sanitätsrath und dirig. Arzt in Magdeburg.
*114. - Hagemann in Bernburg.
*115. - Eugen Hahn, Sanitätsrath und dirig. Arzt in Berlin.
*116. - Gustav Hahn, Ober-Stabsarzt in Berlin.
117. - Halm, Hofstabsarzt in München.
*118. - Hansmann in Hamburg.
*119. - Arthur Hartmann in Berlin.
120. - Hasse in Nordhausen.
*121. - Lothar Heidenhain in Berlin.
122. - Heineke, Professor in Erlangen.
*123. - Helferich, Professor in Greifswald.
*124. - Heuck, Assistenzarzt in Mannheim.
125. - Heusner, dirig. Arzt in Barmen.
*126. - Jul. Hirschberg, Professor in Berlin.
*127. - M. Hirschberg in Frankfurt a. M.
*128. - Hoeftmann in Königsberg i. Pr.
129. - van der Hoeven, dirig. Arzt in Rotterdam.
*130. - Hoffa, Assistenzarzt in Würzburg.
*131. - Franz Hoffmann in Wiesbaden.
*132. - Holz in Berlin.
*133. - Horn, Ober-Stabsarzt in Berlin.
134. - Baron Horoch, Assistenzarzt in Wien.
135. - Hrabowsky, Assistenzarzt in Magdeburg.
*136. - Hüpeden, Med.-Rath in Hannover.
*137. - Israël, dirig. Arzt in Berlin.
138. - Al. Jacobson, Docent in St. Petersburg.
*139. - Jäger, Med.-Rath und dirig. Arzt in Darmstadt.
140. - C. Jaffé in Hamburg.
141. - Janicke in Breslau.
142. - Janny, Docent und Primararzt in Budapest.
143. - Kadenatzi, dirig. Arzt in Wilna, Russland.
*144. - Kammerer in Berlin.
145. - Kappeler, dirig. Arzt in Münsterlingen, Schweiz.
*146. - Karewsky in Berlin.
147. - Katholicki, Primararzt in Brünn.
148. - Kaufmann, Docent in Zürich.
149. - Klaussner in München.
*150. - Carl Koch in Nürnberg.
151. - W. Koch, Hofrath und Docent in Dorpat.
152. - Kocher, Professor in Bern.
*153. - Köhler, Ober-Stabsarzt in Berlin.
154. - Köhler in Offenbach a. M.
*155. - Kölliker, Docent in Leipzig.
*156. - W. Körte in Berlin.

*157. Dr. Kolaczek, Docent in Breslau.
*158. - Kramer in Göttingen.
*159. - Kraske, Professor in Freiburg i. Br.
160. - Krause, Docent in Berlin.
161. - Fedor Krause, Assistenzarzt in Halle a. S.
*162. - Gustav Krauss in Darmstadt.
*163. - Kremnitz, dirig. Arzt in Bukarest.
164. - Krönlein, Professor in Zürich.
165. - Kronacher in München.
166. - Kühne, Ober-Stabsarzt in Hofgeismar.
*167. - Kümmell, dirig. Arzt in Hamburg.
*168. - Dieder. Kulenkampff in Bremen.
169. - Ed. Kulenkampff in Bremen.
*170. - Küstner, Professor in Jena.
*171. - Landau, Docent in Berlin.
*172. - Landerer, Docent in Leipzig.
173. - F. Lange in New York.
*174. - Langenbuch, Sanitätsrath und dirig. Arzt in Berlin.
*175. - Lantzsch, Ober-Stabsarzt a. D. in Berlin.
*176. - La Pierre, dirig. Arzt in Potsdam.
*177. - Lassar, Docent in Berlin.
*178. - Lauenstein, dirig. Arzt in Hamburg.
*179. - von Lauer, Wirkl. Geh. Ober-Med.-Rath, General-Stabsarzt der Preussischen Armee und Professor in Berlin.
180. - Lemke in Brüssel.
181. - Leopold, Med.-Rath und Professor in Dresden.
*182. - Leser, Docent in Halle a. S.
183. - Freih. von Lesser, Docent in Leipzig.
*184. - Leuthold, Generalarzt und Professor in Berlin.
185. - Liebrecht in Lüttich.
186. - Lilienfeld in Berlin.
*187. - Lindemann, Sanitätsrath in Hannover.
*188. - Lindner in Ludwigslust, Mecklenburg-Schwerin.
*189. - Lindpaintner in München.
*190. - Loebker, Docent in Greifswald.
*191. - Loose in Bremen.
192. - Lorinser, Sanitätsrath und Krankenhaus-Director in Wien.
193. - Lossen, Professor in Heidelberg.
*194. - von Lotzbeck, General-Stabsarzt der Bayerischen Armee in München.
195. - Lücke, Professor in Strassburg i. E.
196. - Lühe, Ober-Stabsarzt in Demmin i. Pomm.
197. - Lüning, Docent in Zürich.
198. - Lumniczer, Professor in Budapest.
199. - Maas, Hofrath und Professor in Würzburg († 23. Juni 1886).
200. - Sir William Mac Cormac, dirig. Arzt in London.

*201. Dr. Mack, dirig. Arzt in Braunschweig.
202. - Macleod, Professor in Glasgow.
*203. - Madelung, Professor in Rostock.
*204. - Maeurer, Sanitätsrath in Coblenz.
*205. - Mannel, Geh. Hof- und Med.-Rath in Arolsen.
206. - Marc, Kreis-Physikus in Wildungen.
207. - Marckwald in Kreuznach.
*208. - A. Martin, Docent in Berlin.
*209. - Mehlhausen, Geh. Ober-Med.-Rath und Generalarzt in Berlin.
*210. - Meinert in Dresden.
*211. - Menschel in Bautzen.
212. - Messner, Assistenzarzt in Halle a. S.
213. - Metzler, Ober-Stabsarzt in Darmstadt.
*214. - Meusel, Geh. Med.-Rath in Gotha.
215. - Max Meyer in Berlin.
216. - Michael in Hamburg.
217. - Middeldorpf, Assistenzarzt in Freiburg i. Br.
*218. - Mikulicz, Professor in Krakau.
*219. - Mitscherlich, Ober-Stabsarzt a. D. und Docent in Berlin.
*220. - Moeller in Magdeburg.
221. - Moll, dirig. Arzt in Arnheim, Holland.
*222. - Morian, Assistenzarzt in Berlin.
223. - von Mosengeil, Professor in Bonn.
224. - Mosetig von Moorhof, Primararzt und Professor in Wien.
225. - Mügge in Stade.
226. - Max Müller, Sanitätsrath und dirig. Arzt in Köln.
*227. - Max Müller in Schandau.
*228. - Müller, Ober-Stabsarzt in Oldenburg.
229. - W. Müller, Docent in Göttingen.
*230. - Münnich, Ober-Stabsarzt in Berlin.
*231. - Nagel, dirig. Arzt in Bremen.
232. - Nicoladoni, Professor in Innsbruck.
233. - Neuber, Docent in Kiel.
234. - Noetzel, Sanitätsrath, Ober-Stabsarzt a. D. und Kreis-Physikus in Colberg.
235. - Nuesse, Ober-Stabsarzt a. D. in Potsdam.
236. - von Nussbaum, Geheimer Rath und Professor in München.
*237. - Oberländer in Dresden.
*238. - Oberst, Professor in Halle a. S.
239. - Alexander Ogston, Professor in Aberdeen.
240. - Olshausen, Geh. Med.-Rath und Professor in Halle a. S.
241. - Pagenstecher in Elberfeld.
242. - Partsch, Docent in Breslau.
243. - Passavant, Sanitätsrath und dirig. Arzt in Frankfurt a. M.
244. - Pauly, Stabsarzt a. D., Sanitätsrath und dirig. Arzt in Posen.
*245. - Petersen, Professor in Kiel.

*246. Dr. Petri, Sanitätsrath und dirig. Arzt in Detmold.
*247. - Pilz in Stettin.
*248. - Plenio in Elbing.
249. - Preetorius in Antwerpen.
250. - von Puky, Docent in Budapest.
251. - Ranke, Professor in Groningen, Holland.
252. - Rausche in Magdeburg.
253. - Reger, Ober-Stabsarzt in Halle a. S.
254. - Rehn in Frankfurt a. M.
*255. - Reichel, Assistenzarzt in Breslau.
256. - Reyher, Professor in St. Petersburg.
*257. - Richter, Professor in Breslau.
258. - Ried, Geheimer Rath und Professor in Jena.
259. - Riedel, dirig. Arzt in Aachen.
260. - Riedinger, Professor in Würzburg.
261. - Riegner in Breslau.
*262. - Rinne, Professor in Greifswald.
*263. - Rochs, Stabsarzt in Berlin.
*264. - Rose, Professor und dirig. Arzt in Berlin.
*265. - Rosenbach, Professor in Göttingen.
*266. - Rosenberger, Docent in Würzburg.
*267. - Roser, Geh. Med.-Rath und Professor in Marburg.
268. - K. Roser, jun., Docent in Marburg.
*269. - Rothmann in Berlin.
*270. - Rotter, Assistenzarzt in Berlin.
*271. - Rudolphi, Ober-Med.-Rath in Neu-Strelitz.
*272. - Rüter in Hamburg.
*273. - Rupprecht, dirig. Arzt in Dresden.
274. - Russ jun. in Jassy.
*275. - Rydygier in Kulm, Westpreussen.
*276. - Sänger in Leipzig.
*277. - Aall Sandberg in Bergen, Norwegen.
278. - Schädel, dirig. Arzt in Flensburg.
*279. - Schäfer in Breslau.
*280. - Max Schede, dirig. Arzt in Hamburg.
*281. - Paul Schede in Magdeburg.
282. - Schillbach, Professor in Jena.
283. - Schinzinger, Hofrath und Professor in Freiburg i. Br.
284. - Schlaepfer, dirig. Arzt in Herisau, Schweiz.
*285. - Schlange, Assistenzarzt in Berlin.
286. - Schliep in Baden-Baden.
*287. - Hans Schmid, ordinirender Arzt in Berlin.
288. - Arnold Schmidt in Leipzig.
289. - Benno Schmidt, Geh. Med.-Rath und Professor in Leipzig.
*290. - Heinrich Schmidt, Sanitätsrath und dirig. Arzt in Berlin.
291. - Heinrich Schmidt, dirig. Arzt in Frankfurt a. M.

*292. Dr. Meinhard Schmidt, Amtsphysikus in Cuxhaven.
*293. - Schmidtlein in Berlin.
294. - Schnabel, Sanitätsrath und dirig. Arzt in Breslau.
295. - Schneider, Professor in Königsberg i. Pr.
*296. - Schoetz in Berlin.
*297. - Schrader, Ober-Stabsarzt in Berlin.
298. - Justus Schramm in Dresden.
299. - Schröder, Geh. Med.-Rath und Professor in Berlin.
*300. - Schubert, Generalarzt in Berlin.
*301. - Schüller, Professor in Berlin.
302. - Schüssler in Bremen.
*303. - Schütte in Berlin.
304. - A. W. Schultze, Ober-Stabsarzt a. D., Sanitätsrath und dirig. Arzt in Stettin.
305. - Schwahn, Ober-Stabsarzt a. D. und Kreis-Physikus in Breslau.
*306. - Schwalbe in Magdeburg.
*307. - Selle, Stabsarzt in Dresden.
*308. - Sendler in Magdeburg.
309. - Senn in Milwaukee, Vereinigte Staaten von Nord-Amerika.
*310. - Settegast in Berlin.
*311. - Skutsch, Assistenzarzt in Jena.
*312. - Socin, Professor in Basel.
*313. - Sonnenburg, Professor in Berlin.
314. - Sprengel, dirig. Arzt in Dresden.
315. - Stabel, Sanitätsrath in Kreuznach.
*316. - Stadler, dirig. Arzt in Bremen.
317. - Starck, Med.-Rath und dirig. Arzt in Danzig.
318. - Staude, Med.-Rath und Krankenhaus-Director in Zwickau.
*319. - Stelzner, Hofrath und dirig. Arzt in Dresden.
320. - Stetter, Docent in Königsberg i. Pr.
321. - Straeter in Düsseldorf.
322. - Strahler, Regierungs- und Medicinal-Rath in Bromberg.
323. - Strube, Generalarzt in Breslau.
*324. - Struckmann in Kopenhagen.
*325. - von Stuckrad, Generalarzt des III. Armee-Corps in Berlin.
*326. - Süersen, Geh. Hofrath in Berlin.
*327. - Szmula, Sanitätsrath, Kreis-Physikus, Knappschafts-Oberarzt in Zabrze, Oberschlesien.
328. - Szuman in Thorn.
*329. - Tamm in Berlin.
*330. - Thomsen in Altona.
*331. - Tilanus, Professor in Amsterdam.
*332. - Tillmanns, Docent in Leipzig.
*333. - Timann, Stabsarzt in Berlin.
*334. - von Tischendorf in Leipzig.
*335. - Trendelenburg, Professor in Bonn.

336. Dr. Trost, Regierungs-Medicinalrath in Aachen.
337. - Tuszewski in Nikolai, Oberschlesien.
*338. - Ullmann in Wien.
*339. - Villaret, Stabsarzt in Berlin.
*340. - Völker in Braunschweig.
*341. - Wagner, in Königshütte, Oberschlesien.
*342. - Wahl in Essen.
343. - Waitz in Hamburg.
*344. - Walkhoff in Helmstedt.
*345. - Walzberg in Minden.
346. - Warnatz in Dresden.
*347. - Wegner, Generalarzt des Garde-Corps in Berlin.
348. - Wehr in Lemberg.
*349. - Weil, Professor in Prag.
*350. - Weise in Berlin.
*351. - Wenzel, Generalarzt der Kaiserl. Marine in Berlin.
352. - Wiesinger, Secundärarzt in Hamburg.
353. - Wildt, dirig. Arzt in Cairo, Aegypten.
*354. - Wilke, Sanitätsrath und dirig. Arzt in Halle a. S.
355. - Winckel, Geh. Med.-Rath und Professor in München.
356. - Alexander von Winiwarter, Professor in Lüttich.
357. - Rich. Wittelshöfer, Docent in Wien.
358. - Witzel, Docent in Bonn.
*359. - Wölfler, Professor in Graz.
*360. - Rudolf Wolff, dirig. Arzt in Hamburg.
361. - Carl Wolff in Griesheim, Prov. Hessen-Nassau.
*362. - Ernst Wolff, Ober-Stabsarzt in Berlin.
*363. - Julius Wolff, Professor in Berlin.
*364. - Max Wolff, Professor in Berlin.
365. - Wulff in St. Petersburg.
366. - Wurfbain, Professor in Amsterdam.
*367. - Zabludowski in Berlin.
*368. - Zeller in Stuttgart.
369. - Ziemssen in Wiesbaden.
370. - Zwicke, Stabsarzt in Goslar.

C.

Statuten

der

Deutschen Gesellschaft für Chirurgie.

§. 1. Die Deutsche Gesellschaft für Chirurgie hat den Zweck, bei dem stets wachsenden Umfange der Wissenschaft, die chirurgischen Arbeitskräfte zu einigen, durch persönlichen Verkehr den Austausch der Ideen zu erleichtern und gemeinsame Arbeiten zu fördern.

§. 2. Die Versammlungen der Gesellschaft finden jährlich, bei Gelegenheit eines in der Zeit vom 10. bis incl. 13. April abzuhaltenden Congresses statt, mit der Maasgabe, dass es dem Vorsitzenden anheimgestellt wird, den Termin entsprechend zu verschieben, wenn ein Sonntag dazwischenfällt. Die Verhandlungen in den Sitzungen des Congresses werden durch die anliegende Geschäftsordnung geregelt.

§. 3. Mitglied der Gesellschaft kann Jeder werden, der sich mit Chirurgie beschäftigt, unter den in §. 8 bezeichneten Bedingungen.

§. 4. Theilnehmer an den Sitzungen können durch Mitglieder eingeführt werden; dieselben dürfen jedoch nur mit Genehmigung des Vorsitzenden Vorträge halten oder an der Debatte Theil nehmen.

§. 5. Der Ausschuss der Gesellschaft besteht aus:

einem Vorsitzenden,
einem stellvertretenden Vorsitzenden,
zwei Schriftführern,
einem Cassenführer,
vier anderen Mitgliedern.

Die fünf zuerst genannten Personen bilden das Bureau des Congresses.

Ständige Mitglieder des Bureaus sind:

der erste Schriftführer und der Cassenführer.

In der jedesmaligen Sitzung des Congresses werden für die Dauer des nächsten Jahres gewählt:

a) der Vorsitzende mittelst Zettelwahl durch einfache Stimmenmehrheit.
b) der stellvertretende Vorsitzende, der zweite Schriftführer, die vier anderen Mitglieder durch einfache Stimmenmehrheit.

§. 6. Der Ausschuss leitet die Angelegenheiten der Gesellschaft für die Dauer des Jahres, namentlich:

a) beräth etwaige Abänderungen der Statuten und der Geschäftsordnung,
b) entscheidet über die Aufnahme neuer Mitglieder,

c) besorgt die Publication der Verhandlungen,

d) sorgt für Verwahrung der Archive und Gelder der Gesellschaft.

Ist der Ausschuss versammelt, so finden seine Verhandlungen mündlich, im andern Falle schriftlich statt.

§. 7. Der Beitrag der Mitglieder ist für das Jahr auf 20 Mark festgesetzt. Sollte dieser Beitrag, nach zweimaliger Erinnerung, für ein oder mehrere Jahre nicht gezahlt worden sein, so wird der Name des Mitgliedes aus der Liste gestrichen. Der Wiedereintritt in die Gesellschaft kann ohne Weiteres erfolgen, sobald die fehlenden Beiträge nachgezahlt worden sind.

§. 8. Die Aufnahme neuer Mitglieder erfolgt, abgesehen von der Zeit des Congresses, zu Neujahr. Der Neuaufzunehmende muss durch drei Mitglieder vorgeschlagen werden; der Ausschuss entscheidet über die Wahl durch Stimmeneinheit.

§. 9. Die Gesellschaft ernennt hervorragende Chirurgen zu Ehrenmitgliedern, die indessen die Zahl 12 nicht übersteigen dürfen.

Die zu ernennenden Ehrenmitglieder werden der Gesellschaft nach einstimmigem Beschluss des Ausschusses vorgeschlagen. Die Abstimmung über dieselben findet durch Stimmzettel in der nächstfolgenden allgemeinen Sitzung statt. Zur Aufnahme ist eine Majorität von zwei Dritteln der abgegebenen Stimmen erforderlich.

§. 10. Der Auschuss wird mit Abfassung der Ehrendiplome beauftragt.

§. 11. Die Verhandlungen des Congresses werden veröffentlicht; der Abdruck der Vorträge erfolgt, wenn irgend möglich, nach dem vom Vortragenden einzureichenden Manuscripte, andernfalls nach den stenographischen Aufzeichnungen. Jedes Mitglied, vorausgesetzt, dass der vorjährige Jahresbeitrag gezahlt worden ist, erhält unentgeltlich ein Exemplar.

§. 12. Etwaige Abänderungen der vorliegenden Statuten können, nach vorgängiger Berathung im Ausschuss, nur durch eine Majorität von zwei Dritteln der in einer Sitzung anwesenden Mitglieder des Congresses beschlossen werden.

Geschäftsordnung.

§. 1. Der Vorsitzende setzt die Tagesordnung fest und bestimmt die Reihenfolge der Vorträge. In der Sitzung gehen die Demonstrationen in der Regel den Vorträgen voran.

§. 2. Die Vorträge dürfen bis zu 30 Minuten dauern. Der Vorsitzende hat das Recht, ohne Befragen der Versammlung, denselben eine weitere Ausdehnung um 10 Minuten, also in Summa bis auf 40 Minuten zu gewähren. Nach Ablauf dieser Zeit ist durch Abstimmung der Wille der Versammlung einzuholen.

§. 3. Die Reden in der Discussion dürfen 5 Minuten oder, auf Zulassung des Vorsitzenden, 10 Minuten dauern, es sei denn, dass die Versammlung durch Abstimmung eine andere Willensmeinung kundgiebt.

I.

Protokolle, Discussionen

und

kleinere Mittheilungen.

Erster Sitzungstag

am Mittwoch, den 7. April 1886, Mittags 12 Uhr,

in der Aula der Königl. Universität.

Der zweite Vorsitzende, Herr von Volkmann (Halle a. S.), eröffnet die Sitzung mit folgenden Worten:

Hochverehrte Herren! Zum ersten Male, seit unsere Gesellschaft besteht, ist es nicht unser allverehrter bisheriger erster Vorsitzender, Hr. Wirkl. Geh. Rath von Langenbeck, der Sie von dieser Stelle aus begrüsst, und der schon durch die Bedeutung seiner wissenschaftlichen Stellung und durch die Liebenswürdigkeit und Vornehmheit seiner Erscheinung den glücklichen und erfolgreichen Verlauf des Congresses gewährleistet.

Denn nachdem er schon in den letzten Jahren wiederholt den Wunsch geäussert, von dem Amte des ersten Vorsitzenden entbunden zu werden, und nur unseren dringenden Bitten nachgebend, das Präsidium weitergeführt, hält ihn dieses Mal ein zunehmendes körperliches Leiden von der Theilnahme an unseren Sitzungen ab.

M. H.! Wir hoffen ja alle, dass dieses körperliche Leiden bald und glücklich wird behoben werden können, und wir hoffen ebenso, dass dann unser allverehrter Senior und Meister in aller Frische auch das Präsidium wieder übernehmen wird, — aber wir fühlen auch bei dem Rückblick auf diesen ersten Lebensabschnitt unserer Gesellschaft die innige Verpflichtung, unserem bisherigen ersten Vorsitzenden für die Treue und das warme, opferwillige Interesse, mit denen er die Geschäfte der Gesellschaft 14 Jahre hindurch geleitet hat, unseren herzlichsten Dank zu sagen.

Ich bitte Sie, um diesen Dank auszudrücken, sich von Ihren Plätzen zu erheben! (Geschieht.)

M. H.! Ich glaube in Ihrer aller Sinne und aus Ihrer aller Herzen zu sprechen, wenn ich annehme, dass mit diesen wenigen Worten unser Dank gegenüber unserem bisherigen, allverehrten ersten Vorsitzenden nicht erschöpft sein kann. Und so erlaube ich mir Ihnen im Namen des Vorstandes den Antrag vorzulegen, Herrn Wirkl. Geh.-Rath von Langenbeck zum Ehrenpräsidenten unserer Gesellschaft zu ernennen, und mich zu autorisiren.

ihm diese Ernennung zugleich mit unserem wärmsten Danke telegraphisch übermitteln zu dürfen. Eine Verletzung der Statuten wird durch diese Ernennung nach meiner Ansicht nicht herbeigeführt, so dass wir, glaube ich, ohne Weiteres durch einstimmige Acclamation uns dieser allseitig gefühlten Dankespflicht erledigen könnten.

Sind Sie der Ansicht m. H., so bitte ich, dass Diejenigen aufstehen, die dafür sind, Herrn Wirkl. Geh.-Rath von Langenbeck, Excellenz, zum ständigen Ehrenpräsidenten unserer Gesellschaft zu ernennen. (Geschieht.)

M. H.! Ich freue mich sagen zu können, dass wir ihn einstimmig dazu gewählt haben, und ich proclamire hiermit feierlichst Se. Excellenz Herrn Wirkl. Geh.-Rath von Langenbeck zum Ehrenpräsidenten der deutschen Gesellschaft für Chirurgie. Ich weiss, dass dieser Ausdruck unserer Verehrung ihm, dessen Gedanken heute unausgesetzt bei uns sind, Freude machen wird. Ich werde, da ich ja fest überzeugt war, dass Sie mit mir und dem Vorstande in der Sache vollständig übereinstimmen würden, mit Ihrer Zustimmung sofort folgendes, bereits mit den übrigen Mitgliedern des Vorstandes vereinbartes Telegramm nach Wiesbaden senden:

„Die Deutsche Gesellschaft für Chirurgie hat, in dankbarer Anerkennung der ausserordentlichen Verdienste, welche Ew. Excellenz sich um dieselbe erworben, in ihrer heutigen Sitzung Sie einstimmig zum Ehrenpräsidenten ernannt, bittet Sie dieses Amt freundlichst anzunehmen, und hofft, dass Ihre Gesundheit es Ihnen bald gestatten wird, die Geschäfte der Gesellschaft in bewährter Weise wieder persönlich zu leiten. gez. Volkmann. Thiersch. Gurlt."

Wenn das Telegramm gleich besorgt wird, können wir vielleicht noch während der Sitzung eine Antwort erhalten.

Die bei Gelegenheit des letzten Congresses zu Ehrenmitgliedern unserer Gesellschaft ernannten Herren: Sir James Paget, Bart, und Sir Joseph Lister, Bart, haben in verbindlichen Schreiben unserem bisherigen ersten Vorsitzenden ihren Dank für die ihnen erwiesene Ehre ausgesprochen und ihn gebeten, diesen Dank der Gesellschaft zu übermitteln.

Das letzte Mal haben wohl nicht alle Herren die Formulare für unsere Ehrendiplome gesehen. Ich gebe Ihnen hier ein solches Exemplar noch einmal herum, welches allerdings, wie man sagt, etwas ramponirt ist.

Die pecuniäre Lage unserer Gesellschaft ist, Dank den Händen, in denen sich die Verwaltung ihres Vermögens befindet, eine vortreffliche. Die Zeit ist nicht fern, wo wir über erhebliche Mittel zu verfügen haben werden. Unser Cassirer, Herr Küster, wird gern erbötig sein, jedem von Ihnen, der sich dafür interessirt, eine genauere Einsicht in die Vermögenslage unserer Gesellschaft zu gestatten. Inzwischen würde durch eine besondere Commission eine Revision der Casse stattzufinden haben, damit wir dem Herrn Cassirer Decharge ertheilen. Ich darf wohl Herrn von Adelmann und Herrn Mitscherlich fragen, ob sie die Güte haben wollen, sich, wie früher, dieser Mühe zu unterziehen.

Die Herren sind wohl damit einverstanden, und ich würde dann das Resultat diese Prüfung Ihnen in einer der letzten Sitzungen mittheilen.

Durch den Tod sind uns im verflossenen Jahre vier Mitglieder entrissen worden, nur einer von ihnen am Ziel seiner Tage: der Geheime Medicinalrath Professor Dr. Uhde in Braunschweig († 1. September 1885), wegen der Biederkeit seines Charakters und seiner umfassenden literarischen Kenntnisse von uns Allen hochgeschätzt; die drei anderen im kräftigsten Mannesalter: Herr Professor Paul Vogt, der chirurgische Kliniker von Greifswald († 5. Juli 1885) und Herr Oberstabsarzt Professor Dr. Starcke in Berlin († 17. Aug. 1885), beide regelmässige Theilnehmer an unseren Congressen, beide wegen ihrer vortrefflichen Charakter- und Herzenseigenschaften von Allen, die sie näher kannten, hoch verehrt; endlich Herr Professor Burow in Königsberg († 20. November 1885).

Ausgeschieden aus der Gesellschaft ist eine kleine Anzahl von Mitgliedern, die Herren Dr. Georg Wegner in Stettin, Ochwadt in Berlin, Rohden in Oeynhausen. Dagegen haben wir in unserer gestrigen Abendsitzung, zum Theil noch heute früh, eine grössere Anzahl von neuen Mitgliedern aufgenommen, so dass der Verlust mehr als compensirt wird, nämlich die Herren: 1) Dr. Heinrich Schmidt, dirigirender Arzt der chirurgischen Abtheilung des Bürgerhospitals zu Frankfurt a. M.; 2) Sanitätsrath Dr. Fincke, dirigirender Arzt des Krankenhauses in Halberstadt; 3) Dr. Gustav Krauss in Darmstadt; 4) Dr. Lothar Heidenhain in Berlin, Volontärarzt an der Universitäts-Frauen-Klinik; 5) Professor Dr. Paul Albrecht in Hamburg; 6) Dr. Schoetz in Berlin; 7) Regimentsarzt Dr. Fränkel in Wien; 8) Dr. Sänger in Leipzig; 9) Dr. Rotter, Assistenzarzt in Berlin; 10) Dr. Aall Sandberg in Bergen (Norwegen); 11) Dr. Albert Kronacher in München; 12) Dr. Ferdinand Klaussner in München; 13) Privatdocent Dr. Landerer in Leipzig.

Ich heisse die betreffenden Herren in unserer Mitte herzlich willkommen.

Meine Herren, hiermit erkläre ich den 15. Congress der Deutschen Gesellschaft für Chirurgie für eröffnet und bitte Sie, zunächst die Vorstandswahl vorzunehmen.

Der erste Vorsitzende wird diesmal unbedingt durch Zettelwahl gewählt werden müssen, damit die Wünsche und Anschauungen der Gesellschaft voll und unverdunkelt zur Geltung kommen.

Herr Schönborn (Königsberg): Meine sehr geehrten Herren Collegen! Bevor wir zur Wahl des Bureau's schreiten, wollen Sie mir gestatten, Ihnen die nachfolgenden Bemerkungen zu unterbreiten. Seit 14 Jahren hat unser erster Herr Schriftführer in einer über jedes Lob erhabenen Weise die Verhandlungen der Deutschen Gesellschaft für Chirurgie redigirt. Vielleicht ist nicht Jedem von Ihnen voll zum Bewusstsein gekommen, eine wie grosse Arbeitslast mit dieser von ihm immer liebenswürdig und in gleich bereitwilliger Weise übernommenen Function für ihn verbunden gewesen ist. Die Verhandlungen unserer Gesellschaft sind — da weiss ich mich vollkommen in Uebereinstimmung mit Ihnen — einfach mustergültig redigirt worden, und ich habe mir wiederholt die Frage vorgelegt, was wohl werden würde, wenn Herr Gurlt die auf ihn immer von Neuem gefallene Wahl einmal aus irgend einem Grunde ablehnen wollte. Wir sind bisher immer in der Weise vorge-

gangen, dass wir auf Vorschlag unseres verehrten Herrn Präsidenten einfach Herrn Gurlt von Neuem zum ersten Schriftführer gewählt haben, in der sicheren Voraussetzung, er werde wohl die Güte haben, dieses Amt von Neuem anzunehmen. Ich kann mich aber der Empfindung nicht erwehren, dass die Gesellschaft Herren Collegen Gurlt einen Ausdruck ihres aufrichtigsten und herzlichsten Dankes schuldet für die grosse Arbeit, die er immer bereitwilligst während dieser 14 Jahre für uns geleistet hat, und es will mir scheinen, als ob wir in der Hoffnung, dass er diese unsere Bitte weiter erfüllen wird, unseren Dank zunächst wenigstens in die Form kleiden könnten, dass wir ihn zum ständigen ersten Secretär der Deutschen Gesellschaft für Chirurgie erwählen und ihn bitten, dieses Amt zu übernehmen und zu führen. (Zustimmung.) Es würde damit zugleich ein Schritt geschehen, hier in Berlin ein ständiges Bureau zu organisiren, was für die Arbeiten, die in der Zeit zwischen zwei Congressen liegen, unzweifelhaft erspriesslich sein würde. Von diesem letzteren Gesichtspunkte aus erlaube ich mir, an diesen Vorschlag einen zweiten anzuknüpfen. Noch eine andere Persönlichkeit im Vorstand hat eine nicht geringe Mühewaltung übernommen, das ist unser Herr Cassirer. Es erscheint selbstverständlich, dass unser Herr Cassirer ein in Berlin wohnendes Mitglied der Deutschen Gesellschaft für Chirurgie sein muss, und da sein Amt in der That mit manchen Unannehmlichkeiten verbunden und recht zeitraubend ist, so glaube ich, es läge im Interesse unserer Gesellschaft, auch ihm in gleicher Form unsere Anerkennung und unseren Dank auszusprechen, indem wir ihn bitten, ständig das Amt des Cassenführers zu übernehmen.

Diese beiden Anträge, m. H., involviren eine Abänderung der Statuten. Wenn wir streng sein wollen, kann über dieselben erst morgen abgestimmt werden. Irre ich mich aber nicht, so sind die beiden Anträge von vornherein Ihrer Zustimmung in dem Maasse gewiss, dass, wenn anders Sie darüber Beschluss fassen, dass die Abstimmung über dieselben schon heute erfolgen könnte, dann sicher statutengemäss nichts dagegen einzuwenden wäre. Das würde den grossen Vorzug haben, dass dann heute die Wahl des Bureau's erfolgen könnte und wir nicht morgen noch einmal zur Wahl schreiten müssten.

Das aber glaube ich in voller Uebereinstimmung mit Allen von Ihnen aussprechen zu können: Wir sind den beiden Herren, in erster Linie unserem verehrten ersten Herrn Schriftführer, einen Ausdruck des ehrerbietigsten, aufrichtigsten und herzlichsten Dankes schuldig, und ich bitte Sie, diesem Danke in der von mir vorgeschlagenen Form Ausdruck zu geben.

Vorsitzender: M. H., nach allen den zutreffenden Worten, die mein verehrter Freund Schönborn gesprochen hat, möchte ich noch einmal darauf aufmerksam machen:

Es ist unumgänglich nothwendig, dass in Berlin ein ständiges Bureau existirt, denn wir können weder mit dem Schriftführer, noch mit dem Cassirer alle Jahre wechseln. Es ist immer bloss eine Form gewesen, wenn wir die betreffenden Herren bei jedem neuen Congresse jedesmal wieder gefragt haben, ob sie es noch einmal thun wollen, oder dass wir darüber abgestimmt, ob sie so gut sein wollen, die grosse Mühe, welche die Verwaltung ihrer Aemter erfordert, in dem neuen Geschäftsjahre wieder zu übernehmen.

Nicht bloss das Amt des ersten Schriftführers, dessen Bedeutung für unsere Gesellschaft Sie ja alle kennen, auch das Amt des Cassirers ist mühsam und erfordert viel mehr Zeit, als Sie vielleicht glauben möchten; da sind alle möglichen Convertirungen nöthig, und der Cassirer muss doch auch Jemand sein, der — einen Geldschrank besitzt. Ich habe schon vorhin angedeutet, m. H.: es wird garnicht lange dauern, dass wir ein ziemlich erhebliches Vermögen haben, und das muss doch an einem ganz bestimmten Orte bleiben, kann doch nicht bei jedem neuen Congress wo anders hinziehen.

Immerhin gehören $^2/_3$ Majorität dazu, um einen solchen Beschluss zu fassen. Mehr ist nicht nöthig. Wir können mit einer solchen Majorität schon heute ohne Weiteres beschliessen, dass die Herren Gurlt und Küster zu ständigen Mitgliedern des Vorstandes ernannt werden, vorausgesetzt, dass sie die Güte haben wollen, diese grosse Arbeit weiter für uns zu leisten.

Wenn also Niemand mehr in dieser Sache das Wort verlangt, so würde ich bitten, dass diejenigen Herren sich erheben, welche dafür sind, dass wir diese beiden Herren mit dem Ausdruck des herzlichsten Dankes zu ständigen Mitgliedern des Vorstandes, den einen als ersten Schriftführer, den anderen als Cassirer ernennen. (Geschieht.) M. H., ich glaube, auch dieser Beschluss war einstimmig. Ich habe wenigstens Niemand bemerkt, der dagegen stimmte.

Ich möchte unserm hochverehrten Herrn Schriftführer gratuliren und ihm gleichzeitig danken. Wir wären in der That wirklich in einer unglaublichen Lage, wenn er uns die Geschäfte nicht mehr besorgen wollte. Die Redaction unserer Verhandlungen ist eine mühsame und schwierige Sache, zu der auch sehr viel Uebung und Erfahrung gehört.

Herr Küster (Berlin): Ich erkläre, dass ich mit bestem Dank die auf mich gefallene Wahl annehme.

Vorsitzender: Wir würden also jetzt zur Wahl des ersten Vorsitzenden schreiten, und zwar durch Zettelwahl.

Herr König (Göttingen) (Zur Geschäftsordnung): Meine Herren! Im Einverständnisse mit unserem Ausschusse erlaube ich mir, Ihnen folgende Interpretation zu dem § 5 unserer Geschäftsordnung vorzuschlagen. Derselbe lautet: „In der jedesmaligen Sitzung des Congresses wählt die Versammlung durch einfache Stimmenmehrheit für die Dauer des nächsten Jahres einen Ausschuss, bestehend aus einem Vorsitzenden“ u. s. w. Ich möchte nun den Antrag stellen, dass wir den Wahlmodus so commentiren, dass der Paragraph für die nächste Zeit lautet: „Der erste Vorsitzende wird in jedem Jahre neu durch Zettelwahl ernannt.“

Meine Herren, ich will mich hier jedes Commentars dazu begeben und bitte Sie, darüber abzustimmen.

Vorsitzender: Also, meine Herren, in den Statuten ist nur vorgesehen, dass der erste Vorsitzende durch Stimmenmehrheit gewählt wird, und in Folge dessen konnten wir, wie es bis jetzt geschehen ist, auch heute die Wahl durch einfache Acclamation vor sich gehen lassen. Indessen liegt ein Antrag des Herrn König vor, dem ich mich anschliesse, und nach dem von jetzt ab in jedem Jahre die Wahl des ersten Vorsitzenden jedesmal durch Zettelwahl erfolgen soll.

M. H., ich glaube nicht. dass es wünschenswerth ist, über diesen Antrag zu discutiren. Möge Jeder sich die Vortheile und Nachtheile des einen oder des anderen Verfahrens überlegen. Ich bitte also, dass Diejenigen, welche dafür sind, dass von jetzt ab, bis auf Weiteres, der erste Vorsitzende jedesmal durch Zettelwahl gewählt wird, den Arm in die Höhe heben. (Geschieht.) Das ist die entschiedene Mehrzahl, der Antrag König ist angenommen.

Nun können wir also zur Wahl schreiten. Ich bitte die Herren Wagner, Graf, Hirschberg, Schede die Zettel einzusammeln und zu zählen. (Geschieht.) Ich bitte nunmehr unseren ständigen Herrn Schriftführer, das Resultat der Wahl bekannt zu geben.

Herr Gurlt: Es sind 133 Stimmen abgegeben. Davon haben erhalten: Hr. von Volkmann 78, Hr. von Bergmann 22, Hr. Thiersch 19, Hr. König 5, Hr. Esmarch 4, Hr. Bardeleben 4, Hr. Schönborn 1.

Vorsitzender: Ist eine nach den Statuten entscheidende Majorität vorhanden?

Herr Gurlt: Ja.

Vorsitzender: M. H., ich danke Ihnen für die ausserordentliche Ehre und für diesen hohen Beweis des Vertrauens, den Sie mir geben. Ich nehme die Wahl mit herzlichem Dank an.

Ich glaube, dass Niemand in der Versammlung ist, der besser weiss als ich selbst, dass mir sehr viele Eigenschaften fehlen, deren der Vorsitzende einer Versammlung, wie die unserige zu sein sich rühmen kann, bedarf. Aber ich hoffe, dass die meisten von Denjenigen, die so liebenswürdig waren, mir ihre Stimme zu geben, das ebenfalls wissen, und wenn Sie glauben, dass ich trotzdem im Stande sein werde, mit Erfolg die Geschäfte der Gesellschaft zu leiten, so werde ich es versuchen. Ein lebhaftes Interesse und ein warmes Herz für unsere Wissenschaft bringe ich Ihnen gewiss entgegen. Ich bitte nur auch um etwas Nachsicht.

M. H., die Wahl hat bereits ziemlich viel Zeit gekostet, und ich möchte bitten, dass wir nun die weiteren Wahlen nicht durch Zettel vornehmen. M. H., es ist bis jetzt ein schönes Vorrecht des ersten Vorsitzenden gewesen, dass er für die Lücken, die im Vorstande eintraten, Vorschläge machen durfte, die ja dann meist acceptirt worden sind, und so möchte ich Sie auch bitten, mir zu gestatten, Ihnen den zweiten Vorsitzenden vorzuschlagen. Ich hoffe, dass Sie mir diese primae preces nicht abschlagen werden. Ich würde Ihnen zum zweiten Vorsitzenden Herrn von Bergmann empfehlen. (Zustimmung.) Wir würden dadurch noch einen dritten Herrn hier in Berlin gewinnen, der das ständige Comité ergänzt. Dann würde nur für den aus dem weiteren Vorstande ausscheidenden Herrn von Bergmann noch ein Mitglied zu wählen sein. Ich erlaube mir, Ihnen Herrn Thiersch dafür vorzuschlagen. (Zustimmung.) Ich glaube, dass damit das Bureau vervollständigt ist. Der zweite Schriftführer, Herr Schönborn, wird gewiss so gut sein, sein Amt weiter zu behalten.

Ich bitte nunmehr den ständigen Herrn Schriftführer mitzutheilen, aus welchen Personen der Vorstand nunmehr zusammengesetzt ist.

Herr Gurlt: Die Herren von Volkmann, von Bergmann, Gurlt, Schönborn, Küster und dann, ordine alphabetico, die Herren Esmarch, König, Roth und Thiersch.

Beim Eintreten in die Tagesordnung erhielt das Wort:

1) Herr Kraske (Freiburg i/Br.): „Zur Aetiologie und Pathogenese der acuten Osteomyelitis“ [1])

Discussion:

Herr Roser sen. (Marburg): Als ich vor etwa 30 Jahren die Lehre von der Specificität der Osteomyelitis aufstellte, habe ich das in etwas anderem Sinne gethan, als Herr College Kraske so eben dargestellt hat. Ich zeigte damals, dass es verschiedene specifische Osteomyeliten giebt, ich machte darauf aufmerksam, dass es eine rheumatische giebt, und dieser gegenüber nannte ich die gewöhnlich vorkommende die pseudo-rheumatische. Ich erinnerte daran, dass es eine posttyphöse Osteomyelitis giebt, und ich unterschied noch ganz besonders auch eine metastatisch-pyämische Osteomyelitis. Also ich habe damals unter specifisch nicht diese einzige besondere Art von Krankheit verstanden, und ich meine, es versteht sich ja von selbst: es giebt verschiedene Contagien, die sich in den Knochen localisiren können, und somit giebt es verschiedene infectiöse Osteomyeliten. Deswegen habe ich auch gegen die Bezeichnung opponirt, die Lücke nachher aufgestellt hat, wonach die Krankheit am Besten mit „infectiös“ bezeichnet würde.

Ich möchte nur noch auf 2 Punkte aufmerksam machen, die auch schon in meiner ersten Publication enthalten sind. Ich habe mich gefragt: an welche anderen Körperstellen kann etwa dasselbe Gift sich localisiren, welches die gewöhnliche Osteomyelitis erzeugt? Ich habe die Frage aufgestellt: Wenn in ein und demselben Hause ein Mann einen Rückencarbunkel und sein Sohn eine Osteomyelitis bekommt, ob das etwa von ein und demselben Gift herrühren kann? Aber ich habe bisher in diesen 30 Jahren keine Antwort auf diese Frage finden können, obgleich ich immer auf die Sache aufmerksam war. Ich habe die Epidemicität der Krankheit zur Sprache gebracht und habe öffentlich aufgefordert, es möchten etwaige Wahrnehmungen darüber bekannt gemacht werden. Es sind keine solche Wahrnehmungen bekannt gemacht worden. Ich habe kein Zusammenvorkommen der Osteomyelitis mit Furunkel beobachten können, so z. B. als ich eine grosse Furunkelepidemie mit anzusehen bekam, (ich glaube, es war im Jahre 1854); aber obgleich sich diese Epidemie weithin durch ganz England, Holland und über Dänemark verbreitete, ist nicht constatirt worden, dass gleichzeitig Osteomyelitis vorhanden gewesen wäre. Auf diese Dinge möchte ich die Forscher aufmerksam machen, damit sie bei ihren weiteren Untersuchungen auch an diesen Gesichtspunkt denken.

Herr Mikulicz (Krakau): M. H.! Für die Frage der pathogenen Bedeutung des Staphylokokkus albus und aureus und der anderen Eiter erzeugenden Mikroorganismen ist es ohne Zweifel wichtig, zu wissen, wie sich dieselben

[1]) S. Grössere Vorträge und Abhandlungen.

in dem Secret aseptisch heilender Wunden verhalten. Der Staphylokokkus albus und aureus sind ja, so zu sagen, allgegenwärtig; sie kommen zu jeder offenen Wunde hinzu und können hier Eiterung hervorrufen. Ausserdem wissen wir auch, dass unser ganzer antiseptischer Apparat unzulänglich ist. Herr Kümmell hat das ja im vorjährigen Congress in deutlicher Weise nachgewiesen. Es ist also auch von vornherein anzunehmen, dass der Staphylokokkus aureus und albus sehr leicht in aseptische Wunden hinein gerathen. Ich habe nun einen meiner Assistenten, welcher seine Studien vorher bei Herrn Rosenbach in Göttingen und später auch hier im Gesundheitsamt gemacht hat, beauftragt, die Secrete von aseptisch heilenden Wunden zu untersuchen. Die Untersuchungen sind noch nicht abgeschlossen. Soviel geht aus denselben indess schon jetzt hervor, dass diese Kokkenarten auch bei completer Primaheilung vorkommen. Im Ganzen und Grossen kann man allerdings sagen, dass bei einer glatten aseptischen Heilung sich absolut keine, oder wenigstens keine eitererregenden Organismen finden; wenn man beim ersten Verbandwechsel aus den Drains Secret mit Staphylokokken herausbekommt, so kann man fast mit einiger Sicherheit annehmen, dass nachträglich Eiterung eintritt. Ich habe aber auch eine allerdings geringe Zahl von Fällen gesehen, in welchen sich aus dem ersten Wundsecret der Staphylokokkus züchten liess und trotzdem die Primaheilung ungestört blieb. Ich verstehe unter Primaheilung eine solche, bei welcher sich nicht ein Tropfen Eiter zeigt, sondern aus der Drainöffnung nur ein wenig von der bekannten schleimig-serösen Flüssigkeit hervor kommt. Es scheint also, dass diese Kokkenarten gewisse Bedingungen im Gewebe brauchen, um fortzukommen und dass sie unter manchen Bedingungen den Kampf mit dem lebenden Gewebe nicht aufzunehmen im Stande sind.

Herr B. Fränkel (Berlin): M. H.! Ich habe vor Kurzem in einem Vortrage in der Berliner medicinischen Gesellschaft, den ich über Angina hielt, betont, dass der Staphylokokkus aureus und der Staphylokokkus albus nicht nur in dem Secret der Angina, sondern auch im normalen Pharynx fast regelmässig gefunden werden (Berl. klin. Wochenschr. 1886. No. 17). Die morphologische Aehnlichkeit der aus dem normalen Pharynx gezüchteten Mikrokokken mit dem von Rosenbach geschilderten Mikrokokkus pyogenes, albus und aureus ist durchaus vorhanden. Auch seine Versuche, die mit dem Aureus des normalen Pharynx angestellt worden sind, ergaben, dass er für Kaninchen pathogen ist, wenn man ihn in erheblicher Menge in die Jugularis injicirt. Ich wollte dies an den Vortrag anknüpfen, weil es ja immerhin von Interesse ist, zu wissen, dass die als pyogen bezeichneten Kokken sich im normalen Pharynx finden. Wenn man bedenkt, dass nach den Untersuchungen Stöhr's aus den Tonsillen eine fortwährende Auswanderung von weissen Blutkörperchen stattfindet, und dass die so ausgewanderten Blutkörperchen sofort mit diesen Mikroorganismen in Verbindung treten müssen, so erklärt sich vom Pharynx aus die Verbreitung dieser Kokken im Körper leicht und ungezwungen.

Vorsitzender: Ich muss allerdings sagen, dass unsere Tagesordnung so gross ist, dass, wenn wir so weit von unserem Thema abschweifen, wir

gar nicht zu Ende kommen werden, denn es handelt sich für jetzt nicht um den Staphylokokkus aureus und albus an und für sich, sondern nur um ihre Beziehungen zur Osteomyelitis, und das muss ich festhalten, dass nur diese Beziehungen Gegenstand der Discussion sein können.

Herr B. Fränkel: Ich glaube kaum, dass ich die Grenzen der Discussion überschritten habe.

Vorsitzender: O, nein! Meine Bemerkung sollte auch kein Vorwurf sein; sie hatte nur eine prophylactische Bedeutung.

Ich bitte nunmehr Herrn Roser (Marburg) seinen Vortrag über Sectio alta zu halten.

Herr König (zur Geschäftsordnung): M. H., es geschah wesentlich auf den Wunsch unseres verehrten Ehrenpräsidenten, des Herrn von Langenbeck, dass ich im vorigen Jahre das Thema der Blasenoperationen als ein auf dem nächsten Congress zu debattirendes darstellte, und es ist dann nach unserer Verabredung auch so geschehen, dass ich mich der Frage angenommen habe, und dass ich mich quasi präparirt habe, die Discussion einzuleiten. Es sind bestimmte äussere Gründe, die mich veranlassen, nicht zu wünschen, dass ich heute diesen einleitenden Vortrag vor Ihnen halte. Ich darf vielleicht die Versicherung hinzufügen, dass es kein allzu langer Vortrag werden wird. Ich möchte aber doch im Interesse der vielen Vorträge, die wir noch hören sollen, die Bitte an die Versammlung richten, zu beschliessen, dass alle die Vorträge, die hier weiter in Bezug auf Steinoperationen angekündigt sind, sich erst an einen einleitenden Vortrag und an die Discussion anreihen. Es würde ja die ganze Discussion zu einer sehr getheilten machen, wenn zunächst über ein Stück später zu discutirendes Thema ein Vortrag gehalten und über dieses eine Stück dann debattirt würde, und wenn dann noch einmal hernach über die Thesen, die ich auf Grund von Beobachtungen und eigenen Arbeiten Ihnen vorlegen würde, wiederholt eine Discussion eintreten sollte. Ich würde unter diesen Verhältnissen überhaupt darauf verzichten, den Vortrag, den ich ausgearbeitet habe, zu halten.

Vorsitzender: Dann wird also erst morgen die allgemeine Besprechung stattfinden, und nachher kommen die specielleren Vorträge.

2) Herr Rinne (Greifswald): Zur Drainage von Beckenabscessen mittelst Trepanation des Darmbeins.[1])

3) Herr Rosenbach (Göttingen): Zur Aetiologie des Wundstarrkrampfes beim Menschen.[2])

Vorsitzender: M. H., ich glaube in Ihrer Aller Sinne zu handeln, wenn ich Herrn Rosenbach noch den ganz besonderen Dank der Gesellschaft für seine interessanten und uns Alle sehr anregenden Vortrag ausspreche.

Herr König: M. H.! Ich will nur wenige Worte dem Vortrage des

[1]) S. Grössere Vorträge und Abhandlungen.
[2]) S. Ebendas. No. IX.

Herrn Rosenbach hinzufügen. Es sind in der Literatur in der letzten Zeit mehrfach Einwände gegen die Identität dieses künstlichen Thiertetanus mit dem menschlichen gemacht worden. Herr Rosenbach hat das schon erwähnt. Bereits als Herr Nicolaier die ersten Versuche mit dem aus der Erde gewonnenen Infectionskörper machte, bat mich Herr Flügge, ich möge mir die Thiere ansehen, die von Tetanus befallen waren, und ich muss gestehen, dass ich sofort erklären musste, sowohl nach Dem, was ich am Menschen gesehen habe, als auch nach dem Tetanus der Pferde, den ich öfter sah und genau kenne, dass es für mich nicht dem leisesten Zweifel unterliegt, dass die Krankheit, welche experimentell auf dem Wege des Herrn Nicolaier und auf dem Rosenbach'schen Wege erzielt wurde, ein wirklicher Tetanus, analog dem menschlichen ist. Es ist vielleicht eine Anzahl von Ihnen Pferdeliebhaber oder hat irgend einen Connex mit Veterinärinstituten und hat tetanische Pferde gesehen. Leider ist ja der Tetanus beim Pferde eine verhältnissmässig häufige Krankheit, und es ist sehr wunderbar und wirft vielleicht auch noch ein Licht darauf, dass doch die Thatsache des Bacillus noch nicht Alles erklärt, dass bei einer ganz bestimmten Methode der Castration des Tetanus ausserordentlich häufig vorkommt. Ich will und kann nicht weiter darauf eingehen, weil ich nicht so genau in diesen Verhältnissen erfahren bin. Ich habe aber meinen Collegen Herrn Prof. Esser in Göttingen veranlasst, dass er einmal dieser Frage des Tetanus der Pferde und der Beziehungen der Castration zur Aetiologie näher treten möchte. Der Tetanus des Pferdes hat aber die grösste Aehnlichkeit mit den Tetanus, wie ihn die Flügge'schen und Rosenbach'schen Thiere zeigen; es ist vor allen Dingen ein Extremitätentetanus, der vorwiegend neben dem Opisthotonos in Erscheinung tritt. Es ist wirklich einer der traurigsten Anblicke, die ich gehabt habe, ein tetanisches Pferd leiden und sterben zu sehen, und ich halte es für eine sehr humane Sitte, dass die Thierärzte dieses Leiden nicht über die Zeit verlängern, sondern dasselbe durch einen wohlgezielten Schuss bald abkürzen. Aber, m. H., auch bei dem Menschen fehlen doch nicht die Analogieen zu diesem von den Extremitäten ausgehenden Tetanus der Thiere. Es ist allerdings nicht die Regel, dass auch bei Extremitätenverletzungen der menschliche Tetanus von der Extremität beginnt; aber die Formen des Tetanus, die man sieht, sind doch auf der anderen Seite wieder ausserordentlich verschieden. Ich will Sie nur daran erinnern, dass durchaus nicht immer der Trismus sich im Beginne des Tetanus zeigt. Ich habe eine Anzahl von sehr wohl beobachteten Fällen gesehen, bei denen die Menschen zunächst Bauchstarre bekamen. Die Bauchstarre ist ja durchaus nicht etwa ein regelmässiges Symptom des Tetanus; aber ich möchte fast glauben, wenn die Bauchstarre kommt, so kommt sie ausserordentlich früh, zuweilen so früh, dass man durch den Trismus noch gar nicht darauf aufmerksam gemacht wird, dass es sich um die Entwickelung des Tetanus handelt. Ferner giebt es ebensowohl Fälle, bei denen der Tetanus zuerst durch Starrwerden einzelner Extremitätenmuskeln sichtbar wird. Ich habe noch ganz kürzlich einen Fall so verlaufen sehen, dass der Mensch, der nachträglich am Tetanus erkrankte und der davon genas, zu-

nächst starre Muskeln an den unteren Extremitäten, starre Wadenmuskeln bekam, und in ähnlicher Art habe ich wiederholt gesehen, dass bei Verletzungen der oberen Extremitäten zunächst diese starr wurden. Diese Erscheinung ist aber keine regelmässige, und deswegen ist es ja allerdings begreiflich, dass immer wieder auf die Verschiedenheit der Bilder beim Thier und beim Menschen hingewiesen wird.

Herr Socin (Basel): M. H.! Herr Rosenbach wünscht die Ansicht des Congresses darüber zu hören, ob der Impftetanus ein wirklicher Tetanus sei. Erlauben Sie mir, Ihnen mit wenigen Worten meine Ansicht über diesen Punkt mitzutheilen. So bald wir die erste Kunde über die so interessante Entdeckung des Herrn Nicolaier erhielten, wiederholten wir auch in Basel die Impfungen mit Gartenerde und hatten keine Mühe, den typischen Impftetanus bei Mäusen hervorzurufen. Zu der gleichen Zeit lag auch ein Fall von Tetanus auf meiner Klinik und zwar einer von den durchaus nicht so seltenen Fällen, bei welchen der Starrkrampf am Ort der Verletzung zuerst auftritt. Es war ein Mann mit einer unbedeutenden Handwunde; während des ganzen ersten Tages war nur der betreffende Arm starr; etwas später entwickelte sich ein allgemeiner, sehr rasch tödtlicher Tetanus. Ich konnte nun meinen Zuhörern zu gleicher Zeit diesen Kranken und durch Impfung mit Gartenerde tetanisirte Mäuse demonstriren und dieselben auf die völlige Identität der Symptome in beiden Fällen aufmerksam machen. Für mich ist demnach der Impftetanus ein echter Starrkrampf, wie er beim Menschen auch vorkommt. Doch gebe ich auch zu, dass diese Krankheit beim Menschen in verschiedenen Bildern beobachtet werden kann. Es thut mir leid, von der höchst interessanten Mittheilung von Herrn Rosenbach keine Kunde vorher gehabt zu haben; ich hätte Ihnen Genaueres über unsere eigenen Versuche referiren können, so besonders über das Weiterimpfen der Krankheit durch mehrere Generationen hindurch. Die nöthigen Daten fehlen mir jetzt und mit nur ungefähren Angaben will ich Sie nicht unnöthig behelligen.

Vorsitzender: Ich möchte Herrn Socin fragen, ob er uns nicht vielleicht für die Akten eine kleine Notiz einschicken will, die wir gleich beim Druck anfügen können? Die Sache interessirt uns ja Alle in hohem Maasse.

Herr Ebermann (St. Petersburg): Ich will nicht bezweifeln, dass die Bacterien eine Ursache für Tetanus sind. Aber man sollte noch in anderer Hinsicht diese Thatsache prüfen, namentlich in der Hinsicht, ob es nicht vielleicht unter den Ptomainen, die ja Alcaloide sind, einige solche giebt, die in der Art des Strychnins wirken könnten. Es wäre wünschenswerth, auch in dieser Richtung die Experimente zur Erforschung des Tetanus fortzusetzen.

Herr Zabludowski (Berlin): In der Abtheilung des Herrn Geheimrath Gerhardt in der Charité befindet sich eine Frau, die unter dem Bilde von Tetanie aufgenommen ist. Es handelt sich um eine Pylorusstenose, die einen sehr hohen Grad erreicht hatte. Die eingehende chemische Untersuchung veranlasste Herrn Geheimrath Gerhardt, den Process auf die Aufnahme chemischer Zersetzungsstoffe im Blute aus dem Magen zurückzuführen. Bei der chemischen Untersuchung sind von Herrn Geheimrath Gerhardt solche che-

mische Stoffe gefunden, auf die man das zurückführen konnte. Nach einigen Tagen, nachdem die Magenpumpe angesetzt worden, haben die Krampfzustände nachgelassen. Später ist von uns (6 Stunden nach der Hauptmahlzeit) Massage angewandt, darin bestehend, dass durch gewisse Manipulationen am Abdomen ein Theil des Speisebreies durch die verengte Stelle durchgedrängt wurde, worauf 1 Stunde später Application der Magenpumpe folgte (combinirte Methode). Die Patientin ist von ihrem Leiden geheilt worden.

Herr Landerer (Leipzig): „Ueber Transfusion und Infusion".[1])

Zweiter Sitzungstag

am Donnerstag, den 8. April 1886.

a) Morgen-Sitzung im Amphitheater der Kgl. chirurgischen Universitätsklinik.

Eröffnung der Sitzung um 10 Uhr.

Vor der Tagesordnung macht

1) Herr Hof-Zahnarzt Weingarten (Meiningen) über eine Kiefer-Prothese folgende Mittheilung: Patient ist 43 Jahre alt und seit seiner Jugend in einer Phosphorzündholzfabrik beschäftigt gewesen. Durch das Einathmen der Phosphordämpfe wurden die Knochen sehr porös, so dass das linke Bein brach und das rechte zweimal. Vor circa 7 Jahren musste wegen Phosphornecrose eine Resection des ganzen Unterkiefers und vor $1^1/_2$ Jahren des ganzen Oberkiefers mit dem grössten Theil des linken Jochbeins vorgenommen werden. Diese Theile habe ich künstlich ersetzt und ist durch die Prothese die Deformität geschwunden, die Sprache vollkommen verständlich und kann Patient nicht allzuharte Speisen kauen.

Ich bitte um Ueberweisung derartiger Patienten und bemerke, dass ich auch Obturatoren, die allen Anforderungen entsprechen, anfertige, bei mässigem Honorar, dem Verhältnisse des Patienten entsprechend.

2) Herr Trendelenburg (Bonn): „Heilung der Harnblasen-Ectopie durch directe Vereinigung der Spaltränder."[2])

---

[1]) S. Grössere Vorträge und Abhandlungen.
[2]) S. Ebendas. No. XVII.

Discussion:

Herr Thiersch (Leipzig): M. H.! Ich glaube, dass die Methode, die von Herrn Trendelenburg inaugurirt ist, einen wesentlichen Fortschritt der Behandlung der Blasenspalte enthält, und ich freue mich um so mehr, diese Anerkennung aussprechen zu können, als ich zu Denjenigen gehöre, die zu einer Zeit die operative Behandlung der Blasenspalte in Angriff genommen haben, wo in einer damals weit verbreiteten, hochangesehenen Operationslehre die Meinung beiläufig vertreten war, dass zur operativen Behandlung der Blasenspalte ein gewisser Grad von Verrücktheit gehöre. So sehr ich aber bereit bin, den Versuch, die Schambeinfuge zu schliessen, und damit die unmittelbare Vereinigung der Ränder der Blasenspalte zu ermöglichen, sowie das bereits erreichte Resultat anzuerkennen, so möchte ich doch rathen, die Hoffnung, auf diese Art eine Blase mit Sphincterverschluss zu erzielen, nicht zu hoch spannen. Nach meinen und wohl auch nach den Beobachtungen Anderer handelt es sich in der grossen Mehrzahl der Fälle nicht um eine einfache Spalte, sondern um einen Defekt der vorderen Blasenwand. Bei Neugeborenen sitzt der Nabelstrang zuweilen noch mit seiner Basis derart auf der Bauchspalte auf, dass die vordere Wand der Blase vorgewölbt im Nabelstrang liegt. Dieser Theil der Blase wird mit dem Nabelstrang abgestossen und rings herum bleiben narbige Stellen. In der Regel ist die Abstossung schon vor der Geburt erfolgt. Es giebt Fälle, wo von der Blase kaum ein Markgrosses Stück übrig geblieben ist, und je grösser der Defect, desto geringer wird die Aussicht auf Herstellung eines Sphincterverschlusses sein.

Herr Sonnenburg (Berlin): M. H.! Ich glaube auch, dass wir Herrn Trendelenburg dankbar sein müssen, dass durch ihn wieder eine neue Methode, einen Blasenraum herzustellen, angegeben ist, und es ist wohl auch Aussicht vorhanden, dass die Bildung einer neuen Blase, die auch im Stande ist, Urin zu halten, erreicht werden wird. Die Methode wird sich aber wohl nicht in allen Fällen ausführen lassen. Zunächst — und ich glaube, Herr Trendelenburg hat Dies auch betont — wird man die Methode nur ausführen können, wenn die Kinder noch sehr klein sind, weil die Nachgiebigkeit des Beckens in späteren Jahren vielleicht nicht mehr genügend vorhanden ist, und dann wird es sich ja auch fragen, ob man bei Mädchen, die mit Ektopie der Blase behaftet sind, diese Operation ausführen darf, weil durch die Verschiebung der Beckenknochen Verhältnisse gegeben werden, die später gerade beim weiblichen Geschlecht sehr nachtheilig sein können. Bei einer Missbildung, die so ungemein schwer zu beseitigen ist, wie gerade die Ectopie der Blase und bei der oft durch die kunstvollsten und schwierigsten Operationen nur eine sehr geringe Besserung des mit dem Bildungsfehler verbundenen, unleidlichen Zustandes herbeigeführt wird, ist es, glaube ich, immer wünschenswerth, wenn man verschiedene Methoden eventuell zur Verfügung hat. Herr Thiersch hat uns ja Patienten gezeigt, bei denen er mit Hülfe seiner Operationsmethode einen vollständigen Blasenraum hergestellt hat, in anderen Fällen hat die Methode von Thiersch uns vollständig im Stich gelassen. Dasselbe wird sich nun auch wohl mit der von

Trendelenburg angegebenen Methode ereignen, so dass dem Chirurgen sich noch häufig genug Fälle präsentiren werden, bei denen er mit keinem der in Rede stehenden Verfahren ein befriedigendes Resultat erzielen wird und gern zu dem von mir vorgeschlagenen Verfahren, nämlich die Blase zu entfernen und die Ureteren in die Penisrinne einzunähen, sich entschliessen wird, ein Verfahren, durch das er wenigstens einige wesentliche Störungen dieser Missbildung beseitigen kann. — Ich habe vor 4 Jahren in dieser Versammlung die Ehre gehabt, einen derartigen Patienten vorzustellen [1]), bei dem wegen des extrem starken Prolapses der hinteren Blasenwand an die Bildung einer vorderen Blasenwand nicht zu denken war, ferner die Anlegung eines anschliessenden Harnrecipienten unmöglich war, da die Ureterenmündungen in Folge der hochgradigen Diastase der Schambeine zu weit aus einander und seitlich lagen — Verhältnisse, die mich veranlassten, die Harnblase zu entfernen, den Defect durch Lappenbildung zu decken, die Ureteren in die Penisrinne einzunähen. Ich habe durch die Operation dem Patienten einen sehr erträglichen Zustand geschaffen und die günstigsten Bedingungen zum Tragen eines einfachen und bequemen Recipienten. Die Operation selbst ist eine einfache, gefahrlose, die Heilungsdauer eine kurze. Diese meine Methode ist im Laufe der Jahre von verschiedenen Chirurgen nachgemacht worden, und auch diese haben sich günstig darüber geäussert. Ich habe nun bei dieser Gelegenheit den Patienten wieder herkommen lassen und möchte Ihnen nach drei Jahren den Fall nochmals zeigen. Er hat den Apparat, den ich damals habe machen lassen, während der ganzen Zeit getragen. Ich habe den Patienten seit zwei Jahren nicht wieder gesehen. Er kam her, weil der Recipient, besondess der Gummiansatz, verdorben war; aber er giebt an, dass der Apparat sonst seinen Zweck vollständig erreicht hätte. Der Urin wird in eine fest anschliessende, mit einem Gummiring versehene silberne Schale aufgefangen und fliesst dann nach dem Knie, wo der Gummirecipient befestigt ist, ab. Die Narbe hat sich vollständig widerstandsfähig gezeigt, es ist keine Hernie entstanden, wie ich Anfangs befürchtet. Die beiden Ureteren liegen jetzt tief in dem Grunde eines Trichters an der Peniswurzel, und der Apparat ist jetzt so bequem für den Patienten zu tragen, dass er von demselben durchaus nicht belästigt wird. Ich glaube, dass für gewisse hochgradige Fälle, besonders wenn man die Patienten erst zur Behandlung bekommt, wenn sie schon an Jahren älter sind, die Entfernung der Blase als eine ganz zweckmässige Operation bleibt, wenn man, wie schon erwähnt, aus verschiedenen Gründen auf die Bildung eines Blasenraums verzichten muss.

Herr Hirschberg (Frankfurt a/M.): M. H.! Als ich vor etwa 10 Jahren, im Anschluss an die Vorstellung eines Falles von Ectopie der Blase, die Ansicht aussprach, dass wohl bei allen Blasenectopieen ein Sphincter vesicae vorhanden wäre und dass man die Operation damit beginnen müsse, den ge-

[1]) Vergl. von Langenbeck's Archiv. Bd. XXVIII. Heft 2. 1882.

spaltenen oder offen gebliebenen Sphincter zu vereinigen, da fand diese Ansicht keine Gnade vor Herrn Thiersch, dem Matador auf dem Gebiete der Ectopieoperationen. Ich konnte daher, wie Sie sich denken können, nur mit Genugthuung von Herrn Trendelenburg hören, dass er doch diesen von mir vorgeschlagenen Weg der Vereinigung des Sphincters eingeschlagen hat. Freilich ist die Methode, wie sie jetzt Herr Trendelenburg auszuüben begonnen hat, wohl die einzig richtige, und ich hoffe, dass man mit Hülfe derselben gewiss dazu kommen wird, eine schlussfähige Blase herzustellen. Ich sage „ich hoffe". denn ebensowenig wie es bisher bewiesen ist, dass ein Sphincter vorhanden ist. ebensowenig ist es erwiesen, dass er fehlt. Bisher sind meines Wissens anatomische Untersuchungen über das Vorhandensein eines Sphincters garnicht gemacht worden. Nun wird es ja, wenn die Operation in Zukunft in der Trendelenburg'schen Weise ausgeführt werden soll, gewiss nicht gleichgültig sein, ob man die Synchondrosen blutig trennt, oder die auseinander stehenden Symphysenenden ohne einen operativen Eingriff nähert. Wenn man, was wohl bei Kindern von 2 und 3 Jahren möglich ist, im Stande ist, auf unblutigem Wege die Symphysen zu nähern, so wird diese Operation in jedem Falle der blutigen Operation vorzuziehen sein. Die Annäherung der Symphysen wird nun immer auf Schwierigkeiten stossen, weil man einen geeigneten portativen Apparat dafür wohl schwer wird construiren können, der Wochen oder Monate lang den Druck ausübt. Würde man im Stande sein, Gummibänder an die Spinae anteriores zu nageln und durch diese dieselben aneinander zu ziehen, so würde es ganz gewiss bei Kindern möglich sein, die Beckenschaufeln einander zu nähern. Das wird sich wahrscheinlich Niemand herausnehmen. Aber, m. H., es ist doch möglich, wie ich mich durch Rücksprache mit einem sehr tüchtigen Orthopäden informirt habe, einen Apparat anzulegen, vermöge dessen man wohl durch einen Wochen und Monate langen Zugverband die Symphysen nähern kann. Das würde ein Apparat sein ähnlich dem Beckentheil an den von dem bekannten Orthopäden Hessing construirten Corsets. Ich sprach gleich, nachdem ich die Mittheilung von Herrn Trendelenburg erhalten hatte, mit Herrn Hessing, ob es nicht möglich sei, einen solchen portativen, das Becken genau umfassenden Apparat mit vorderem Gummizug anzulegen und glaubte Herr Hessing, dass sich das ohne Schwierigkeit bewerkstelligen liesse. Ich wollte nicht unterlassen, hier darauf aufmerksam zu machen, damit wenn einer der Herren einen Ectopiefall zur Behandlung bekommt, er zunächst den Versuch machen kann, die Symphysen auf unblutigem Wege zu nähern.

Herr Trendelenburg: Ich möchte noch erwähnen, dass der erste Fall, den ich operirt habe, infolge von acuter eitriger Pyelitis tödtlich verlaufen ist. Der Knabe hatte eine grosse angeborene Hydronephrose, wie sich bei der Section zeigte. An dem gewonnenen Präparate konnten wir die Urethra und den Blasenhals in Bezug auf den Sphincterapparat untersuchen, und A. Thierfelder (Rostock) fand, dass die Prostata in ziemlich normaler Form und Grösse vorhanden war und reichliche glatte Musculatur enthielt. Die Musculatur der Prostata ist aber ein wesentlicher Theil des Sphincter-

apparates. Ich hoffe also doch noch, in einiger Zeit Ihnen einen geheilten Fall von Blasenectopie zeigen zu können, in dem es gelungen sein wird, Continenz des Urins zu erreichen.

3) Herr Roser sen. (Marburg): „Demonstration über seitliche Darmeinklemmung.[1])

4) Herr Lauenstein (Hamburg): „Extraction eines grossen Steines aus dem Nierenbecken mittelst des Simon'schen Lumbalschnittes, mit Demonstration.[2])

Discussion:

Herr Küster (Berlin): M. H.! Bei der Seltenheit der Operation der Extraction von Nierensteinen aus dem Nierenbecken wird es vielleicht von Interesse sein, wenn ich mittheile, dass ich gleichfalls, jetzt etwa vor einem Jahre, einen Nierenstein bei einer 28jährigen Dame extrahirt habe, die im Puerperium die ersten Zeichen der Hydronephrose und später der Pyonephrose dargeboten hatte. Ich eröffnete das Nierenbecken mittelst des Czerny'schen Flankenschnittes und fand einen Uratstein im Nierenbecken, der kaum Erbsengross war. Da der Stein lose im Nierenbecken lag, hatte ich nicht die Vorstellung, dass von demselben der Abfluss des Urins gehindert worden sein könnte und ich sah deshalb die Prognose dieses Falles nicht als eine übermässig günstige an. Wider mein Erwarten ist die Heilung eine sehr schnelle gewesen. Schon nach wenigen Tagen wurde ein Theil des Urins, der sich durch seinen Eitergehalt als aus der kranken Niere kommend charakterisirte, auf natürlichem Wege entleert, und in wenigen Wochen war die Wunde bis auf eine feine Fistel geschlossen, die gar keinen Urin mehr austreten lässt. Allerdings ist auch jetzt noch eine ganz feine Fistel vorhanden, die aber in der Regel mit einem Schorf bedeckt ist und nicht mehr secernirt, und glaube ich deshalb, den Fall als geheilt ansehen zu können.

Herr Israel (Berlin): Zur Bestätigung der Ansicht des Herrn Lauenstein, dass Nierenbeckenverletzungen keine Neigung haben persistent zu werden, möchte ich mir erlauben, ganz kurz eine entsprechende Erfahrung mitzutheilen. Ich hatte vor 2 Jahren eine Frau in den 50er Jahren in Behandlung, welche wiederholt von perinephritischen Attaquen heimgesucht war. 2 Mal war es zur Abscedirung gekommen, jedesmal war eine grosse Menge von Eiter entleert, und der perinephritische Abscess zur Heilung gebracht worden. Nichtsdestoweniger stellten sich die Schmerzen in der Nierengegend immer wieder bei Bewegung ein, derart, dass die Frau arbeitsunfähig war. Von der Vermuthung ausgehend, dass die perinephritischen Abscesse auf einen Stein im Nierenbecken zu beziehen seien, machte ich den Versuch, das Nierenbecken in derselben Weise wie Herr Lauenstein freizulegen. Als ich mühsälig durch die in Folge der voraufgegangenen Entzündungen schwielig verdickten perinephritischen Gewebe bis zum Nierenbecken vor-

[1]) S. Grössere Vorträge und Abhandlungen No. XIII.
[2]) S. Ebendas. No. IV.

gedrungen war, fand ich ausserhalb des letzteren einen Stein liegen, dahinter aber das Nierenbecken vollständig geschlossen. Nach der Extraction des Steines erfolgte die Heilung, ohne dass jemals ein Tropfen Urin aus der Incisionswunde geflossen war. Somit hatte also der Stein die Wand des Nierenbeckens durchbrochen, und hinter ihm hatte sich das Nierenbecken wieder geschlossen.

5) Herr König (Göttingen): „Ueber Plastik eingesunkener Nasen mit Krankenvorstellung.“ [1])

6) Herr Thiersch (Leipzig): a) „Arthritis deformans des Fussgelenks.“ Das vorgelegte Amputationspräparat rührte von einem Manne her, bei dem früher, anderwärts, wegen spontan entstandener Entzündung im rechten Hallux-Metatarsalgelenk die Zehe exarticulirt war. Später entwickelte sich eine Schwellung im Fussgelenk, die aber zunächst noch die Ausführung von Reisen gestattete. Auf einer derselben wurde, wegen Zunahme der Schwellung ein Einschnitt geführt, worauf die Gelenkhöhle zu eitern begann. Bei der Aufnahme des Kranken war der Zustand des Gelenkes und Unterschenkels derartig, dass die — mit Heilung endende — Amputation im Oberschenkel vorgenommen werden musste. An dem Präparat bilden Tibia und Fibula eine gemeinschaftliche keulenförmige Wölbung, während die Knöchel auf die Hälfte verkürzt erscheinen. Lig. interosseum ist in eine feste zackige Knochenplatte umgewandelt. Entsprechend dem unteren Ende des Unterschenkels bildet die Fusswurzel eine schüsselförmige Vertiefung, dadurch entstanden, dass Talus und Naviculare völlig verschwunden, Calcaneus, Cuboides und die Cuneiformia theilweise ausgehöhlt sind; die Knorpel sind ganz geschwunden. In der mit Eiter gefüllten Gelenkhöhle fanden sich etwa zehn freie Knochenkörper verschiedener Grösse, möglicherweise Reste der Fussknochen, oder aber losgelöste Verknöcherungen der Gelenkkapsel, in die zahlreiche Erbsen- bis Wallnussgrosse Knochenplatten eingeschaltet waren. Gicht, Syphilis, Tuberculose waren sicher auszuschliessen.

b) Derselbe: „Ueber Hautverpflanzung.“ Er knüpft in Bezug auf Hauttransplantationen an seinen Vortrag im Congress vom Jahre 1874 an und berichtet über die seitherigen Versuche auf der chirurgischen Klinik zu Leipzig. Das jetzt geübte Verfahren für granulirende Flächen besteht der Hauptsache nach in Folgendem: Die Granulation wird bis auf das feste unterliegende Gewebe abgeschnitten oder abgeschabt. Die aufzusetzende Haut wird in der Art gewonnen, dass man mit einem Rasirmesser von der Haut des Pat. selbst möglichst dünne Lamellen abträgt. Man wählt am besten die äussere Fläche des Oberarms und spannt die Haut, indem man mit der linken Hand den Arm von innen her umgreift und die Weichtheile nach innen zieht. Auch der dünnste Schnitt, den man auf diese Art gewinnen kann, umfasst noch, ausser dem ganzen Papillarkörper, einen Theil der glatten Lage des Stromas. Die Hautwunden am Arm heilen in 8 Tagen unter Jodoformschorf.

[1]) S. Grössere Vorträge und Abhandlungen No. III.

Stücke bis zu 10 Cm. Länge und 2 Cm. Breite können auf diese Art mit ziemlicher Sicherheit aufgeheilt werden. Die Heilung erwies sich dauerhaft, weil, wie T. glaubt, der hinfällige Theil der Granulation ausgeschaltet wird. Antiseptica hält er für nachtheilig. Nur Kochsalzlösung 6 pM. kommt zur Verwendung. Obige Hautstücke eignen sich auch zum Einpflanzen in frische Wunden bei Hautdefecten in Folge von Operations- und sonstigen Verletzungen. Bewährt hat sich bis jetzt die Methode besonders bei Brandverletzungen, natürlich im Granulationsstadium, bei Ulcus cruris, bei breiten und tiefen Granulationsrinnen nach Necrosenoperationen am Schienbein. Bei granulirenden Necrosenrinnen am Oberschenkel sind die Erfolge noch nicht befriedigend. T. erwähnt Versuche, Negerhaut auf Weisse und umgekehrt zu übertragen und verspricht spätere Mittheilungen über das Verhalten des Pigmentes. Da namentlich bei stomatoplastischen Operationen Doppellappen selten zu bekommen sind, so wurde auf den Vorschlag des Assistenzarztes Plessing der Versuch gemacht, einen zum Ersatz der Oberlippe bestimmten, aus der Schläfenhaut geschnittenen, grossen, gestielten Lappen vor seinem Einsetzen in loco auf der Wundseite durch Hautverpflanzungen zu überhäuten. Gleichzeitig sollte die Defectwunde der Schläfenhaut mit Hautstückchen bedeckt werden. Beides geschah und gelang. Der Pat. wird vorgestellt. Der Lappen befindet sich noch an der ursprünglichen Stelle; er ist vollkommen überhäutet, ebenso der Hautdefect. Der Lappen ist nicht unwesentlich geschrumpft und muss am weiteren Schrumpfen durch eine Distensionsvorrichtung gehindert werden. Der Lappen soll in etwa 4 Wochen an seinen neuen Standort gebracht werden. Auch ein Kranker wird vorgestellt, bei dem durch Verbrennung an der Unterbauchgegend und den angrenzenden Oberschenkelpartien die Haut in ihrer ganzen Dicke in grossem Umfange zur Abstossung kam. Die Wunde ist in oben geschilderter Weise ohne nennenswerthe Narbenschrumpfung zu, wie es scheint, dauerhafter Heilung gelangt.

Discussion:

Herr von Volkmann: Ich wollte mir nur zwei Worte in Betreff des sehr interessanten und seltenen Präparates erlauben, welches uns Herr Thiersch vorgelegt hat. Ich möchte nicht glauben, dass es sich hier um Arthritis deformans handelt. Die an dem vorliegenden Präparate vorhandenen krankhaften Veränderungen der Knochen würde ich nicht als durch Arthritis deformans hervorgerufen betrachten können. Die Arthritis deformans ist eine ausserordentlich wohl characterisirte Störung, die stets von Knorpelhyperplasien ausgeht. Es ist sehr interessant, dass bei dieser Krankheit, nachdem das Wachsthum des Körpers längst aufgehört hat, auf einen bestimmten Reiz, der sehr oft ein traumatischer ist, die Knorpel wieder anfangen zu wuchern, wie sie es vor Vollendung des Knochenwachsthums gethan haben. Deswegen spielen sich auch die ganzen Vorgänge bei der Arthritis deformaus intraarticulär ab, weil eben die Knorpel intraarticulär liegen. Ich halte die Affection, welche das Präparat des Herrn Thiersch aufweist, für eine neuropathische. Dadurch wird sie eigentlich noch viel interessanter: Diese ganze Art der colossalen, aber vom Periost und den Weichtheilen ausgehenden Knochenneubildung, dieses Uebergreifen der Ossification auf die Muskeln,

der gleichzeitige colossale Defect, der sehr viel bedeutender ist, als die Neubildung, die losen Knochenstücke, die sich im Gelenk gefunden haben, und die sich von den freien Gelenkkörpern oder Gelenkmäusen, wie sie so häufig bei Arthritis vorkommen, ganz und gar unterscheiden und nur Reste der usurirten Fusswurzelknochen darstellen, sind ausserordentlich charakteristisch! Wahrscheinlich wird sich nachweisen lassen, dass das betreffende Individuum ganz auffallend wenig Schmerzen und sehr wenig Gefühl gehabt hat, dass es vielleicht sogar noch herum gelaufen ist, während die zackigen Knochenstücke im Gelenk lagen. Ich will das hier nur ganz kurz berühren. Ich habe mich gerade mit diesen Affectionen vielleicht etwas mehr beschäftigt, als die meisten von Ihnen Gelegenheit gehabt haben, und wiederhole nur: Ich halte das für keine Arthritis deformans, sondern für eine neuropathische Affection.

Herr Roser (Marburg): Ich schliesse mich dieser Meinung an. Ich habe einen Amputationsfall aus dem letzten Jahre aufzuweisen, wo das Präparat dem hier vorgezeigten ganz ähnlich aussieht, und wo zu gleicher Zeit Tabes vorhanden war.

Herr von Volkmann: Herr Czerny sagt, er hätte einen ganz ähnlichen Fall beobachtet.

7) Herr Czerny (Heidelberg): „Neuropathische Gelenkaffectionen“.[1])

Discussion:

Herr von Volkmann: M. H.! Es hat Sie vielleicht befremdet, dass ich mit einiger Bestimmtheit von dem Präparate, obwohl ich es nicht genauer zu untersuchen Gelegenheit hatte, und obwohl ich auch sonst von dem Kranken, von dem es stammt, nichts weiss, sagte, dass ich es für eine neuropathische Gelenkaffection halte. Wenn ich mich auf die ganz chronisch und nicht zur Eiterung kommenden Formen beschränke, und auch von den Fällen absehe, wo die Eiterung bloss als zufälliges Ereigniss accidentell hinzutritt, so sind die Veränderungen bei den neuropathischen Gelenkaffectionen zuweilen eben so wohl characterisirt, dass man die Natur der Störung auch am Lebenden leicht und sicher diagnosticiren kann. Ich habe in der letzten Zeit zwei Mal bei Kranken, die mit Gelenkaffectionen in die Klinik kamen, ohne Anamnese und weitere Untersuchung, nur aus dem eigenthümlichen Verhalten der Gelenkaffection, der Schnelligkeit, mit welcher sich Knochenbildungen, auch über das Gelenk hinausgreifend, also extraarticulär entwickelt hatten, sofort erklären können, die Kranken würden wahrscheinlich ein sehr schweres Nervenleiden haben, und beide Male wurde ganz unzweifelhaft eine Tabes entdeckt, von deren Existenz die beiden Patienten allerdings noch garnichts wussten. Das Wichtige für diese Fälle ist immer die nachweisbare, fast vollständige Anästhesie der tiefen Gewebsschichten. Dadurch bekommen diese Affectionen eine gewisse Beziehung zum Mal perforant du pied. Diese Leute laufen sich ihre eigenen Knochen weg, gerade so wie sie sich bei Mal perforant du pied die Fusssohle durchlaufen und sogar Knochentheile weglaufen. Der Ausgangs-

[1]) S. Grössere Vorträge und Abhandlungen No. VII.

punkt dieser Gelenkaffectionen ist fast immer ein traumatischer. Damit fängt die Sache an. Das Trauma kann manchmal ein recht schweres sein, eine Absprengung eines grösseren Stückes des Gelenkrandes; die Kranken sprengen sich hier Stücke der Gelenkränder ab, weil die Knochen sehr brüchig sind und weil sie anstatt mit der Hülfe der Muskeln mehr mit Benutzung der Hemmapparate der Gelenke gehen. Sie merken es aber nicht, weil die Gewebe in der Tiefe ganz anästhetisch sind. Die Kranken gehen daher trotz der Verletzung umher, benutzen das Glied wie früher und es entstehen nun sehr umfangreiche und sehr unregelmässige Callusbildungen, die weit in die Muskeln hineingreifen können, dazu natürlich Hydarthrosen etc. etc. Die in Folge der Absprengung und der Knochenneubildung veränderte Gelenkmechanik, die durch die erstere veranlassten leichten Verschiebungen der Gelenkenden, und die durch diese wieder bedingten Veränderungen der articulären Druckverhältnisse begünstigen dann wieder die Entstehung von Usuren, Abschleifungen, Atrophieen etc. Die Sache wird dann sehr complicirt. — Ich habe gerade in der letzten Zeit eine Anzahl solcher Fälle gesehen, wie sich solche ja nach dem bekannten Gesetze des Dualismus der Fälle zuweilen zufällig häufen. So wurde mir z. B. ein Kranker im vorigen Sommer in die Klinik gebracht, der einige Tage vorher den Unterschenkel gebrochen hatte: ein intelligenter Mensch aus den besseren Ständen. Er hatte beim Gehen über einen mässigen Hügel die Tibia und Fibula etwas über der Mitte gebrochen, nur in Folge eines kleinen Fehltrittes, ohne dass er dabei hingefallen wäre. Er hatte wiederholt den Versuch gemacht, mit dem Fusse wieder aufzutreten, ohne irgend welchen Schmerz zu empfinden, natürlich vergeblich. Am 3. Tage etwa wurde er mir dann in die Klinik gebracht, in der Zeit also der grössten Reaction. Ich sagte: Nun, Sie müssen doch Schmerzen gehabt haben, oder jetzt wenigstens Schmerzen empfinden. Nein erwiederte er, und zum Schrecken meiner Zuhörer hebt er den gebrochenen, unverbundenen und nicht gestützten Fuss, und hebt ihn so hoch von der Unterlage auf, dass die Fragmentenden fast im rechten Winkel zu einander standen, und wir zugreifen mussten, weil wir befürchteten, dass die Knochen durch die Haut dringen möchten. Wir haben dann die Reduction vorgenommen, und ich habe, um die vollständige Gefühllosigkeit festzustellen, noch eine Anzahl lebhafterer Bewegungen mit den Fragmentenden vorgenommen und den Verband angelegt, ohne dass der Mann auch nur eine Spur von Empfindungen gehabt hätte. Uebrigens liegt es mir fern, mit apodictischer Gewissheit behaupten zu wollen, dass es sich in dem Falle des Herrn Thiersch um ein neuropathisches Leiden handelt; aber ich halte es für in höchstem Grade wahrscheinlich, und jedenfalls würde es nicht möglich sein, das von ihm vorgelegte Präparat als zur Arthritis deformans gehörig zu betrachten.

Herr Thiersch: Ich bin sehr geneigt, mich der Ansicht des Herrn Vorsitzenden anzuschliessen. Ich gestehe ihm gern eine Superiorität auf dem Gebiete zu. um das es sich handelt. Ich muss auch sagen, dass der Fall nicht genau untersucht werden konnte, weil er in dem Stadium der Sepsis zu uns kam, und die Amputation sofort vorgenommen werden musste. Ich

möchte nur zu meiner Information fragen, ob Herr von Volkmann diese hochhinaufgehende massige Knochenwucherung im Spatium interosseum auch zu den Charcot'schen Knochenveränderungen gehörig betrachtet.

Herr von Volkmann: Ja, das kommt ziemlich häufig vor.

Herr Thiersch: Wenn ich es deformirende Arthritis genannt habe, so geschah es nicht im engeren Schulsinne, sondern weil es eine Entzündung war mit auffallender Veränderung der Form des Gelenks.

Dann möchte ich mir noch einen kleinen Zusatz in Betreff der Hautüberpflanzung erlauben. Da sich zur Zeit ein Neger mit Ulcus cruris auf der Leipziger chirurgischen Klinik befindet, habe ich die Gelegenheit benutzt, Negerhaut auf Weisse und weisse Haut auf Neger zu verpflanzen, und es hat sich herausgestellt, dass die Negerhaut ausserordentlich leicht anheilt. Selbst unter ungünstigen Umständen, so bei einem Ulcus cruris circulare mit elephantiastischer Anschwellung des narbig abgeschnürten Fusses, die Geschwürsfläche war kaum gereinigt, der Eiter noch sehr übelriechend, und doch heilte die Negerhaut auf der Schabfläche in grossen Stücken an. Dagegen misslang das Anheilen von weisser Haut auf schwarze, sowohl auf angefrischte Granulationsflächen, als auf frische Wundflächen in der Mehrzahl der Versuche. Das beruht vielleicht auf anatomischen Verschiedenheiten, über die noch gearbeitet wird.

Herr Sonnenburg (Berlin): M. H.! Diese Gelenkaffectionen sehen die Chirurgen allerdings viel seltener, weil sie auf der Nervenabtheilung meist untergebracht sind. Ich habe in der letzteren Zeit Gelegenheit gehabt, auf der Nervenabtheilung des Herrn Professor Westphal eine grosse Reihe solcher Fälle zu sehen und zufällig befindet sich augenblicklich dort eine Patientin, die ganz dieselbe Affection im Fussgelenk hat, wie die hier demonstrirte. Eigenthümlich ist, dass solche Gelenkentzündungen manchmal im Bett entstehen, also ohne Trauma. Während die Patienten Monate lang bettlägerig sind, entwickeln sich diese colossalen Veränderungen in den Gelenken. In der hiesigen pathologischen Sammlung ist eine grosse Reihe von Präparaten derartig veränderter Gelenke vorhanden, denen man ein ganz besonderes Interesse widmet. Ich hoffe, dass ich auf dem nächsten Congress eine Reihe von Mittheilungen über diesen Gegenstand machen kann, da diese Gelenkaffectionen in der That noch vieles Eigenthümliche darbieten und Untersuchungen darüber bisher nur sehr unvollkommen gemacht worden sind.

Herr von Volkmann: Wenn in ein solches Gelenk mit so grossartigen Zerstörungen auf irgend einem Wege Fäulnisserreger hinein kommen, so müssen natürlich die allerschwersten Erscheinungen auftreten. Es ist am Ende genau so, als wenn bei einem Menschen, der eine Rückgratsfractur mit Durchquetschung des Markes und Lähmung der unteren Körperhälfte erlitten hat, Fäulnisserreger in die Blase kommen, dann entstehen selbstverständlich die allerschwersten Blasencatarrhe, die meist rasch tödtlich verlaufen und die bekannter Massen auch sehr leicht zu Perforationen der Blase bloss in Folge eines bleibend eingelegten Catheters führen, ein Decubitus der Blase, wie dort ein Decubitus der sich drückenden Gelenkflächen. Darüber kann man

sich nicht wundern. Man muss aber Das immer sehr auseinander halten, dieses ganz accidentelle Hinzutreten der Eiterung und Sepsis erregenden Stoffe.

8) Herr Czerny: „Ueber die Entstehung der Tuberculose nach Hauttransplantationen". Es ist gewiss ein grosser Fortschritt, den Herr College Thiersch durch diese Transplantationsmethode erzielt hat, weil wir von dem Träger selbst im Stande sind, grosse Hautstücke zu übertragen. Mein gegenwärtiger Assistenzarzt Dr. Georg Schmidt war so freundlich, mir als Weihnachtsgeschenk von Herrn Thiersch aus Leipzig seine Methode mitzubringen, und ich kann nur bestätigen, dass sie sich ausserordentlich bewährt hat. Ich schätze den Vortheil deshalb so hoch, weil bei der Benutzung der Haut amputirter Gliedmaassen zu Reverdin'schen Transplantationen die Gefahr nahe liegt, Syphilis, Tuberculose oder andere Infectionskrankheiten auf den Impfling zu übertragen. In zwei Fällen, wo bei früher gesunden Individuen nach den Transplantationen Tuberculose aufgetreten ist, habe ich den Verdacht gehabt, dass es sich um eine künstliche, unbeabsichtigte Ueberimpfung dieser Krankheit gehandelt haben könne. Obgleich Herr Wahl einen Vortrag über diese Frage angekündigt hat, möchte ich schon jetzt meine Beobachtungen kurz mittheilen, weil diese Angelegenheit sowohl theoretisch wie praktisch von grosser Wichtigkeit ist.

1. Ein 16jähr. kräftiger Junge, der aus gesunder Familie stammte, verbrannte sich Ende Juli 1881 beide Unterschenkel bis über die Kniee herauf in heissem Zuckerbrei, mit Verschorfung der Haut. Bloss an der Sohle und den Zehen war die Haut erhalten, sonst bis auf einige Epidermisinseln zerstört. Der Junge war bei der Aufnahme am 15. August 1881 etwas anämisch, aber kräftig gebaut, hereditär nicht belastet, die inneren Organe gesund. Mit 4 Jahren soll er eine Lungenentzündung, mit 11 Jahren eine Nierenentzündung, beide Male mit acutem Verlaufe durchgemacht haben. Der Urin war frei von Eiweiss. Durch Bäder- und Zinksalbehandlung liessen die Schmerzen an den Beinen nach, die Wunden reinigten sich und zeigten gute Benarbung vom Rande her. Da aber voraussichtlich die grossen Granulationsflächen unmöglich spontan heilen konnten, wurden vom 21. Novbr. 1881 bis Ende September 1882, im Ganzen 11 Mal in mehrwöchentlichen Intervallen, Hautstückchen in grosser Zahl von amputirten Gliedmaassen, Mamma-Amputationen etc. gemacht. Die Amputationen waren zum grössten Theile wegen tuberculöser Caries ausgeführt und die Hautstückchen zur Transplantation möglichst weit entfernt vom Erkrankungsherde scheinbar gesunder Haut entnommen worden. Von den transplantirten Hautstückchen heilte manchmal eine kleinere, manchmal eine grössere Zahl an. Während bis Anfang September 1881 die Wunden gut granulirten, fingen sie nach der vierten Transplantation (am 5. December) an ödematös zu werden und waren am 12. December mit croupösen Pseudomembranen bedeckt. Bepinselungen mit Höllensteinlösung schienen Anfangs gut zu thun, mussten aber später wegen zu heftiger Schmerzen aufgegeben werden. Im März zerstörte ein

vom linken Fuss ausgehendes achttägiges Erysipel abermals einen Theil der neuen Hautinseln. Trotzdem war am 25. April 1882 nach der achten Transplantation die untere Hälfte beider Unterschenkel ziemlich benarbt. An der Streckseite des linken Knies und an der Aussenseite des linken Unterschenkels, dicht unter dem Knie, waren noch je 2 Handtellergrosse Granulationsflächen. Gewichtsextension am linken Unterschenkel um die Flexionscontractur von 110 ° zu beseitigen. Noch Anfangs Mai wurde die Ernährung wesentlich besser, als früher, das Allgemeinbefinden war gut. Am 2. Juni floss aus einer feinen Fistel an der Innenseite des linken Knies im dünnen Strahle Synovia aus. Unter dem Jodoformverbande schien sich die Fistel nach einigen Tagen zu schliessen. Die Extension konnte weggelassen werden, weil das Bein fast gerade war. Im Juli floss an einer neuen Stelle, 2 Querfinger von der alten entfernt, abermals Synovia aus. Das Allgemeinbefinden wurde schlechter, die Untersuchung ergab Infiltration der linken Lungenspitze mit beginnender Cavernenbildung. — Am 26. Juli war die Kniegelenkfistel geschlossen, der Urin klar, sauer, ohne Eiweiss. — 13. August. Durch einen Stoss gegen das linke Knie entstand eine Fünfmarkstückgrosse Sugillation mit Necrose der Granulationen. — 15. August. Ziemlich starke Haemoptoe. Campherweinverbände. — 28. August. Zum ersten Male Eiweiss im Urin. — 28. September. Starke Haemoptoe. — Unter zunehmendem Kräfteverfall mit hektischem Fieber trat Ende October der Tod ein.

Sectionsbefund. Der Knorpel des Condylus internus femoris lag zwischen den atrophischen Granulationen bloss. Mit Ausnahme von leichter pannöser Injection über der Patella war die Synovialmembran nicht degenerirt. Peribronchitische Phthise, besonders in der rechten Lunge, Amyloidentartung der Leber, Milz und der Nieren. Tuberkel im Leberüberzuge. Ausgedehnte Ulcerationen im Ileum und Coecum. Oberflächliche Erosionen der Kehlkopfschleimhaut.

2. Ein vierjähriges Mädchen aus gesunder Familie (nur die Mutter ist unterleibsleidend und nervös, aber sicher nicht phthisisch) erlitt an der Brust eine über Handgrosse Verbrennung dritten Grades. Nach vergeblicher Anwendung vieler anderer Mittel heilte die Wunde endlich durch zweimalige Transplantation von Hautstückchen, welche (wegen Caries) amputirten Gliedern entnommen waren, zu. Die schlechte Körperhaltung im darauffolgenden Sommer glaubte ich auf die Narbencontractur zurückführen zu dürfen. Im folgenden Frühjahr fand ich eine winkelige Kyphose in den mittleren Brustwirbeln, welcher durch Soolbäder, Taylor's Apparat zwar besser wurde, allein in dem darauffolgenden Winter von einer leichteren Kyphose in den Lendenwirbeln mit Psoasabscess gefolgt war. Die Lungen und Nieren sind vorläufig noch nicht nachweisbar erkrankt.

Man kann ja glauben, dass in beiden Fällen die Tuberculose nicht durch die Transplantation, sondern durch irgend eine Infection mit dem ubiquitaeren Tuberkelbacillus bei durch die lange Eiterung geschwächten Individuen entstanden sei. Allein wenn in diesen beiden Fällen die Tuber-

culose durch die Hauttransplantationen entstanden sein sollte, so wäre damit bewiesen: 1) in theoretischer Beziehung, dass das Tuberkelvirus nicht bloss in den pathologisch veränderten, sondern auch in scheinbar gesunden Geweben eines tuberculösen Menschen steckt, dass es in diesem Sinne also keine locale Tuberculose, sondern bloss eine in allen Geweben steckende tuberculöse Dyskrasie giebt; 2) in praktischer Beziehung, dass die Benutzung von scheinbar gesunder Haut (oder anderen Gewebstheilen, wie Blut oder Lymphe) zur Ueberimpfung auf andere Menschen unzulässig sei.

Herr von Volkmann: Ich möchte Herrn Thiersch fragen: Die Defecte lassen sich doch wohl ohne Weiteres unter dem Schorf heilen?

Herr Thiersch: Ja, die grössten Wunden heilen in acht Tagen unter Jodoformschorf ohne Narbenschrumpfung im Gefolge. Dann will ich noch in Bezug auf die Bemerkung des Herrn Czerny hervorheben: Was bei einem Tuberculösen oder Luetischen in dem Gewebe ist, davon haben wir nach meiner Meinung keine Kenntniss. Dass aber selbst bei latenter Syphilis etwas da ist, was stört, dafür habe ich Belege. Die einzigen Patienten, bei denen die angeheilten Stücke später wieder ulcerös abfielen, waren Personen mit latenter Syphilis. Also da muss in den Geweben etwas vorhanden sein, was die Heilung hindert, und so mag es sich auch bei Tuberculose verhalten.

9) Herr Wagner (Königshütte): „Ueber Compressionsfracturen des oberen Tibiaendes.“ [1])

10) Herr Loebker (Greifswald): „Ueber gewisse Verletzungen im Humero-Radialgelenk, mit Demonstration von Präparaten.“ [2])

11) Herr Wagner (Königshütte): „Ueber isolirte Luxation des Radius nach aussen bei gleichzeitigem Abbruch des inneren Theiles seines Köpfchens.“ [3])

(Schluss der Sitzung 12¾ Uhr.)

---

b) Nachmittags-Sitzung in der Aula der Königl. Universität.

Eröffnung der Sitzung um 2 Uhr.

Vorsitzender: Ehe wir zur Tagesordnung übergehen, erlaube ich mir, mitzutheilen, dass Herr Kocher in Bern, von dem wir einen Vortrag

[1]) S. Grössere Vorträge und Abhandlungen No. X.
[2]) S. Ebendas.
[3]) S. Ebendas. No. XI.

über Kachexia strumipriva und die Physiologie der Schilddrüse erwartet haben, ein Vortrag der uns gewiss Alle im höchsten Grade interessirt haben würde, leider verhindert ist zu erscheinen. Hingegen hat er einen Brief geschickt, der so wichtige und bestimmte Daten enthält, dass ich es für nothwendig halte, ihn vorzulesen, und den wissenschaftlichen Inhalt dieses Briefes zu Protokoll zu nehmen:

„Bern, 2. April 1886.

. . . . . .

Zu meinem grossen Bedauern muss ich Ihnen mittheilen, dass ich wegen ernstlicher Erkrankung eines meiner Kinder abgehalten bin, den Chirurgencongress zu besuchen, daher meinen angekündigten Vortrag zurückziehen muss. Es thut mir das um so mehr leid, als meine Mittheilung vor 3 Jahren über Kachexia strumipriva, damals mit ungläubigem Lächeln von den meisten Collegen aufgenommen, ihre volle Bestätigung erfahren hat und ich im Falle wäre, Belege zu bringen, dass bei wirklicher Totalexcision stets in mehr oder weniger ausgesprochener Weise die Erscheinungen der Kachexia str. eintreten.

Es wäre um so nöthiger gewesen, weitere Beiträge zur Lehre von dieser Krankheit beizubringen, als ich weiss, dass einzelne unserer competentesten Collegen stets noch ungescheut fortfahren, Totalexcisionen zu machen. Ich glaube, der Chirurgencongress sollte durch Beschluss so etwas geradezu verbieten, denn im Interesse der Patienten finde ich es nicht zu stark ausgedrückt, wenn ich sage, dass eine wegen nicht maligner Struma ausgeführte Totalexcision der Schilddrüse nicht nur ein leichtsinniges Vorgehen, sondern eine Versündigung an dem Patienten ist.

Vielleicht habe ich übrigens Gelegenheit, das Versäumte nachzuholen auf der Naturforscherversammlung in Berlin, wenn bis dann die Arbeit nicht zur Publication gelangt ist.“ u. s. w.

Des Weiteren ist ein Schreiben von Herrn Maas in Würzburg, der leider durch seinen eigenen Gesundheitszustand verhindert ist, zu erscheinen, und der sich gegenwärtig an der Riviera aufhält, eingegangen. Diesen Brief muss ich auf des Herrn Maas speciellen Wunsch, dem ich mich nicht entziehen kann, ebenfalls vorlesen:

„San Remo, 5. April 1886.

. . . . . .

Da ich zu meinem Bedauern verhindert bin, zu dem diesjährigen Chirurgencongress zu kommen, wollte ich Sie bittten, folgende Angelegenheit, über welche wir wohl gelegentlich gesprochen haben, zur Sprache zu bringen.

Sowohl in Freiburg, als auch in Würzburg, machte ich zahlreiche Beobachtungen, dass die Pockenimpfung von manchen Aerzten in einer äusserst willkürlichen, die Gesundheit der Impflinge schädigenden Weise ausgeführt wird.

Ich sah eine Reihe von Fällen, in denen Längsschnitte an der Aussenseite des Armes von der Regio deltoidea bis zum Ellenbogen-

gelenk gemacht worden waren und zwar 3 solcher Schnitte nebeneinander. — In anderen Fällen waren 8—9 Querschnitte, 2—3 Ctm. lang an der Aussenseite jeden Armes angelegt; in weiteren Fällen waren 5—6 dicht neben einander liegende Scarificationen in der Längsrichtung, ebenso viele in der Querrichtung durch diese hindurch gemacht, und die Lymphe mit dem Finger (!) in diese scarificirten Stellen eingerieben worden. Solche Stellen fanden sich 3—4 an jedem Arme.

Es ist leicht ersichtlich, dass in solchen Fällen ausgedehnte entzündliche Oedeme, Phlegmonen, Drüsenschwellungen, hohes Fieber auftreten, welche nur die Folge solcher Impfungen sind.

Der grosse Widerwillen in manchen Gegenden gegen die Zwangsimpfung erklärt sich aus solchen Vorgängen.

Nach meiner Ansicht hat das Publikum das Recht, zu verlangen, dass die Impfung nach bestimmten, möglichst ungefährlichen Methoden ausgeführt wird, und dass der Staat die Aerzte zwingt, sich solcher Methoden zu bedienen.

Ich schlage deswegen vor, der Chirurgencongress möge, in Anbetracht solcher Missstände, bei dem Reichskanzler-Amte vorstellig werden, damit diese Missstände beseitigt werden.

Für eine zu diesem Zwecke zu wählende Commission erlaube ich mir folgende Punkte hervorzuheben:

1. Die frühere Bestimmung des preussischen Prüfungsreglements für das medicinische Staatsexamen, nach welcher der sich Meldende seinen Papieren auch eine Bescheinigung beizufügen hatte, dass er die Pocken kunstgemäss geimpft und ihren Verlauf beobachtet habe, ist in die neue Prüfungsordnung wieder aufzunehmen.

2. Die Impfung der Pocken darf nur durch einen Stich in oberflächliche Hautschicht gemacht werden.

3. Die Impfung soll nur auf der Regio deltoidea gemacht werden, die einzelnen Impfstiche müssen 3—4 Ctm. von einander entfernt sein.

4. Die Zahl der Impfstiche darf im Allgemeinen 4 auf jedem Arme nicht überschreiten.

5. Die Impfstelle ist — nach genauer Prüfung des Zeitpunktes, des Mittels von Seiten der Commission — mit einer aseptischen Salbe gegen weitere Infectionen zu schützen.

Indem ich — " u. s. w.

Herr Maas hat mir, als ich ihn vor ganz Kurzem sah und er mir die Absicht kund gab, diesen Brief an die Versammlung zu richten, zugleich gesagt, dass, wie es ihm schiene, in Süddeutschland sehr wenig bestimmte Normen für die Technik der Impfung existirten, und dass die betreffenden Aerzte — fast immer natürlich Collegen auf dem Lande oder in kleinen Städten — jedes Mal seine Vorstellungen damit zurückgewiesen hätten, dass den Impfact Jeder genau so ausführen könne, wie er wolle. M. H.! Ich muss es Ihrem Urtheil überlassen, ob Sie glauben, dass der Chirurgencongress die

geeignete Versammlung ist, von der aus eine solche Petition oder Bitte, wie Herr Maas sie vorschlägt, an das Reichskanzler-Amt zu gehen hätte?

Herr von Bergmann: Ich möchte bitten, darüber zur Tagesordnung überzugehen. Mir scheint die Sache durchaus nicht zu einem solchen Schritte geeignet. Dazu kommt, dass ich auch an der Thatsächlichkeit der Angabe Zweifel hege. Das Impfwesen ist in Bayern auf's Beste geordnet und wird von eigenen Impfärzten überwacht. Es müssen wohl Ausländer gewesen sein, die Herr Maas bei ihrer Durchreise durch Würzburg zu Gesichte bekam und die eben auswärts geimpft worden waren.

Vorsitzender: Aber den Brief von Herrn Kocher darf ich doch wohl ad acta nehmen lassen? (Zustimmung.) Es ist doch ausserordentlich wichtig, dass er mit solcher Bestimmtheit behauptet, dass nach jeder Totalexstirpation Blödsinn eintreten solle.

Dann ist ein Telegramm von Excellenz von Langenbeck eingetroffen, welches folgendermassen lautet:

„Den zum Congress versammelten Collegen sage ich tiefgerührt verbindlichsten Dank für die erwiesene hohe Ehre. Der Schmerz, nicht unter Ihnen sein zu können, wird gemildert durch die Hoffnung, im nächsten Jahre dazu fähig zu sein.“ — Bravo!

1) Discussion über Blasensteinoperationen. Nach einer von Herrn König gegebenen Einleitung, deren wesentlichen Inhalt sein an anderer Stelle [1]) abgedruckter Vortrag bildet, ergriff zunächst das Wort:

Herr von Volkmann: M. H.! Ich glaube durchaus in Ihrem Sinne gehandelt zu haben, wenn ich nicht nach der Uhr gesehen habe, während Herr König sprach. Ich möchte aber glauben, dass bei dieser Gelegenheit es wünschenswerth ist, eine genauere Interpretation unserer Statuten vorzunehmen. Ich meine nämlich, die Bestimmung der Zeitbeschränkung kann überhaupt nicht für diejenigen Vorträge gelten, die gewissermassen im Auftrage der Gesellschaft gehalten werden. Wenn wir also, wie es das vorige Mal geschen ist, einen unserer Herren Collegen bitten, uns über eine sehr schwierige Materie, über die wir uns auszusprechen und zu unterrichten wünschen, einen Vortrag zu halten, so kann doch nicht davon die Rede sein, dass wir verlangen, sein Vortrag dürfe nur so und so lange dauern. Ich glaube, dass es von jetzt ab immer Usus sein muss, dem betreffenden, durch das besondere Vertrauen der Gesellschaft designirten Herrn es zu überlassen, wie viel Zeit er für sein officielles Referat in Anspruch nehmen will.

M. H.! Herr König hat in seinem Vortrage auf einen Ausspruch von mir hingewiesen, den ich vor ungefähr $1\frac{1}{2}$ Jahren bei Gelegenheit der Naturforscher-Versammlung in Magdeburg gethan habe, einen Ausspruch, der sehr viel Staub aufgewirbelt hat, weil er von vielen Seiten missverstanden worden ist, und der auch, ganz abgesehen davon, dass er nur in der Discussion gefallen ist, gar nicht die Bedeutung hatte, die ihm später von verschiedenen Seiten zugeschrieben worden ist. Ich hatte nämlich gesagt, dass ja im

[1]) S. Grössere Vorträge und Abhandlungen No. I.

Grossen und Ganzen — mehr habe ich nicht gesagt — die Lithotripsie gar nicht recht in unsere antiseptische Zeit hinein passe, wo wir einfach alle Organe aufschneiden und der Betrachtung mit den Augen zugänglich zu machen suchen. Das war aber gerade im Gegentheil im Hinblick darauf gesagt, dass eben leider der hohe Steinschnitt noch heute eine relativ hohe Mortalität giebt, und es war von Jemandem gesagt worden, der selbst ein starker Anhänger des Perinealschnittes ist. Auch habe ich diesen Ausspruch gar nicht so gebraucht, als wenn ich den actuellen Zustand unseres Wissens und Könnens damit bezeichnen wollte, sondern ich habe damit die Ziele bezeichnen wollen, die wir für die Zukunft im Auge haben müssen. Herr von Bergmann hatte uns damals eine sehr interessante Mittheilung über den hohen Steinschnitt gemacht, und gerade diese Bestrebungen, dem hohen Steinschnitt die Gefahren abzunehmen, die er noch hat, führten mich zu jenem, so viel angefochtenen und ohne jedweden Grund als aggressiv betrachteten Ausspruch. Ich habe deswegen auch gegenüber allen Angriffen, die in der Presse auf mich gemacht worden sind, geschwiegen. Ganz besonders den Herren Specialisten gegenüber muss ich aber als klinischer Lehrer und als Vorstand einer grossen Klinik Folgendes hervorheben: Die Herren Specialisten besitzen im Allgemeinen Das, was die Epoche besitzt; Das, was wir momentan haben. Mehr nicht. Wir klinischen Lehrer und Diejenigen, die grosse Institute dirigiren, in denen alle möglichen chirurgischen Krankheiten behandelt werden, und die wir es wenigstens versuchen müssen, Kunst und Wissenschaft ganz zu umfassen, haben auch die Verpflichtung, auf die weiteren Ziele der Wissenschaft hinzuweisen und auf die Wege, welche Versuche, Experimente, neue Operationen u. s. w. einzuschlagen haben. — Das wollte ich nur zu meiner Rechtfertigung sagen, um dadurch jene völlig gegenstandslose Polemik gegen mich ein für alle Mal aus der Welt zu schaffen.

Herr König: Es versteht sich ja wohl von selbst, dass ich damit absolut keinen Vorwurf ausgesprochen habe.

Herr von Volkmann: Ich glaube sogar, dass wir ganz dieselbe Ansicht haben.

Herr König: Ich habe nur den Zustand bezeichnen wollen.

2) Herr Roser sen. (Marburg): „Ueber Sectio alta“ [1]).

3) Herr Ebermann (St. Petersburg): „Einiges über die verschiedenen Operationsmethoden an der Harnblase.“ Es liegt nicht in meiner Absicht Sie, meine Herren, mit einem weitläufigen Vortrage zu belästigen, ich will vielmehr nur kurz meine aus meiner Praxis geschöpften Ansichten über die Operationen an der Blase hier mittheilen.

Bei Steinkrankheiten habe ich bis jetzt meistens die Sectio lateralis, und ich kann sagen in den meisten Fällen, besonders bei Kindern von 3 bis 12 Jahren, mit gutem Erfolge angewandt. In 3 Fällen bei 75jährigen Greisen verlief sie in einem ganz günstig, in den beiden anderen, wo die Sectio lateralis

[1]) S. Grössere Vorträge und Abhandlungen No. XIV.

als Nothoperation angewandt wurde, mit dem Tode, in Folge schon vorhergegangener Erschöpfung. Die Mortalität, ohne Sortirung der Fälle nach Alter, Complicationen etc., war bei mir [1]) 1:7; bei Thompson war sie, wenn man alle Lateralschnitte zusammenrechnet, 1:8,2, die besten Resultate kommen bei ihm auf das Alter von 6—11, 1 : 23,5, was auch meine Beobachtungen bestätigen. Was die Folgen des Lateralschnitts anbelangt, wie Incontinenz, Unfruchtbarkeit, Urinfisteln etc., so wissen wir in Russland darüber sehr wenig, weil die Kranken nach der Operation in die Unendlichkeit des Reiches verschwinden, und nur selten verbleiben einige unserem Beobachtungskreise. Ich habe nur 1 Mal Incontinenz und 1 Mal Perinealfistel beobachtet, die letztere aber bildete sich erst nach mehreren Jahren in der Operationsnarbe; in Folge eines heftigen Trippers entstand ein Abscess in der alten Narbe, welcher eine Haarfistel hinterliess (die Operation wurde im 12. Lebensjahre vollführt, im 21. bildete sich die Fistel). — Auf dem Congress der Moskau-St. Petersburger medicinischen Gesellschaft, welcher im December 1885 zu St. Petersburg abgehalten wurde, hielt Prof. Ssinnizin aus Moskau einen Vortrag über Steinoperationen, in welchem er der 154 Seitensteinschnitte, welche er während der letzten 8 Jahre gemacht hatte, erwähnte. Die Mortalität war bei ihm sehr gering, nur 7 Todte, d. h. 1 : 22; das Alter der Patienten bewegte sich zwischen 13 Monaten und 56 Jahren. Die Resultate der Sectio lateralis sind also bei Prof. Ssinnizin und bei mir besser, als bei Henry Thompson; schliesse ich aber bei mir die operirten Fälle nach dem 60. Lebensjahre aus, so werden die Resultate fast die gleichen wie bei Prof. Ssinnizin. Von den Zufällen nach der Operation erwähnt Prof. Ssinnizin unter anderen: 1) Verletzung des Rectums in 6 Fällen, die er aber nicht für wichtig hält, weil sie alle nach der Durchschneidung des Sphincter ani mit der Operationswunde verheilten. 2) Die nachfolgende Unfruchtbarkeit hält er für ein Bild der Phantasie; in 6 Fällen, die in seiner langjährigen Beobachtung blieben, bekamen die Operirten in der Ehe Kinder, einer darunter sogar eine zahlreiche Familie.

In den letzten 3 Jahren fing ich an, den von mir nur selten geübten Medianschnitt anzuwenden; zuerst zum Zweck der Entfernung eines Fremdkörpers aus der Blase, wie z. B. bei engen, nicht leicht dilatirbaren Stricturen abgebrochene Bougies, zusammengerollte incrustirte Papierstücke etc.; später operirte ich in 2 Fällen zum Zweck der Entfernung eines an der hinteren Wand sitzenden Zottenkrebses mittelst eines scharfen Löffels; endlich im laufenden Jahre bei Steinoperationen. In allen diesen Fällen verlief die Nachoperationsperiode fast vollständig fieberfrei, in den meisten erfolgte eine Heilung per primam, selbst bei den Krebskranken hatte die Operation keinen Einfluss auf den Verlauf der Krankheit. In den meisten Fällen wurde die Prostata und der Blasenhals mittelst des Demarquay'schen Dilatators, zuweilen auch einfach digital erweitert. Nur in einem einzigen Falle hatte ich aus der Pars bulbosa am dritten Tage nach der Operation eine secundäre

[1]) Das Genauere aus meinem Beobachtungsmaterial behalte ich mir für eine grössere Arbeit vor.

Blutung, die aber leicht gestillt wurde, beobachtet. Im oben erwähnten Congresse wurde diese Methode von Dr. Wwedensky aus Moskau eingehender besprochen; derselbe disponirte über ein Material von 257 Fällen, theils aus dem Marienhospital in Moskau (175), theils aus der Moskau'schen Praxis anderer Collegen; er beziffert die Mortalität 1 : 14,2. Diese Resultate sind besser als die von Allarton 1 : 11. — Wie Dr. Wwedensky bestätigt, erfolgte meistens prima intentio. Ich bin fest überzeugt, dass der Procentsatz des Erfolges beim Medianschnitt ein noch grösserer sein würde, wenn man die statistischen Daten aus einer grösseren Anzahl der Operationsfälle schöpfte.

Die Sectio alta ist in den letzten Jahren eine recht beliebte Operation geworden und einige Collegen meinen, sie würde alle anderen Methoden vollständig verdrängen, besonders aber mit der Anwendung der Blasennaht, — dem ist aber nicht so. Ich will durchaus dieser Methode ihre Vortheile nicht absprechen, aber auch einige Gefahren nicht übersehen. Die Hauptgefahr ist und bleibt die Harn- und Eiterinfiltration in das Zellgewebe der Bauchwand. Dass die Blasennaht nicht immer vor den Infiltrationen schützt, schliesse ich aus den von Dr. Minnin aus St. Petersburg und mir aus der Literatur zusammengesuchten Fällen von Sectio alta mit Blasennaht. Ihrer sind 55, unter welchen nur in 18 prima intentio erreicht wurde, 9 mit letalem Ausgange, darunter 4 durch Infiltration. Das von Willy Meyer gesammelte Material beläuft sich auf 46 Fälle, von denen 16 als prima intentio und 8 als tödtlich durch Infiltration bezeichnet sind. — Vielleicht wird man durch vervollkommnete Technik der Blasennaht bessere Resultate erzielen; das wollen wir der Zukunft überlassen. Die Mortalität ist auch nicht gering, sie stellt sich wie 1 : 5,88.

In der Mittheilung auf demselben Congress besprach Dr. A. Schmitz die Sectio alta aus dem Material des Oldenburg'schen Kinderhospitals in St. Petersburg und theilte dasselbe in 2 Perioden: die vorantiseptische und die antiseptische. Man sieht aus derselben, dass die Sectio alta auch im Kindesalter nicht brillant verläuft; in der ersten Periode kommt auf 1,8 Genesene 1 Sterbefall, in der zweiten Periode schon besser: auf 5,7 Genesene 1 Sterbefall. Uebrigens ist das Material zu klein, als dass es uns berechtigen könnte, endgültige Schlüsse daraus zu ziehen. — Um den bösen Feind — Infiltration — zu verhüten, wandte ich im vorigen Jahre in einem Falle von Sectio alta bei einem 72jährigen alten Manne die Anheftung der Blasenwand mittelst Naht an die Hautwunde an und liess die Nähte 5 Tage liegen, bis zur Entstehung plastischer Verklebungen in der Bauchwunde. Nachoperationsperiode fieberfrei und vollständige Heilung ohne Hinterlassung einer Fistel. Dr. Pawlow in St. Petersburg bei einem Steinkranken und Prof. Socin bei einer traumatischen Ruptur der vorderen Blasenwand haben dasselbe Verfahren, ebenfalls mit Erfolg angewandt.

Erlauben Sie mir hier noch einige Worte über die Lithotripsie hinzuzufügen. Diese Methode wird von einigen hochgeehrten Collegen vollständig verpönt und fast als eine unerlaubte betrachtet. Ich trete hier als Vertheidiger derselben auf, schon deswegen, weil der natürliche Weg der beste ist. Wür-

den sich die Kranken stets frühzeitig genug an einen Chirurgen wenden, so bin ich überzeugt, dass dieses Operationsverfahren das alleinige sein würde und wenn es auch zuweilen letal endigt, so sind es sicher recht vernachlässigte, verschleppte Fälle, die von Blasen- und Nierenvereiterungen begleitet wurden; oder auch es sind Fälle, in welchen der Operateur nicht die rechte Operationsmethode angewandt hat, denn die Lithotripsie hat auch ihre Contraindicationen. — Ich habe die Lithotripsie in verschiedenem Lebensalter angewandt, sogar mit gutem Erfolge 2 Mal bei fünfjährigen Kindern, meistens aber vom 20.—82. Lebensjahre. Darunter waren auch recht grosse Steine, z. B. im verflossenen Jahre ein Stein von 70 Gramm Detritus. Den schlechtesten Ausgang ergaben stets die Fälle mit hochgradigen Blasen- und Nierenleiden, bei denen auch andere Operationsmethoden fehlgeschlagen hätten; nur in höchst seltenen Fällen war die Operation selbst die Ursache des Todes. — Sogar bei hochgradiger Blasenatonie im vorgerückten Alter, wo der Patient nur mittelst des Catheters die Blase entleerte, folglich die Lithotripsie mit der Lithokenose verbunden werden musste, erzielte ich noch einige Male Erfolg. Wenn ich alle meine lithotriptischen Fälle ohne Sortirung des Materials zusammenrechne, so stellt sich doch die Mortalität geringer, als bei allen Steinschnittmethoden, ausser die bei Ssinnizin angegegebene sehr günstige Genesungsziffer; so stellt sich bei Thompson, welcher unter 422 Lithotripsien 32 Todesfälle angiebt, die Mortalität wie 1:13; bei Dr. Keith wie 1:16,5 (118 Lithotripsien); in meiner Praxis wie 1:12,8; bei Porta wie 1:8,1 (122 Fälle). — Ich frage Sie, meine Herren, sind denn diese Resultate ungünstig genug, um diese Methode zu verwerfen?

Aus meinen practischen Erfahrungen ziehe ich folgende Schlüsse:

1) Die beste blutige Methode ist für Steinoperationen die Sectio mediana, selbst bei grossen Steinen, wobei die Zertrümmerung durch die Wunde zu Hülfe kommt. Sie ist auch im zartesten Kindesalter ausführbar.

2) Wo aber die Blase den Stein von grossen Dimensionen vollständig umschliesst, so dass man nicht ohne Gefahr ihrer Verletzung mit der Zertrümmerungszange einschreiten kann, da bleibt die Sectio alta die einzige. Den hohen Steinschnitt halte ich auch für indicirt zur Entfernung der Blasentumoren und auch der Blasensteine bei älteren Patienten mit vollständiger Blasenparalyse und bei sehr grossen Prostatahypertrophien. Im letzteren Falle ist der Stein sehr schwer durch die Perinealwunde zu erreichen, besonders bei vorkommenden Ausbuchtungen im Blasengrunde. Die Sectio alta ist ebenfalls am Platze, wo die Steine sich in Divertikeln befinden.

3) Die Sectio lateralis und rectalis könnten aus der Chirurgie ausgeschlossen werden.

4) Die Lithothripsie ist eine Operation, die von Seiten des Operateurs eine grosse Uebung erfordert, welche an der Leiche am leichtesten von Jedem erreicht werden kann. Sie liefert recht günstige, durch die Statistik bewiesene Resultate, deshalb darf man sie auf keinen Fall aus der Liste der chirurgischen Operationen streichen. Bei dieser Operation darf aber auch die Blasenantiseptik nicht vernachlässigt werden, ausserdem muss dem Kranken sogleich nach jeder Sitzung für einige Zeit die grösste Körperruhe verordnet

werden. Contraindicirt ist die Lithotripsie bei sehr reizbarer oder vollständig paralysirter Blase (wenn die Operation nicht in einer Sitzung gemacht werden kann), ferner bei ausgedehnten organischen Stricturen und bei in Divertikeln eingeschlossenen Steinen. Bei Nieren- und hochgradigen Blasenvereiterungen schreitet man lieber zur Lithotomie, um rascher den Kranken von seinen Leiden zu befreien; hier ist sie eine Operatio necessitatis.

Vorsitzender: Wir treten nun in die Discussion über die verschiedenen Methoden des Blasenschnittes ein.

Herr von Bergmann: M. H.! Ich möchte mit einigen Worten den hohen Steinschnitt vertheidigen, nicht in dem Sinne, als ob wirklich der hohe Steinschnitt nun die Operation wäre, die überall, in allen Fällen einzig und allein anzuwenden wäre, sondern nur in dem Sinne, ihr einige von den ihr nachgesagten Schäden und Mängeln zu nehmen. Ich halte es für die Hauptsache, dass man die Verhältnisse der Steine in der Blase genau diagnosticirt, damit man weiss, was man vor sich hat. Deswegen concedire ich ohne Weiteres die erste von Herrn König aufgestellte These: bei kleineren Steinen, die man leicht durch die Urethra herausnehmen kann durch einen Schnitt, nicht grösser, als den bei einfacher Boutonnière, würde ich diese Operation vorziehen. Ich gehe auch so weit, zu behaupten, dass sehr weiche Steine — es giebt solche, die man gar nicht anfassen kann, ohne dass sie zerfliessen oder in eine Menge feiner Bröckel aus einander fahren — durch die Lithotripsie, namentlich die Litholapaxie Bigelow's, leicht und besser entfernt werden können, So habe ich bei einem Manne von 76 Jahren mit dem hohen Steinschnitt operirt, es ist Alles per primam in 3 Wochen bei ihm geheilt, es ist also gut gegangen; aber ich gestehe, es war die Operation nicht die richtige. Hätte ich den Stein mit dem Lithotriptor angefasst, so hätte ich mich davon überzeugt, wie weich er war, in einer Sitzung hätte ich ihn beseitigen können durch einen Eingriff, welcher nicht grösser gewesen wäre, als die Untersuchung der Blase mit einer Steinsonde. Die besonderen Gefahren, die man aber dem hohen Steinschnitt nachsagt, kann ich nicht in dem Umfange, wie sie ihm aufgebürdet worden sind, anerkennen. Ich weiss allerdings, dass Blutungen und Verblutungen nach perinealen Schnitten selten sind und wohl nach Boutonnièren kaum vorkommen, sondern nach den Operationen, die eigentlich hier nur zum Vergleich herangezogen werden können, die Operationen, bei welchen die Prostata durchschnitten oder durchrissen wird. Hier kommen nun in der That nicht bloss aus der Arteria bulbica, sondern aus der Prostata sehr schlimme Blutungen vor. Ich habe in Würzburg einen Mann, den ich mit dem Seitensteinschnitt operirt habe, an einer solchen Blutung aus der Prostata verloren. Er starb am dritten Tage nach der Operation an Erschöpfung, und es blutete eigentlich fort und fort aus seiner Prostata. Unter dem Eindruck eines solchen Falles stehe ich ja wohl auch bei der Besprechung der Frage nach der Gefahr der Blutung bei der einen oder anderen Operation. Einen unleugbaren Vortheil hat die Sectio alta vor der perinealis voraus — die grössere Leistungsfähigkeit ist ja ohne Weiteres schon concedirt —, das ist die vollständige Entleerung der Blase. Wenn man die beiden Operationen mit einander vergleicht, so soll

man gewiss sich fragen, wo entsteht die Beckenphlegmone häufiger, beim perinealen Blasenschnitt oder bei der Sectio alta? Hierzu ist es nöthig, die Fälle heranzuziehen, bei denen die Patienten einer von der Wunde ausgehenden Phlegmone erlagen. Damit allein ist aber die grössere Gefährlichkeit einer der beiden Operationen nicht entschieden. Meiner Ansicht nach muss man hierzu auch auf die Todesfälle durch Pyelitis und selbst Pyelonephritis recurriren. Das sind so häufige Complicationen beim Steinleiden, dass wir mit ihnen in jedem Falle zu rechnen haben. Wenn wir eine grössere Reihe von Blasenstein-Fällen operiren, so müssen sich unter ihnen sehr viele Fälle von Pyelonephritis befinden. Ich habe seit nun 3 Jahren, wo ich den hohen Steinschnitt häufiger ausgeführt habe, 19 Mal die Operation gemacht, und unter diesen 19 Patienten befanden sich 3, bei denen es ganz unzweifelhaft war, dass sie an Pyelitis litten. Gerade aber in diesen Fällen halte ich den hohen Steinschnitt für weniger bedenklich, als den perinealen Schnitt. Auf die Statistik kann ich mich nicht einlassen. Ich bin darauf nicht vorbereitet; ausserdem ist es auch etwas Schlimmes, sich auf eine von allen Orten zusammengetragene Statistik zu berufen. Es sind daher nur theoretische Betrachtungen, die ich bringe, aber es ist Ihnen Allen bekannt, was Bigelow für seine Litholapaxie gegenüber der früheren Lithotripsie geltend machte, und was ihm für sein Verfahren so bald überall Anhänger erwarb. Mit einem Schlage entleerte er die ganze Blase. Die Gefahr der gewöhnlichen Lithotripsie — das ist ja, denke ich, auch von meinem Vorredner, dem hierin so erfahrenen Herrn Ebermann, concedirt worden — liegt doch wohl darin, dass Steinstücke in der Blase zurückbleiben. Ich habe schon in Magdeburg ausgeführt, dass ich in Berlin Gelegenheit gehabt habe, Steine aus der Blase von Patienten zu entfernen, die in der Behandlung der berühmtesten Specialärzte für Lithotripsie als geheilt entlassen und zurückgekehrt waren. Wenn es also so gewandten Aerzten passirt, dass sie Steinfragmente zurücklassen können, so muss ich schliessen, dass die Gefahr bei weniger geübten noch grösser ist. Beim perinealen Schnitt kann es auch passiren, dass Steine zurückbleiben, nicht bloss, wo Divertikel und Steine vorhanden sind, sondern auch da, wo man den Stein, seiner Grösse wegen, von der Perinealwunde aus zertrümmert. Darin aber sehe ich eine Gefahr wie der Lithotripsie, so auch des Perinealschnittes. Diese zurückbleibenden Steine machen es, dass die vorhandenen Nierenleiden exacerbiren, schlimmer werden und die Patienten dann an Pyelonephritis rasch zu Grunde gehen. Im Hinweis auf diese Gefahr hat Bigelow die Methode seiner Litholapaxie begründet und festgestellt, dass die vollkommene Entleerung der Blase ein wesentliches Mittel ist, um vor jenen Uebelständen und deletären Wirkungen auf die Nieren zu schützen. Nun, so vollkommen, wie bei der Sectio alta, nachdem man den Mastdarm dilatirt hat in der Weise, wie es von Petersen und Fehleisen beschrieben ist, so vollkommen kann man niemals von einem perinealen Schnitt aus die Blase untersuchen und sich überzeugen, dass wirklich alle Fragmente aus ihr entfernt worden sind. Deswegen meine ich, dass die Sectio alta in Fällen von zweifelhaftem und wirklichem Nierenleiden vor der Sectio perinealis ihren Vorzug hat. Unter den

von mir operirten Fällen habe ich allerdings auch einen Fall von Beckenphlegmone zu verzeichnen, einen Fall, der glücklicherweise nicht letal endete, der mich nur zu einem Einschnitte oberhalb des Poupart'schen Bandes veranlasste. Also habe ich auch einmal eine Beckenphlegmone gehabt. Einen zweiten Patienten, bei dem die Operation tödtlich verlief, habe ich 14 Tage nach der Operation an einer Magenblutung verloren. Er hatte schon früher ein Ulcus perforans, hatte vor der Operation Blutungen gehabt und starb sehr schnell, verblutete sich aus einer erodirten Magenarterie. Da dieser Fall entschieden durch eine andere, als den Stein bedingte, Krankheit zu Grunde ging, kann ich sagen, dass ich keinen Verlust in Folge meiner Operationen zu beklagen gehabt habe. Die Beckenphlegmone nach dem hohen Steinschnitte lässt sich, wie ich meine, durch die Blasennaht noch am sichersten vermeiden. Die Blasennaht hält in der ersten Zeit, selbst wenn sie nachher aufgeht, und hat in meinen Fällen immer in den 4, 5 und 8 ersten Tagen gehalten. Nach dieser Zeit floss in zwei Dritteln meiner Fälle Harn aus der Wunde. Die prima intentio war also nicht durchweg erfolgt; in einem Drittel der Fälle erfolgte sie aber und hielt Stand. Die Blasennaht bedarf gewiss noch einer Reihe von Vervollkommnungen. Ich mache sie so ähnlich wie die Lembert'sche Darmnaht gemacht wird. Nur habe ich ja hier keine Serosa, ich mache sie also durch das Bindegewebe und fasse mit dem Faden die Schleimhaut nicht mit, vermeide das im Gegentheil auf das sorgfältigste. Bei alten Leuten mit hypertrophischer Blase ist das sehr leicht. Aber auch ein zweites Mittel lässt sich anwenden. Wenn ich die Blase genäht und den Tampon aus dem Rectum entfernt habe, lege ich ganz lockere Jodoformgaze in die Wunde hinein, wechsele sie oder auch nicht, je nachdem sie sich durchtränkt, und lasse sie zwei Tage liegen. Erst dann wird die äussere Wunde verschlossen oder nur ihr oberer Abschnitt verschlossen und ihr unterer noch weiter mit Gaze angefüllt. Sind die ersten Tage vorüber, dann ist die Gefahr der fortschreitenden Phlegmone eine ungleich geringere. Unsere Bestrebungen, die Gefahr dieser Phlegmonen bei dem hohen Steinschnitte zu heben, haben, glaube ich, auf eine glückliche Zukunft zu rechnen. Es ist möglich, dieser Gefahr durch eine recht sorgfältig angelegte Blasennaht und durch dieses Tamponniren in der Weise, wie es Kocher von tamponnirten Wunden überhaupt gelehrt hat, erfolgreich zu begegnen.

Also wenn ich es kurz zusammenfassen soll: Die Gefahr der Pyelonephritis nimmt durch den Schnitt ab, und die Gefahr der Beckenphlegmone lässt sich vermeiden. Allerdings, die einfache Eröffnung der Harnröhre und das Herausziehen eines Steines oder eines Fragmentes, eines Katheterfragmentes zum Beispiel, vom Perineum aus, ist ja eine einfache und leichte Operation. Nicht so einfach sind aber doch die anderen Perinealschnitte, welche die Prostata angreifen. Da werden ebenfalls Bindegewebsräume eröffnet, welche Sitz der gefährlichsten Phlegmonen werden können. Der Bindegewebsraum, der sich über der Prostata, nach den Vesiculae seminales, befindet, kennt die schlimmsten, mit Peritonitis endenden Phlegmonen. Wir haben ja aus den Schilderungen von Pirogoff hinreichende Kenntniss von

den Beckenphlegmonen, die hier retroperitoneal heraufsteigen. Pirogoff, der eine grosse Erfahrung über den Steinschnitt hatte, hat diesen Phlegmonen nach Steinschnitten eine besondere, höchst interessante Abhandlung gewidmet. Es steht doch wirklich nicht so, dass man sagen könnte, der Steinschnitt vom Perineum aus hat gar nicht die Gefahr der Beckenphlegmone, der andere Steinschnitt hat sie allein. Die Gefahr ist beiden eigen. Ich nehme nur die Boutonnière aus, von der ich zugebe, dass bei ihr nur sehr selten einmal eine fortschreitende Phlegmone entsteht; sie hat aber auch mit der Prostata nichts zu thun und erscheint mir deswegen zum Vergleich nicht geeignet. Es müssen Mittel angewandt werden, um bei den Operationen die fortschreitenden Eiterungen im Bindegewebe zu vermeiden. Mir aber scheint es, als ob man sie bei der Sectio alta vermeiden kann, und, wie ich hoffe, in Zukunft häufiger und besser vermeiden wird, als mir bis jetzt sie zu vermeiden gelungen ist.

Herr Trendelenburg: Ich wollte mir erlauben, mitzutheilen, dass seit der Zeit, wo Herr Dr. Meyer seine Arbeit veröffentlicht hat, in der 6 Fälle von Steinextraction durch hohem Steinschnitt, mit Seitenlage und Drainage behandelt, veröffentlicht worden waren, ich noch 4 Mal Gelegenheit gehabt habe, den Steinschnitt ebenso auszuführen. Die damaligen 6 Fälle waren alle glatt geheilt, ohne jegliche Störung. Eigentlich sind es noch mehr Fälle, wenn man nämlich auch die Fälle hinzu zählen will, in denen aus anderen Gründen die Sectio alta gemacht wurde (Tumoren etc.). Seitdem habe ich noch 4 Operationen von hohem Steinschnitt wegen Stein gemacht. Unter diesen 4 Operationen ist ein Todesfall. Derselbe betrifft einen alten Mann von 72 Jahren, der allerdings an den Folgen der Operation gestorben ist, aber unter ganz besonderen Verhältnissen. Er hatte eine colossale Prostata, hatte seit 10 Jahren überhaupt keinen Urin mehr durch die Urethra lassen können, sondern nur durch den Katheter, und bei der Sectio alta fanden wir, dass der mittlere Lappen der Prostata ganz colossal gross war, und wie eine Birne in die Höhle der Blase hineinragte, und um den Hals dieses birnenförmigen grossen Fortsatzes herum lagen 42 Steine von kleiner und bedeutender Grösse, bis zur Grösse eines kleinen Hühnereis. Die Operation dauerte ziemlich lange. Schon die Extraction der vielen Steine und Steinchen machten Mühe, und ich complicirte die Operation noch durch die Exstirpation des erwähnten Prostatalappens, der in die Blase hineinragte, in der Hoffnung, dass vielleicht nachher die Urinentleerung durch die Urethra frei werden würde. Die Exstirpation ging (bei hochgelagertem Becken) viel leichter auszuführen, als ich glaubte. Wir schnitten und brannten den, wie gesagt, kleinbirngrossen Fortsatz einfach weg, und stillten die Blutung aus dem Stiel mit dem Ferrum candens. Die Nachbehandlung wurde in der gewöhnlichen Weise eingerichtet (Drainage, Seitenbauchlage, offene Wundbehandlung.) Der Fall verlief in der ersten Woche ganz günstig, dann bekam der Kranke eine Pneumonie. Auch diese überstand derselbe, und war zeitweise schon ausser Bett. Aber die Blasenfistel heilte nicht, weil der Urinabgang durch die Urethra, trotz der Prostataexstirpation, nicht frei geworden war und natürlich bei der constanten Harnverhaltung sich immer Urin in die

Fistel drängte. In der 8. oder 9. Woche bildeten sich Senkungen aus, und der Kranke, der allmälig sehr heruntergekommen war, ist schliesslich in der 13. Woche nach der Operation gestorben. Also man kann nicht leugnen; dieser eine Fall ist tödtlich verlaufen und der Tod ist im Anschluss wenigstens an fernere Folgen der Operation eingetreten. Es ist dies der einzige Todesfall nach Steinextraction durch Steinschnitt, den ich überhaupt gehabt habe. — Unter den übrigen 3 Fällen ist ein 7jähriger Knabe mit ziemlich grossem Stein und ein 24jähriger Mann mit einem Stein, als dessen Kern sich ein abgebrochener, elastischer Katheter fand, und endlich ein 64jähriger Mann, bei dem die Operation besondere Schwierigkeiten machte, weil der Kranke ganz ungewöhnlich corpulent war. Wegen des starken Hängebauches machte ich den Schnitt quer über der Symphyse, um besser herankommen zu können, und zwar in einer Länge von 5—6 Zoll. In einem kleineren Schnitt hätte man bei der enormen Dicke des Fettpolsters die Instrumente garnicht genügend drehen und wenden können, um den Stein in der Blase zu fassen. Auch dieser Patient wurde in der gewöhnlichen Weise behandelt und schon in der vierten Woche geheilt aus der Klinik entlassen. — Man braucht die Patienten übrigens nicht ganz auf den Bauch zu legen; die Seitenlage mit etwas nach unten gerichteter vorderer Bauchfläche reicht vollkommen aus. Die Kranken liegen auf einem guten Wasserkissen, bekommen gegen den Rücken ein festes Kissen zur Stütze, und dann muss alle Paar Stunden die Lage gewechselt werden, so dass sie bald auf der rechten, bald auf der linken Seite liegen. Wenn man das ein Paar Tage fortgesetzt hat, kann man die Kranken in die gewöhnliche Rückenlage bringen und das Drainrohr aus der Blase entfernen. Ich habe die Ueberzeugung gewonnen, dass die Blasennaht keine besonderen Vortheile mit sich bringt und dass durch meine Methode der Nachbehandlung der Urininfiltration mindestens ebenso sicher vorgebeugt werden kann, wie durch die Blasennaht.

Wie gesagt, habe ich mein Verfahren in 10 Fällen von Sectio alta zum Zwecke der Steinextraction angewandt, in 9 Fällen trat Heilung ohne jede Störung ein, nur 1 Fall, den 72jährigen Greis mit sehr hochgradiger Hypertrophie der Prostata betreffend, ist tödtlich verlaufen.

Dann möchte ich noch erwähnen, dass ich bei der Operation des Steinschnitts von der Einschiebung des Kolpeurynters in das Rectum bald wieder zurückgekommen bin. Wer einigermassen mit der Technik der Operation vertraut ist, hat dieses Hülfsmittel nicht nöthig. Man kann ganz absolut sicher, ohne das Peritoneum zu verletzen, auch bei nur mässig gefüllter und nicht durch den Kolpeurynter in die Höhe geschobener Blase in die Blase hineinkommen. Man muss nur den Zeigefinger und den Mittelfinger der linken Hand hinter der Epiphyse in die Wunde einschieben und die Weichtheile mit den Fingern gehörig nach oben schieben und zurückhalten. Die Operation lässt sich so in 3—4 Minuten ausführen; eine Verletzung des Peritoneums ist mir niemals passirt.

Herr von Volkmann: Ich muss bemerken, dass meiner Ansicht nach doch der Perinealschnitt, bei dem die Prostata nicht berührt wird, der also in der einfachen Boutonnière besteht, ganz von denjenigen Steinschnitts-

methoden getrennt werden muss, wo man in die Prostata, oder gar in den Blasenhals hineinschneidet. Das sind ganz und gar verschiedene Methoden. Wenn man beim Medianschnitt den Schnitt bis in die Prostata verlängert, dann macht man genau denselben Eingriff, wie bei dem alten Seitenschnitt. Wenn ich vom Medianschnitt gesprochen und darüber geschrieben habe, habe ich immer diejenige Operation gemeint, bei der man bloss die Boutonnière macht und den Blasenhals unblutig dilatirt. Ich mache ja nicht sehr viele Steinschnitte, aber da ich seit ausserordentlich langer Zeit diese einfache Boutonnière anwende, so habe ich doch mit der Zeit über 100 Steinschnitte in dieser Weise mit der einfachen Boutonnière ausgeführt, bei der ich also niemals die Prostata verletzt und auch niemals die Prostatakapsel auch nur eingeritzt habe. Von diesen über 100 Fällen sind nur 2 direct tödtlich durch die Operation selbst verlaufen, einer an Blutung und einer an Sepsis, von welch' letzterer ich nicht einmal weiss, von wo sie ausgegangen ist. Irgend welche, auch nur leicht septische Veränderungen an der Dammwunde waren nicht vorhanden. Der Kranke bekam eine Pleuropneumonie und auch die Fieberverhältnisse zwangen zur Annahme einer Infection. Nicht ein einziges Mal ist bei diesen Medianschnitten, wo ich die Prostata nicht verletzte, eine Beckenphlegmone oder Peritonitis entstanden, auch in den Fällen nicht, die ich vor 1872 operirt habe. Natürlich ist eine Anzahl von Leuten früher oder später gestorben; das ist ja selbsverständlich, das wird immer beim Steinschnitt sein. Man hat Leute mit schweren Nierenleiden, mit Blasenleiden. Wir haben auch eine Anzahl von Autopsieen gemacht, wo wir ganz genau haben bestimmen können, wie weit das obere Ende des Schnittes von der Prostata entfernt geblieben war. Also darum möchte ich nur bitten, dass man die Operationen mit und ohne Einschneidung, oder Durchschneidung der Prostata ganz von einander trennt. In den Fällen, wo man nach gemachter Boutonnière, wenn man die Steine nicht zu extrahiren vermag, nachträglich noch im Dunkeln mit dem geknöpften Messer, oder gar mit dem Lithotome caché, die Prostata, oder gar den Blasenhals einschneidet, ist es ja selbstverständlich, dass man sehr leicht Phlegmonen und tiefe subfasciale Eiterungen bekommen wird. Wenn man diese Theile aber nicht einschneidet, ist der Medianschnitt eine durchaus ungefährliche Methode, und ich habe, wie schon gesagt, doch recht grosse Steine mit Hülfe desselben entfernt, und zwar ohne Einreissung des Blasenhalses, denn ich habe wiederholt in den nächsten Tagen schon catheterisiren müssen, weil die Kranken auf die Entfernung des Steines mit einem heftigen Krampfe des Sphincter und mit Retentio urinae reagirten, anstatt dass sie, wie es gewöhnlich der Fall ist, zunächst an Incontinenz gelitten hätten. Das beweist, dass nicht einmal eine sehr heftige Quetschung und Dehnung der Theile eingetreten war, denn diese hat stets vorübergehende Lähmung des Sphincter zur Folge.

Herr König: Es ist eigentlich unnöthig geworden, dass ich um's Wort bat. Ich wollte auch nur Herrn von Bergmann gegenüber constatiren, dass ich mich wenigstens bei Beibehaltung meiner Thesen nicht auf diese Erweiterung einlasse, dass ich den durch die Prostata gehenden Schnitt zum Vergleich heranziehe. Ich habe ausdrücklich gesagt: alle die Erfahrungen, die

ich hier anführe, gehen nur auf den Medianschnitt mit stumpfer Erweiterung hin.

Herr Schede (Hamburg); M. H.! Da ich in der Halle'schen Klinik bei meinem verehrten Lehrer Herrn von Volkmann die guten Resultate des Medianschnittes zum Theil selbst mit angesehen habe, so ist es begreiflich, dass ich auch später wesentlich dieser Methode treu geblieben bin. Ich habe nun kein sehr grosses Material von Steinschnitten zur Verfügung. Im Friedrichshain kamen sie nicht sehr oft vor, und in Hamburg sehe ich vielleicht auch nur jährlich 2—3 Mal einen Stein. Die Summe meiner Steinoperationen beläuft sich auf 25—26; von diesen sind, bis auf einen, alle Medianschnitte gewesen. Ich möchte mir nun erlauben, für den Medianschnitt ein Paar kleine Modificationen anzugeben, die vielleicht die Gefahr, die etwa dabei noch vorhanden sein könnte, noch verringern. Die erste ist die, dass ich nach Durchschneidung der Urethra diese mit der Haut lippenförmig vernähe. Das hat 2 Vortheile. Einmal stillt es die Blutung aus dem Corpus cavernosum urethrae, die zuweilen doch unbequem sein kann, und auf der anderen Seite erleichtert es ganz ausserordentlich nicht nur die stumpfe Erweiterung, sondern auch wenn es nöthig ist das häufigere Eingehen mit der Steinzange, oder mit dem Steinzertrümmernden Instrument. Nachdem die Harnröhre angenäht ist, benutze ich stets für ihre allmälige Erweiterung die Hegar'schen Dilatatoren, die er für die Dilatation des Cervix uteri angegeben hat. Das sind ganz wunderschöne Instrumente, gerade auch für die Erweiterung der Harnröhre. Sie haben eine sehr geeignete stumpfe Spitze, sie haben eine sehr geeignete Biegung, um ausserordentlich bequem in die Blase hineinzukommen, und in ganz kurzer Zeit, in wenigen Minuten, erweitert man eine Urethra ad maximum, ohne dass dadurch irgend ein Schaden geschieht. Wenn man nun genöthigt ist, den Stein, wenn er nicht in toto herauszubekommen ist, zu zertrümmern, so ist das, nach Annähung der Harnröhre, ebenfalls ausserordentlich leicht und bequem. Man kommt in gar keine Gefahr durch das häufige Eingehen, die Urethra von der Umgebung loszureissen und das periurethrale Zellgewebe zu insultiren, — genug, dieses Annähen giebt auch nach dieser Seite eine sehr hübsche Erleichterung für die Vollendung der Operation. Ist der Stein weich, so ist es gewiss sehr leicht möglich, Steine jeder Grösse vom Damm aus zu zertrümmern und zu extrahiren, und ich glaube auch, dass man den Kranken dadurch in keine Gefahr bringt. Ueber die Härte von grossen Steinen muss man sich natürlich, ehe man den Medianschnitt macht, orientiren. Man muss ihn also vorher fassen und muss sehen, ob man ihn zerbrechen kann. Um nun in Fällen, wo der Stein zerkleinert werden musste, der Gefahr von Recidiven vorzubeugen, lege ich immer für die ersten Tage ein Daumen-dickes Drainrohr von der Wunde aus in die Blase, welches zweckmässig mit einem Querriegel versehen wird, der sich vor die Blasenmündung legt, und lasse nun durch dieses Drain täglich mehrere Male mit Borwasser Ausspülungen machen. Das Rohr bleibt 3, 4, 5 Tage liegen. Manchmal gehen dann noch einige Steintrümmer ab; denn auch die Digitaluntersuchung der Blase schützt nicht immer vor dem Uebersehen von kleinen Steinfragmenten. Es kann leicht einmal sein, dass in einem kleinen Divertikel, in

einem Blutgerinnsel ein Steinfragment eingehüllt liegt und selbst dann nicht gefühlt wird, wenn man mit dem Finger darüber hinweg fährt, und es kommt, zum Erstaunen des Operateurs, immer einmal vor, dass ein Paar Tage später ein oder ein Paar solcher Stücke durch das dicke Drain abgehen. Mit der blossen Lithotripsie und selbst der Bigelow'schen Auswaschung ist es aber sicherlich oft genug nicht anders, oder noch ungünstiger. Ich kann nur sagen, dass ich eine Reihe von Fällen operirt habe, die bei anerkannt guten Lithotriptoren gewesen waren, und die als Resultat das davon trugen, dass sie ein Jahr später statt eines Steines ihrer 7, 8 oder 12 in der Blase hatten. Was die Mortalität bei meinen Operationen anlangt, so habe ich einmal einen Kranken verloren, und zwar in einem Falle, wo ich den Medianschnitt nicht wieder machen würde. Es handelte sich nämlich um einen sehr grossen und fetten Mann, der ausserdem an einer beträchtlichen Prostatahypertrophie litt. Es war dadurch sehr schwer, den Stein, der gar nicht einmal besonders gross war, zu extrahiren, und es ist jedenfalls dabei ein Einriss des Blasenhalses erfolgt. Der Patient bekam eine Urininfiltration und ging daran zu Grunde. Im Uebrigen sind alle Fälle ganz glatt verlaufen und die Continenz ist unmittelbar, nachdem ich das Drain herausnehmen konnte, hergestellt gewesen. Meine Fälle betrafen, mit wenigen Ausnahmen, ältere Leute; ja ich habe Kranke bis zum Alter von 80 Jahren operirt.

Den hohen Schnitt habe ich nur einmal ausgeführt, die Blasennaht führte zu keiner Prima intentio, im Gegentheil hielt eine äusserst hartnäckige Blasenfistel die Heilung länger als ein Jahr auf.

Herr von Volkmann: Ich will noch bemerken, dass meine Fälle insofern sehr günstig waren, als sie wohl in der Mehrzahl Kinder betrafen, namentlich gilt dies für die Medianschnitte, die ich in früheren Jahren gemacht.

Herr Fürstenheim (Berlin): Zunächst habe ich dem verehrten Herrn Vorsitzenden für die Declaration zu danken, welche er heute zu seinem auf der Naturforscherversammlung in Magdeburg gethanen Ausspruche über die Lithotripsie gegeben hat. Durch diese Erklärung ist ja mit einem Schlage eine ganze Reihe von Missverständnissen beseitigt worden. Herr König hat in seinem einleitenden Vortrage der Lithotripsie zwar freundlichst gedacht, dieselbe aber doch aus äusseren Gründen nur stiefmütterlich behandelt. Darum bitte ich Sie, mir einige Minuten zu gestatten, um mich der Zertrümmerung etwas mehr annehmen zu können.

Für mich concurrirt in der Mehrzahl der Fälle der Schnitt nicht mit der Zertrümmerung, sondern ich meine, dass es Fälle giebt, in welchen geschnitten, andere, in welchen zertrümmert werden muss, und dass verhältnissmässig nur wenige Fälle übrig bleiben, in welchen die Wahl zwischen Schnitt und Zertrümmerung freisteht. Zur letztgenannten Art von Fällen rechne ich z. B. Patienten, welche hochgradig nierenkrank sind und zugleich einen grossen zertrümmerbaren Stein in ihrer Blase beherbergen; denn ich habe erlebt, dass in gewissen Fällen die für die Nierenerkrankung sprechenden Symptome sich nach der Lithotripsie wesentlich verringerten; in anderen Fällen aber verstärkten sie sich. Gleiches kommt nach dem Schnitte vor und darum steht in solchen Fällen die Wahl frei.

Wenn ich die Indication für die Zertrümmerung angeben soll, so kann ich mich kurz fassen: Nach meiner Ueberzeugung stehen sich, abgesehen von Kindern, fast alle diejenigen Kranken bei der Lithotripsie am besten, deren Stein ohne wesentliche Verletzung der Urethra und Blase mit einem der gebräuchlichen Lithotriptoren gefasst und ohne Anwendung zu grosser Gewalt zertrümmert werden kann. Ich sage: fast alle, woraus von selbst folgt, dass in gewissen Fällen, trotzdem die eben genannten Bedingungen für Ausführung der Lithotripsie vorhanden sind, doch nicht zertrümmert werden darf, sondern geschnitten werden muss. Befindet sich z. B. neben einer durch Schnitt operirbaren Geschwulst ein Stein in der Blase, so wird man natürlich nicht erst per urethram zertrümmern und dann die Geschwulst entfernen, sondern durch den nothwendigen Schnitt Geschwulst und Stein zugleich in Angriff nehmen.

Ich sagte, dass beim Zertrümmern auf dem natürlichen Wege nicht zu grosse Gewalt angewandt werden dürfe. Man kann nun erwarten, dass ich diesen unbestimmten Ausdruck näher präcisire. Leider bin ich aber nicht in der Lage, das Maass der ohne Nachtheil anzuwendenden Kraft in Zahlen anzugeben. Ich für meine Person beschränke diese Kraft sehr, und, ohne das etwa für die allein richtige Maxime hinstellen zu wollen, kann ich nur mittheilen, dass ich bei meinen zahlreich ausgeführten Lithotripsien noch niemals einen Hammerschlag angewandt habe. Die Heftigkeit selbst der allerbesten Instrumente hat im Moment der Handhabung ihre nicht genau bestimmbare Grenze und ich fürchte noch besonders, dass die Blase in Folge von Hammerschlägen durch Absprengen spitzer Fragmente tiefer verletzt werden kann.

Bin ich also in Betreff der Härte vielleicht zu scrupulös, so bin ich es um so weniger in Bezug auf die Grösse der Steine. Die Grösse des Steines allein, sobald dieser nur gut mit den Branchen zu fassen ist, kann mich vom Zertrümmern nie abhalten. Man hat jetzt in den verschiedenen zum Theil recht zweckmässigen Evacuatoren Apparate, mit deren Hülfe, verhältnissmässig schnell, sehr grosse Quantitäten von Sand und Trümmern ohne Schwierigkeit entfernt werden können.

Von mancher Seite wird der Zertrümmerung vorgeworfen, dass sie, gegenüber dem Schnitte, grosse Nachtheile habe: sie soll weniger vor Recidiven schützen, complicirende Blasen- und Nierenaffectionen sollen durch sie leichter erzeugt oder verstärkt werden, bisweilen soll sie sogar die Schuld an dem später, lange nach der Operation, erfolgenden lethalen Ausgange haben. Man sollte doch in der Erhebung so gewichtiger Vorwürfe gegen eine, unter den geeigneten Umständen in richtiger Weise ausgeführt, so segensreiche Operation, wie die Steinzertrümmerung ist, äusserst vorsichtig sein. Vollgültige Beweise für die Stichhaltigkeit derartiger Vorwürfe zu finden, dürfte sehr schwer sein, und Diejenigen, welche nach solchen Beweisen suchen, müssen sich recht hüten, leicht unterlaufende Fehlerquellen zu vermeiden. So will ich z. B., was Recidive und Blasencatarrhe anlangt, nur darauf hinweisen, dass Phosphatsteine, welche ihrer Weichheit wegen oft durch Zertrümmerung entfernt werden, häufig erst als Folge alter chronischer Blasencatarrhe auftreten, und dass mit Entfernung solcher Steine nicht etwa auch

die Ursachen dieser Catarrhe beseitigt werden, man sich also gar nicht zu wundern braucht, wenn nach der Lithotripsie der Catarrh, Anfangs vielleicht sogar etwas verstärkt, weiter besteht und sich später von Neuem ein Stein bildet. — Harnsaure Steine hingegen, besonders wenn sie recht hart, glatt und gross sind, findet man häufig ohne jede Spur von Blasencatarrh und, nachdem sie durch Schnitt entfernt worden sind, müssten schon ganz besondere Umstände eingetreten sein, wenn sich hernach ein Blasencatarrh entwickelt haben sollte. Man müsste also, ehe man ein allgemeines endgültiges Urtheil abgiebt, im einzelnen herbeigezogenen Falle den betreffenden Kranken lange vor der Operation beobachtet und seine Blase wiederholt untersucht haben. — Auf die Angaben des Kranken allein ist hierbei sehr wenig Gewicht zu legen.

Selbstverständlich setze ich, wenn ich für die Zertrümmerung plaidire, voraus, dass sie in kunstgerechter Weise ausgeführt werde. Ich nehme keinen Anstand zu erklären, dass ich eine schlecht ausgeführte Steinzertrümmerung für sehr gefährlich halte, für viel gefährlicher als einen gut ausgeführten und selbst für gefährlicher als einen, natürlich nur bis zu einem gewissen Grade, schlecht ausgeführten Schnitt. Aber, m. H., das fällt doch nicht der Methode als solcher zur Last, sondern der schlechten Ausführung dieser Methode, und für mich folgt hieraus nur, dass Jeder, welcher die Zertrümmerung an Lebenden executiren will, sich gehörig vorbereitet und, so viel als möglich, auch an Leichen eingeübt haben muss. — Dass aber die Einübung der Lithotripsie ganz aussergewöhnlich viel Zeit und eine besondere Anlage zu manueller Geschicklichkeit erfordere, wie bisweilen behauptet wird, bestreite ich. Andere, z. B. Herr College Meusel (Gotha), haben dieselbe Ansicht ausgesprochen und in der Praxis bethätigt. Wiederum wird hierdurch nicht ausgeschlossen, dass der Einzelne, je mehr er lithotripsirt, um so geschickter und immer erfolgreicher operiren wird; er wird um so öfter erleben, dass seine Patienten schon wenige Tage nach der Operation gesund und munter ihren Berufsgeschäften wieder nachgehen können, ein Erfolg, dessen man sich auch nach der bestausgeführten und glücklichsten Steinschnittoperation niemals wird erfreuen können!

Was die Geschicklichkeit des Operateurs und die hieraus resultirenden Erfolge anlangt, so ist das mit der Lithotripsie nicht anders als mit den meisten anderen grösseren Operationen oder feineren Manipulationen. Je öfter z. B. Jemand die Blase vernäht hat, um so besser werden ceteris paribus seine Blasennähte ihre Schuldigkeit thun. Weil aber — das möchte ich mir erlauben, bei dieser Gelegenheit hinzuzufügen — die Zahl der bisher ausgeführten Blasennähte im Grossen und Ganzen eine verhältnissmässig noch geringe ist, darum sollte man, denke ich, noch einige Zeit warten, bevor man sich ein abschliessendes Urtheil über diese Naht und ihren Einfluss auf die Endresultate der Sectio alta gestattet.

Mögen diese Resultate und die Resultate jeder grösseren Steinoperation nun ausfallen wie sie wollen, das Bestreben muss in Zukunft vor Allem darauf gerichtet sein, dass die Mehrzahl der Aerzte die Harnblase möglichst gut untersuchen lerne, damit sie in den Stand gesetzt werde, auch ganz kleine

Steinchen zu entdecken, deren Wachsthum zu verhüten und dadurch die geplagten Kranken sowohl vor Steinschnitten als vor Steinzertrümmerungen möglichst zu bewahren. Mit Recht fühlt sich H. Thompson darüber glücklich, dass er aus der Blase, durch Aspiration oder sonstwie, eine grosse Zahl von ganz kleinen Steinchen entfernt hat, welche er weder unter der Zahl der von ihm herausgeschnittenen noch zertrümmerten Steine mit anzuführen braucht.

Herr Schönborn (Königsberg): Ich halte mich doch für verpflichtet, einer Operation, die so grossen Segen gestiftet hat, wie die Litholapaxie, auch meinerseits das Wort zu reden. Den Satz, den Herr College König an den Schluss seiner Publication gestellt hat: „Der perineale Medianschnitt ist die normale Methode für kleinere Steine und bewegliche Fremdkörper", würde ich so formulirt haben: Die Litholapaxie ist die normale Operationsmethode für kleinere Steine, für Fremdkörper die Sectio mediana. Herr College König ist zu dieser Anschauung ja auch wesentlich, wie er dies hier ausgesprochen, wenn anders ich ihn recht verstanden habe, von dem Gesichtspunkt aus gekommen, dass er meint, diejenige Steinoperation solle als die relativ beste angesehen werden, die auch relativ wenig geübten Aerzten so weit zugänglich sei, dass sie von ihnen ohne besondere Gefährdung der Patienten ausgeführt werden könne. Dieser Anschauung kann ich mich nicht absolut anschliessen, denn eine mehr oder weniger grosse Geschicklichkeit ist schliesslich für eine Reihe von Operationen doch erforderlich. Es ist sicherlich ein sehr grosser Unterschied für den betreffenden Patienten, wer an ihm eine Resection macht, speciell wenn es sich um ein tuberculöses Gelenkleiden handelt. Wie verschieden die Endresultate nachher ausfallen, wissen Sie alle. Wir wissen, dass wir die Resection gerade der tuberculösen Gelenke eigentlich erst von unserm Herrn Vorsitzenden gelernt haben. Da es sich beim Blasenstein um ein Leiden handelt, welches, namentlich wenn es früh diagnosticirt wird, durchaus nicht momentane Abhülfe dringend erfordert, sondern für die Mehrzahl der Leute die Möglichkeit offen lässt, sich an eine bewährte Kraft für die Beseitigung ihres Leidens zu wenden, so meine ich, dass da der Gesichtspunkt, ob die Litholapaxie etwas schwerer zu lernen ist oder nicht, nicht von einschneidender Bedeutung sein kann. Die zweite Bemerkung, die ich hinzufügen möchte, geht darauf hinaus, dass ich den Versuch machen möchte, den Vorwurf von der Litholapaxie abzuwenden, der ihr auch heute mehrfach gemacht worden ist, dass sehr häufig Recidive nach derselben eintreten. Es ist unzweifelhaft, dass, selbst wenn man mit guten Evacuationsapparaten arbeitet, doch gegen Ende der Operation, zumal wenn dieselbe sehr lange (2—3 Stunden, wie es vorkommen kann), gedauert hat, einzelne kleine Fragmente nicht mehr von dem Evacuationsapparat gefangen werden, und, was vor allen Dingen wichtig ist, sich nicht mehr durch das Anklingen an das metallene Instrument verrathen; dieselben sind in den kleinen in der Blase sich ansammelnden Blutgerinnseln eingebettet. Wenn man aber die Vorsicht gebraucht, jeden Patienten, bei dem man die Litholapaxie gemacht hat, nach 8 oder 14 Tagen noch einmal mit dem Evacuationsapparat zu untersuchen, wenn alle Blutung verschwunden ist, so glaube ich, dass man nur in wenigen Fällen ein kleines

Fragment wird übersehen können. Was das Auffinden eines kleinen Fragments anbelangt, so ist die Auswaschung der Blase mit dem Evacuations-Apparate ein so viel sichereres und feineres Mittel, dass sie unzweifelhaft vor der Untersuchung mit der Steinsonde weit den Vorzug verdient. Es ist mir gelungen, einen Herrn, der im Jahre 1870 oder 1869 zum ersten Male von meinem damaligen Vorgänger in Königsberg der Lithotripsie unterworfen wurde, den ich nachher, als immer mehr Nierensteine herunter rückten und zu grösseren Steinen in der Blase sich entwickelten, zwei Mal lithotripsirt habe, einen Herrn, der seit 10 Jahren seinen Urin nur mittelst Katheter entleeren konnte — es ist mir, sage ich, gelungen, diesen Herrn vor der Nothwendigkeit, sich einer erneuten Operation zu unterziehen, dadurch zu bewahren, dass ich ihm regelmässig 4 Jahre hindurch drei Mal im Jahre seine Blase mit dem Evacuationsapparat ausgespült habe. Dabei habe ich jedes Mal 4 bis 5 kleine Nierensteine herausbefördert, die mit Leichtigkeit durch den Evacuationsapparat entfernt wurden. Der Herr ist nie wieder der Lithotripsie unterworfen worden. Es ist mir ferner in gleicher Weise bei einem anderen Kranken gelungen, denselben seit jetzt $1\frac{1}{2}$ Jahren vor einem eventuellen Recidiv des Blasensteines zu bewahren. Ich habe die Blase des betreffenden Herrn vor 14 Tagen noch einmal ausgespült, nachdem ich sie im Sommer 1885 ausgespült und nichts in ihr gefunden hatte; als ich sie vor 14 Tagen ausspülte, habe ich acht kleine Steine entfernt, die also inzwischen frisch aus den Nieren heruntergerückt waren und von denen sich unzweifelhaft der eine oder andere grösser entwickelt hätte, wenn er in der Blase zurückgeblieben wäre. Ich gestatte mir, selbst wenn Sie über die Bedeutung der Schnittoperation gegenüber der Litholapaxie anderer Meinung sein sollten, Ihnen diese letztere Behandlungsmethode zum Versuch zu empfehlen. Ich glaube, dass es auf diese Weise möglich sein wird, manchen Patienten vor Recidiven zu bewahren.

(Schluss der Sitzung nach 4 Uhr.)

Dritter Sitzungstag

am Freitag, den 9. April 1886.

a) Morgen-Sitzung im Amphitheater der Kgl. chirurgischen Universitätsklinik.

Eröffnung der Sitzung um 10 Uhr.

1) Herr B. Fränkel (Berlin): „Fall von Larynxkrebs“ [1]).

2) Herr Dr. Biondi (Neapel) (als Gast): „Zur Hasenschartenfrage“. M. H.! Sie haben sich in den letzten Congressen mehrfach mit der Hasenschartenfrage beschäftigt, und ich fühle mich daher verpflichtet, Ihnen kurz die Ergebnisse meiner darauf bezüglichen Studien mitzutheilen.

Von Alters her haben die Anatomen die Existenz je eines Zwischenkiefers für jede Gesichtshälfte angenommen. Embryonal sollten diese sich entwickeln aus den inneren Stirnfortsätzen, die mit beiden Oberkieferfortsätzen die Oberlippe und Oberkieferregion bildeten. Auf dieser Anschauung fussend, haben schon seit Goethe die Chirurgen angenommen, dass die als Hasenscharte bezeichnete Missbildung entwickelungsgeschichtlich als eine mangelhafte Verwachsung zwischen innerem Stirnfortsatz und Oberkieferfortsatz aufzufassen sei, dass also bei dieser Missbildung der Zwischenkieferknochen vom Oberkieferknochen getrennt bleibe. Bei doppelter Hasenscharte, welche gewöhnlich mit Kiefer-Gaumenspalte verbunden ist, wäre der mittlere Bürzel von beiden Zwischenkieferknochen gebildet.

Diese anatomischen, embryologischen und chirurgischen Kenntnisse galten bis zum Jahre 1879, wo dieselben einer völligen Umwälzung unterlagen durch verschiedene Arbeiten von Prof. P. Albrecht.

Folgende waren die neuen, von Albrecht verfochtenen Sätze:

1) Die Oberlippe und Oberkieferregion entsteht jederseits nicht aus 2, sondern aus 3 Fortsätzen. Ausser den inneren Stirnfortsätzen und den Oberkieferfortsätzen nehmen an der Oberkieferregion und Oberlippenbildung auch noch die äusseren Stirnfortsätze Theil.

2) Die Zwischenkieferknochen sind der Zahl nach nicht 2, sondern 4: nämlich auf jeder Seite 2, ein innerer und ein äusserer. Aus den 3 Gesichtsfortsätzen jeder Seite entwickeln sich also 3 Knochen; der Oberkieferfortsatz entwickelt den Oberkieferknochen, der äussere Stirnfortsatz den äusseren Zwischenkiefer, der innere Stirnfortsatz den inneren Zwischenkiefer.

3) Die Goethe'sche Theorie ist falsch: die Spalte bei der Hasenscharte

[1]) S. Grössere Vorträge und Abhandlungen No. VIII.

liegt nicht zwischen Oberkieferfortsatz und innerem Stirnfortsatz, nicht zwischen Oberkieferknochen und Zwischenkiefer, sondern zwischen äusserem und innerem Stirnfortsatz, d. i. zwischen äusserem und innerem Zwischenkiefer. — Die Goethe'sche Theorie ist nach Albrecht falsch, weil sich nach aussen von der Spalte immer ein Schneidezahn findet, und manchmal auch die Sutura incisiva, d. h. diejenige Naht, durch welche nach Goethe die Spalte gehen müsste. Die Sutura interincisiva übrigens, die man auch manchmal am Gaumengewölbe findet, spricht eben für die Existenz zweier Zwischenkieferknochen auf jeder Seite.

Diese Anschauung veranlasste viele Controversen. Bemerkenswerth sind vor Allem die Untersuchungen von Theodor Kölliker. Als Hauptpunkte seiner Arbeit verdienen folgende hervorgehoben zu werden:

1) An der Bildung der Oberlippen und Oberkieferregion nehmen Theil nur die Oberkiefer- und inneren Stirnfortsätze. Die beiden äusseren Stirnfortsätze geben nicht, wie Albrecht meint, den dritten Theil der Oberlippen, sondern die Nasenflügel (His, A. Kölliker).

2) Die Zwischenkieferknochen sind nicht 4, sondern 2. Jeder hat einen Ossificationspunkt; die Sutura interincisiva, zuerst von Albrecht beschrieben, dann von Meyer, Romiti und Turner bestätigt, ist nicht eine Naht, sondern eine Gefässfurche.

3) Die Goethe'sche Theorie ist wörtlich zutreffend: die Spalte bei der Hasenscharte liegt zwischen Oberkieferknochen und Zwischenkiefer. Das Vorhandensein eines Schneidezahnes nach aussen von der Spalte ist inconstant, zufällig.

Wie Albrecht und Th. Kölliker habe ich meine Studien an menschlichen und thierischen Missbildungen, an menschlichen und thierischen normalen Schädeln und an Embryonen ausgeführt.

Was zuerst die Missbildungen anlangt, so haben mir zahlreiche menschliche und thierische Hasenscharten die Constanz der Albrecht'schen Beobachtungen gezeigt. Die Spalte lag immer zwischen äusserem und innerem Zwischenkiefer. Nach aussen war ein Schneidezahn mit dem entsprechenden Theile vom Zwischenkieferknochen, während nach innen der innere Zwischenkiefer mit 1 oder 2 Schneidezähnen sich vorfand.

Nach aussen von der Spalte war in 3 Fällen deutlich die Sutura incisiva vorhanden. Diese 3 Präparate, die ich aus der grossen Schädelsammlung des Herrn Prof. Schütz herausgesucht habe, mit den dazu gehörigen Zeichnugen, erlaube ich mir, Ihnen vorzulegen. — Die Spalte liegt zwischen den Zwischenkiefern.

Wie aus diesen Präparaten (Zwischenkieferknochen) und Zeichnungen hervorgeht, hat der Zwischenkiefer des erwachsenen Säugethieres ungefähr die Form eines nach vorn mehr oder minder zugespitzten Bogens mit einem Körper und zwei nach hinten gerichteten Schenkeln, Processus nasalis und Processus palatinus. Die Spalte geht zwischen diesen beiden Fortsätzen hindurch, die in dem vorgelegten Schema der Deutlichkeit halber mit 2 Farben gezeichnet sind. Beim Menschen sind die 2 genannten Theile des Zwischenkiefers noch vorhanden, aber bei dem geringeren Grade von Prognathie

ist der ganze Knochen, besonders der Theil, welcher dem Gaumenschenkel entspricht, erheblich verkürzt.

Bei jungen Wiederkäuern sind diese beiden Theile des Zwischenkiefers durch eine sehr dünne Knochenbrücke vereinigt, und zwischen ihnen findet sich manchmal eine frontale Naht, welche die ehemalige Trennung zwischen diesen Theilen andeutet. Ein solch' kostbares Präparat (Antilope Saiga), welches ich in der Sammlung der landwirthschaftlichen Hochschule zu Berlin aufgefunden habe, habe ich die Ehre Ihnen hier zu zeigen.

Die Studien am Schädel von neugeborenen und erwachsenen Menschen haben mir in der Mehrzahl der Fälle das Vorhandensein der incisiven und interincisiven Nähte gezeigt. Ausser diesen Nähten, die Albrecht auch Sutura mesoexognathica und endomesognathica genannt hat, fand ich noch eine weitere, wie es scheint bis jetzt unbekannte Naht, die den äusseren Zwischenkiefer vom inneren frontal trennt. Diese Naht entspricht derselben, die wir bei der Antilope Saiga schon gesehen haben. — Ohne mich lange bei der Beschreibung dieser Nähte aufzuhalten, werde ich mich beschränken, 3 Schemata zu zeigen, welche die Gaumennähte nach Goethe, Albrecht und nach meinen Studien zeigen.

Drei andere Schemata zeigen dann die Spalte bei doppelter Hasenscharte nach Goethe, nach Albrecht und nach mir.

Diese Nähte theilen den Zwischenkiefer jeder Seite nicht in einen inneren und äusseren, wie Albrecht behauptet, sondern in einen vorderen äusseren und in einen hinteren inneren Zwischenkiefer. Diese Ergebnisse geben, wie es scheint, auch die Erklärung, warum kein Anatom bis jetzt weder an thierischen noch an menschlichen Schädeln eine Naht oder Spur davon an der Gesichtsfläche gefunden hat, wo eine solche, wenn die Albrecht'sche Auffassung richtig wäre, gefunden werden müsste.

Wie aus Schema, Zeichnungen und Präparaten hervorgeht, werden die knöchernen Ränder der Schneidezahnalveolen gebildet zur Hälfte von dem einen, zur Hälfte von dem anderen Zwischenkiefer.

Was die embryonale Bildung der Oberlippe anlangt, so zeigten mir zwei vorzüglich erhaltene menschliche Embryonen, deren Gesicht ich in Photographie resp. Zeichnung hier vorlege, dass die Oberlippe aus 4 Theilen besteht. An der Bildung derselben participiren nur die inneren Stirnfortsätze und die Oberkieferfortsätze. Die äusseren Stirnfortsätze nehmen keinen Antheil, sie bilden nicht die mittlere Partie der Oberlippe (einer Seite), sondern die Nasenflügel.

Zwei meiner Schemata zeigen die Bildung der Oberlippe nach Albrecht. Albrecht meint, dass dieselbe aus 6 Theilen bestehe, während nach den Untersuchungen von His und A. Kölliker, welche durch die meinigen bestätigt werden, dieselbe nur aus 4 Theilen besteht. So kommt es, dass Albrecht die Spalte der Hasenscharte zwischen inneren und äusseren Stirnfortsatz verlegt, während sie in Wirklichkeit zwischen innerem Stirnfortsatz und Oberkieferfortsatz liegt.

Die Serienschnitte von den Embryonen, von welchen Sie die Photographien gesehen haben, zeigen die vollständige Verwachsung von Ober-

kieferfortsatz mit innerem Stirnfortsatz, ohne Dazwischentreten des äusseren Stirnfortsatzes.

Dies zeigt sehr schön auch eine Missbildung, welche vor Kurzem auf der hiesigen Frauenklinik zur Beobachtung kam. Ich bin durch die grosse Liebenswürdigkeit des Herrn Prof. Schröder in der glücklichen Lage, Ihnen die Photographien von derselben vorzuzeigen. Oberlippe und Oberkieferregion sind vollständig entwickelt, während die äusseren Stirnfortsätze, welche die Nasenflügel geben müssten, aussen stehen geblieben sind. Wie Sie sehen, handelt es sich um eine beiderseitige Spalte des Nasenflügels.

An zahlreichen Embryonen von Schaf und Schwein zeigt sich (auf Horizontalschnitten parallel dem Gaumen [1]), dass der Zwischenkiefer aus zwei Anfangs völlig getrennten Ossificationspunkten sich entwickelt, von denen der laterale die Anlage des Processus nasalis, der mediale die des Processus palatinus darstellt. Der grösste Theil des vorderen Bogenstückes oder Körpers gehört ebenfalls dem lateralen Ossificationscentrum an.

Das Ossificationscentrum des Processus palatinus gehört dem embryonalen mittleren oder inneren Stirnfortsatz an, während das Bogenstück nebst dem Processus nasalis seinen Knochenkern im Oberkieferfortsatze liegen hat. Wir können somit embryologisch zwei Zwischenkiefer unterscheiden, von denen der erste dem Oberkieferfortsatze, der zweite dem inneren Stirnfortsatze angehört.

Wie man an den Präparaten, Abbildungen und dem einen Schema sieht, sind die beiden Zwischenkiefer jeder Seite nicht ein äusserer und ein innerer, sondern ein vorderer-äusserer und ein hinterer-innerer; deshalb ist die Albrecht'sche Nomenclatur nicht mehr brauchbar. Anstatt von einem inneren Zwischenkiefer oder Endognathion und äusseren Zwischenkiefer oder Mesognathion, wie Albrecht vorschlägt, scheint es mir, dass man von einem vorderen-äussseren und hinteren-inneren Zwischenkiefer sprechen muss; oder besser, um an die verschiedene Genese beider Knochen zu erinnern, können wir vielleicht von einem metopogenen und einem gnathogenen Zwischenkiefer sprechen. Der metopogene Zwischenkiefer ist derjenige, welcher sich von dem mittleren Stirnfortsatze entwickelt, der gnathogene der, welcher sich von dem Oberkieferfortsatz entwickelt.

Diese Namen klingen vielleicht schwerfällig; indessen es ist nothwendig, um weitere Verwirrung zu vermeiden, Ausdrücke zu wählen, welche deutlich an die Genese der beiden Knochen erinnern und welche nicht die falschen Vorstellungen, die den alten Namen zu Grunde lagen, begünstigen.

Der Ossificationspunkt des gnathogenen Zwischenkiefers erscheint früher als der des metopogenen Zwischenkiefers. Die Entwickelung des gnathogenen Zwischenkiefers geht auch rascher vor sich als die des metopogenen, insofern man an einem und demselben Embryo die Anlage der ersteren auf zahlreichen Schnitten einer Serie wahrnimmt, während die des metopogenen Zwischenkiefers, welcher ausserordentlich dünn ist, nur an 4 bis 5 Schnitten zu sehen ist.

---

[1]) Die betreffende Serie von mikroskopischen Präparaten wurde vorgelegt.

Auf nicht ganz horizontalen oder dickeren Schnitten kann man leicht die Andeutung des metopogenen Zwischenkiefers übersehen. Ebenso ist auch auf Frontalschnitten die Trennung zwischen beiden Zwischenkiefern nicht zu sehen, weil, wie oben erwähnt, die Trennungslinie nicht sagittal, sondern frontal verläuft.

Der gnathogene Zwischenkiefer beginnt am vorderen medialen Ende des Oberkieferfortsatzes zu ossificiren, während die erste Anlage des metopogenen Zwischenkiefers an der inneren Seite des Jacobson'schen Organes zu sehen ist; lateral von dieser Anlage erscheint der Jacobson'sche Knorpel, medial die Anlage der Gegenseite.

Der gnathogene Zwischenkiefer erscheint stets als primärer Knochen, ohne knorpeliges Vorstadium; für die Anlage des metopogenen Zwischenkiefers ist zu bemerken, dass er mit jungem, fast nur aus Zellen bestehendem Knorpel noch grosse Aehnlichkeit hat.

In den Sammlungen des Anatomischen Instituts der Thierarzneischule und der Landwirthschaftlichen Hochschule zu Berlin, welche mir von den betreffenden Herren Directoren Prof. Müller und Nehring freundlichst zur Disposition gestellt wurden, fand ich 8 Schädel von Canis familiaris verschiedener Racen mit je 7 Schneidezähnen (statt 6), 2 Pferdeschädel mit 8 Schneidezähnen (statt 6); von diesen erlaube ich mir drei Beispiele Ihnen vorzulegen. Alle diese überzähligen Schneidezähne gehören dem Oberkiefer an. Es scheint sonach, dass die Zahl der Schneidezähne keine fest bestimmte ist, und wir können daher eine Ueberzahl derselben bei Missbildung wohl begreiflich finden.

Ob das häufige Vorkommen überzähliger Schneidezähne bei Hasenscharte zurückzuführen ist auf atavistische Ursachen, lässt sich bis jetzt nicht entscheiden. Auf Grund der hier angeführten und noch weiterer Befunde kann ich folgende Sätze aufstellen:

1) Die Oberlippe besteht aus 4 Theilen. An ihrer Bildung betheiligen sich die Oberkieferfortsätze und die inneren Stirnfortsätze, während die äusseren die Nasenflügel geben.

2) Der Oberkieferrand jeder Seite besteht aus 3 Knochen: dem Oberkieferknochen und den beiden Zwischenkiefern.

3) Die drei Verknöcherungspunkte dieser 3 Knochen entstehen nicht, wie bis jetzt angenommen wurde, aus je einem der drei Gesichtsfortsätze (innerem und äusserem Stirnfortsatze und Oberkieferfortsatz), sondern zwei von ihnen aus dem Oberkieferfortsatze und einer aus dem inneren Stirnfortsatze.

4) Von den beiden Zwischenkiefern jeder Seite entsteht der eine aus dem Oberkieferfortsatz (deshalb gnathogener Zwischenkiefer genannt), der andere aus dem inneren Knochenfortsatz (deshalb metopogener Zwischenkiefer genannt).

5) Ausser den bekannten Nähten finden wir an dem Gaumengewölbe noch eine Naht, die durch die Alveolen der Schneidezähne hindurchgeht (deshalb Sutura intraalveolaris genannt).

6) Die Schneidezähne kommen nur im Bereiche der Zwischenkiefer vor.

Von beiden Zwischenkiefern giebt der metopogene die hintere Hälfte der Alveolen, der gnathogene die vordere.

7) Die Spalte bei der Hasenscharte liegt, wenn wir die Gesichtsfortsätze in Betracht ziehen, stets zwischen Oberkieferfortsatz und innerem Stirnfortsatze; ziehen wir dagegen die Knochen heran, zwischen gnathogenem und metopogenem Zwischenkiefer.

8) Nach aussen von der Spalte findet man den gnathogenen Zwischenkiefer mit einem Schneidezahn, während nach innen von derselben der metopogene mit 1 oder 2 Schneidezähnen liegt.

3) Herr R. Morian (Berlin): „Demonstration eines Präparates von doppelseitiger Gesichtsspalte.“ M. H.! Ich möchte um die Erlaubniss bitten, Ihnen einen Kinderschädel demonstriren zu dürfen, der unter der Etiquette „Hasenscharte“ seit Jahren in der pathologischen Sammlung des königlichen chirurgischen Klinikums hierselbst aufbewahrt wurde; klinische Notizen existiren darüber nicht, eben so wenig Angaben über das Verhalten der Weichtheile.

Ich habe zum besseren Verständniss zwei schematische Figuren von dem Präparate entwerfen lassen und zum Vergleiche dazu das Schema einer gewöhnlichen doppelten Kiefergaumenspalte beigebracht.

Fig. 1. Ansicht des Präparates von vorne.

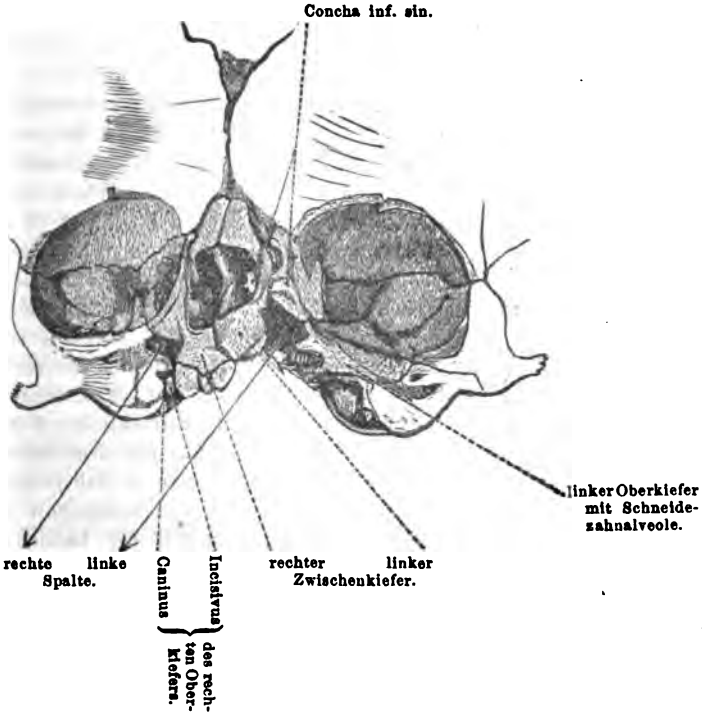

Von vorn besehen, ist an diesem Präparate der Oberkieferbogen durch zwei Spalten in drei Stücke getheilt. Diese Spalten beginnen jederseits im Alveolarrande anscheinend an der für die gewöhnlichen Kieferngaumenspalten typischen Stelle, sie laufen jedoch nicht, wie jene, nach oben in die Apertura pyriformis aus, sondern auswärts an ihr vorüber zum inneren Winkel des Infraorbitalrandes, links breit bis in die Orbita hinein, rechts schmal bis in die Nähe derselben. Das von den Spalten eingeschlossene Mittelstück prominirt vor den Seitentheilen, steht höher, als diese, und ist nach rechts verdreht; es unterscheidet sich von dem Bürzel einer gewöhnlichen Kieferdoppel-

Fig. 2. Ansicht des Präparates von der Gaumenseite.

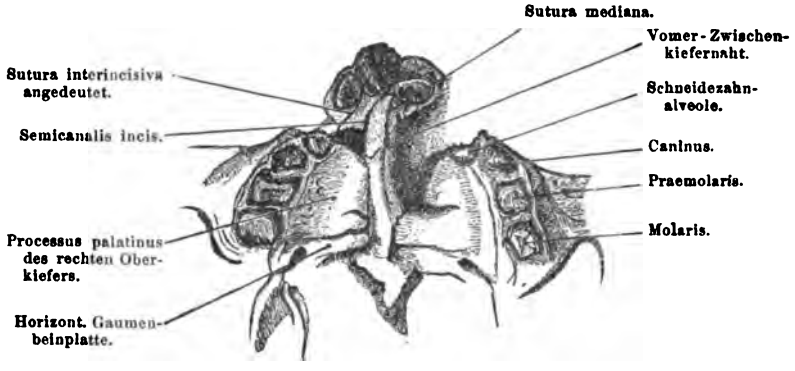

spalte wesentlich dadurch, dass es eine allseitig knöchern umrandete Apertura pyriformis trägt. Darin besteht das Besondere dieses Präparates, es sei deshalb noch ein Wort darüber gestattet: ca. 1 cm rückwärts von der hinteren Wand der Schneidezahnalveolen ist der Bürzel durch eine Naht mit dem Vomer verbunden, das Foramen incisivum fehlt, doch ist dicht hinter dem Alveolarrande, besonders rechts, eine Rinne, die man für eine Hälfte desselben nehmen könnte. Eine mediane Naht beweist, dass das Mittelstück aus mindestens zwei Theilen besteht, der rechte ist im Grunde der Spalte mit dem Processus frontalis des rechten Oberkiefers, aufwärts mit dem Processus nasalis des Stirnbeines und mit dem Aussenrande des rechten Nasenbeines durch Naht verbunden; links erreicht der als Knochenspange die Apertura pyriformis umgebende Theil weder das Stirnbein, noch den kümmerlich entwickelten Oberkiefer, sondern steht nur mit dem Seitenrande des linken Nasenbeines und mit der Concha inferior in Nahtverbindung; der linke Oberkiefer hat keinen Processus frontalis, sein mangelhaft entwickelter Orbitaltheil stösst in der Tiefe der Orbita mit der Lamina papyracea des Siebbeines zusammen, der ganze linke Oberkiefer besteht im Uebrigen nur aus einem ordentlichen Alveolar- und einem kurzen Gaumenfortsatze. Es lässt sich an der Unterfläche des Mittelstückes, links in der Mitte der ersten und einzigen, rechts zwischen der ersten und zweiten Alveolarhinterwand eine feine, von vorn nach hinten laufende Naht entdecken, welche im Vereine mit der Mediannaht auf eine Viertheilung desselben deuten.

Von unten gesehen zieht sich die kaum Millimeterbreite rechtsseitige Spalte spitz zulaufend vom Alveolarrande bis zur Zwischenkiefervomernaht, links ist dieselbe etwa 5 Mal breiter und endigt ca. 1 cm hinter der genannten Naht.

In den Seitentheilen der Oberkiefer sitzen je 4 Zähne, darunter je ein Schneidezahn nach aussen von der Spalte; das Mittelstück trägt 4 Schneidezähne, von denen einer links von der Sutura mediana steht, während rechts 3 grosse Schneidezähne Dachziegelartig über einander greifen, um auf dem engen Raume Platz zu finden. Es liegt also zum ersten Male ein menschliches Milchgebiss vor, bei dem unzweifelhaft 4 Schneidezähne gleichzeitig in einem Oberkiefer angelegt sind.

In dem knöchernen Mittelstücke darf man vereinigt die 4 Zwischenkiefer erblicken, und es würde sich demnach das Präparat im Sinne Albrecht's [1]) als doppelseitige schräge Gesichtsspalte deuten lassen, wenn nicht jederseits nach auswärts von der Spalte ein Schneidezahn sässe. Herr Albrecht wird sich daher zu der Concession herbeilassen müssen, dass pathologisch nicht nur im Bereiche der Zwischenkiefer, sondern auch im Oberkiefer Schneidezähne vorkommen können.

Nach Koelliker [2]) erzeugt das Ausbleiben der Vereinigung zwischen dem äusseren Stirnfortsatze und dem Oberkieferfortsatze die schräge Gesichtsspalte, welche im Bereiche der Oberlippe stets als Hasenscharte, d. h. zwischen innerem Stirnfortsatz und Oberkieferfortsatz beginnt. An unserem Präparate beginnt die Spalte am Alveolarfortsatze nicht als Hasenscharte, sonst müsste sie in die Apertura pyriformis hineinlaufen. Wir müssten uns höchstens zur Annahme einer aussergewöhnlichen Hasenscharte verstehen, bei welcher die Nase knöchern umrandet ist, nach Analogie jener Fälle, in denen sich bei durchgehendem Kiefergaumenspalt eine Weichtheilbrücke vom Seitentheile zum Bürzel schlägt. [3])

Auch wenn man die Resultate der Biondi'schen [4]) Untersuchungen, nach denen sich im inneren Stirnfortsatze der innere Zwischenkiefer, im äusseren Stirnfortsatze kein Knochen, im Oberkieferfortsatze der äussere Zwischenkiefer mit dem Oberkiefer bildet, auf die Koelliker'sche Theorie überträgt, müsste die schräge Gesichtsspalte ebenfalls in die Apertura pyriformis verlaufen, weil sie zwischen beiden Zwischenkiefern einer Seite beginnt. In der That finden sich Beispiele von schräger Gesichtsspalte mit ähnlichem Verlauf beschrieben, bei denen der äussere Zwischenkiefer allerdings theilweise oder ganz zu fehlen scheint. Auf das vorliegende

---

[1]) Albrecht, Ueber die morphol. Bedeutung der Kiefer-, Lippen- und Gesichtsspalten. Verhandl. der Deutschen Gesellsch. für Chirurgie. XIII. Congr. 1884 und a. a. O.

[2]) Kölliker, Centralblatt für Chirurgie. 1884. No. 39.

[3]) von Ammon, Angeborene chirurg. Erkrankungen. S. 29, 30. Fig. 9, 17, 18. 2 Fälle von Meckel. — Gotthelf, von Langenbeck's Archiv. Bd. XXXII. S. 361.

[4]) Biondi, Sitzungsber. der königl. preussischen Akademie der Wissenschaften zu Berlin. 1886. VI.

Präparat passt auch dieses nicht, wir sehen vielmehr, dass von den bis jetzt über die Gesichtsspalten aufgestellten Theorien zur Erklärung dieses Schädels keine völlig ausreicht, die Albrecht'sche nur mit der angeführten Modification.

Discussion:

Herr Albrecht (Hamburg): M. H.! Ich glaube, wir können Herrn Biondi und Herrn Morian für eine so wesentliche Erweiterung unserer Kenntnisse nur ganz ausserordentlich dankbar sein. Ich möchte zunächst auf den letzten Vortrag des Herrn Morian zurückkommen. Diese Scharte, die hier vorliegt, ist allerdings eine ausserordentlich seltene. Ich selbst habe keine solche gesehen. Was hier vorliegt ist rechts eine unvollkommene Stomatoorbitalspalte, links eine vollkommene Stomatoorbitalspalte. Zumeist ist dieses Präparat deshalb ein Unicum, weil zum ersten Mal, seit es Anatomen giebt, der menschliche Zwischenkiefer in seiner vollständigen Ausdehnung hier gesehen wird. Es ist bekannt, dass Vesal den Zwischenkiefer des Menschen überhaupt leugnete und nachwies, da Galen einen Zwischenkiefer annahm, dass die ganze Anatomie Galen's eine Anatomie der Hunde und Affen sei. Hier ist nun zum ersten Mal der Zwischenkiefer des Menschen mit seinem Corpus, seinem Processus palatinus und seinem Processus nasalis zu sehen, welch' letzterer genau so wie bei den meisten übrigen Säugethieren lateral an der Apertura pyriformis hinaufzieht und durch Sutur mit dem Nasenbein verbunden ist. Es ist also ein ganz herrliches Präparat. Aber dies Präparat ist noch aus einem zweiten Grunde ein Unicum. Es ist nämlich zum ersten Male hier der Fall, dass 4 Schneidezähne auf einer Seite beim Menschen gesehen werden — ein Rückschlag auf die Beutelthiere. Dieses Präparat bestätigt ferner auf das eclatanteste meine Theorie: Die Stomatoorbitalspalten gehen nicht in die Nase. Hier wird die Nase vermieden. Das ist dasselbe Präparat wie Förster Tafel XXV Fig. 31 eines abgebildet hat. Hier besteht der ganze Bürzel aus der Nase selbst. Dass hier nach aussen ein Schneidezahn steht, beweist nicht nur, dass ich ein Mal Recht habe, sondern, dass ich drei Mal Recht habe. Kölliker behauptet nämlich, dass es Hasenscharten gäbe, welche zwischen Schneidezahn und Eckzahn liegen. Es giebt nicht nur nicht Hasenscharten, die zwischen Schneidezahn und Eckzahn liegen, es giebt sogar nicht einmal Stomatoorbitalspalten, die zwischen Schneidezahn und Eckzahn liegen, sondern selbst diese liegen, wie das Morian'sche Präparat beweist, zwischen Schneidezähnen. Eine grosse Erweiterung unserer Kenntnisse liegt nunmehr darin, dass wir aus diesem Präparat lernen, dass der Präcaninus ursprünglich dem Oberkiefer angehört und sich in das äussere Zwischenkieferbein hineinschiebt, wenn soviel Platz vorhanden ist. Ein Vorwärtsrücken von Zähnen in dieser Gegend ist nichts Seltenes. Ich brauche nur daran zu erinnern, wie bei vielen Säugethieren der obere Eckzahn mit seinem Halse theils im Oberkiefer, theils im Zwischenkiefer steht, wofür Phalangista unter den Beutelthieren ein ausgezeichnetes Beispiel abgiebt.

Vielleicht gestatten Sie mir nun, dass ich in aller Kürze über die Biondi'schen Untersuchungen mich ausspreche. Herr Biondi sagt Folgendes: Der

äussere Zwischenkiefer wächst nach vorn und verbindet sich durch eine Sutura intermesognathica in der Mittellinie mit dem Mesognathion der entgegengesetzten Körperhälfte. Das ist wohl unter keinen Umständen richtig. Was er für eine Naht erklärt, ist weiter nichts als eine furchenartige Vertiefung im Knochen, die er, wenn er recht viele derartige Präparate schon in seinem Leben gesehen hätte, sicher nicht als eine besondere Naht angesprochen haben würde. Es lässt sich auf das eclatanteste beweisen, dass es keine die Alveole des oberen inneren Schneidezahnes durchsetzende intraalveolare Naht giebt, denn dann müsste ja, wenn eine Hasenschartenkieferspalte vorläge, diese Spalte durch die Alveole des ersten oberen Incisivus hindurchgehen, den vorderen Theil dieser Alveole vom hinteren Abschnitte derselben abtrennen und ersterer nach vorn vor der Spalte zu liegen kommen. Das ist aber nie der Fall; sondern bei der Hasenschartenkieferspalte wird die ganze Alveole des oberen inneren Schneidezahnes vom inneren Zwischenkiefer gebildet.

Was dann die Oberlippe anbetrifft, so glaube ich allerdings meine Ansicht, dass sie aus 6 Lippen entsteht, aufrecht halten zu müssen, und hoffe, dass ebenso, wie mir Herr Biondi meine Theorie vom knöchernen Sitze der Hasenschartenkieferspalte bestätigt hat, dies ihm auch für den Weichtheilssitz derselben eines Tages gelingen wird. Dass die Oberlippe bei den Säugethieren aus 6 Lippen entsteht, wird unumstösslich durch das Präparat von dem Brüsseler Hunde bewiesen. Dort liegen nämlich die stomatonarine und die Stomatoorbitalspalte gleichzeitig vor, und alle 6 Lippen sind völlig ausgebildet und von einander getrennt. Dass ferner etwas Derartiges in den Reihen der niederen Wirbelthiere vorkommt, beweisen uns die Vögel. Die Entwickelung der Vögel ist deshalb so ausserordentlich werthvoll, weil der jederseitige Oberkiefer des Vogels ein rudimentäres Organ ist, und schliesslich ein nur für den Anatomen sichtbares Gebilde wird. Es bleibt übrig der äussere Zwischenkiefer und der innere Zwischenkiefer. Der äussere Zwischenkiefer ossificirt bei den meisten Vögeln vom Nasenbein her, während der innere für sich verknöchert. Der knöcherne Oberschnabel, d. h. also Intermaxillare internum und externum wird vom inneren Stirnfortsatz und vom äusseren Stirnfortsatz gebildet. Was ferner die Biondi'sche Photographie eines Kindes anbetrifft, welche hier herumgeht, so kann ich an derselben absolut weder eine Hasenscharte noch eine Stomataorbitalspalte entdecken. Hier scheint mir etwas ganz Anderes vorzuliegen. Hier liegt eine Encephalomeningocele fronto-nasalis vor und durch diese Encephalomeningocele ist der mittlere Stirnfortsatz in seiner Entwickelung behindert worden und dadurch das etwas monströs aussehende Gesicht entstanden, aber innere und äussere Nasenfortsätze und die Oberkieferfortsätze haben sich miteinander vereinigt und dieses Gesicht unterscheidet sich mit Ausnahme davon, dass die Nase in ihrer Entwickelung bedeutend zurückgeblieben ist, durchaus nicht von einem normalen Gesicht. Herr Biondi hat ferner gesagt, dass man in Zukunft nicht mehr von einem inneren und äusseren Zwischenkiefer reden dürfe, sondern nur von einem vorderen und hinteren. Ich habe gleich, als ich meine Untersuchungen mittheilte, gesagt, dass ich lediglich, um den Chirurgen verständlicher zu werden, welche doch nicht vergleichende Anatomen sind, nicht von einem vorderen

und hinteren Zwischenkiefer, die ich sogar vergleichend anatomisch als prä- und postintermaxillare auf dem Kopenhagener Congresse bezeichnet habe, sprechen würde, sondern von einem inneren und äusseren Zwischenkiefer. Auf diese Weise glaubte ich, ohne der vergleichenden Anatomie etwas zu vergeben, der Chirurgie ein Zugeständniss zur leichteren und schnelleren Auffassung gemacht zu haben. Wie sehr Herr Biondi selbst, ohne es zu wissen, in der anthroprocentnischen Nomenclatur dieser Gegend befangen ist, geht daraus hervor, dass er mir vorwirft, von innerem und äusserem, und nicht von vorderem und und hinterem Zwischenkiefer zu sprechen, während er selbst noch immer von innerem und äusserem Nasenfortsatz spricht, die doch vergleichend anatomisch eben so gut als vorderer und hinterer Nasenfortsatz bezeichnet werden müssten.

Herr Trendelenburg (Bonn): Ich bin Chirurg und daran mag es liegen, dass ich Herrn Albrecht nicht recht verstanden habe. Die Mittheilungen des Herrn Morian über den Fall von schräger Gesichtsspalte waren mir sehr interessant, um so mehr, als ich in der Literatur gefunden habe, dass das Verhältniss der Zähne in anderen Fällen von schräger Gesichtsspalte (Stomato-orbitalspalte) ein gleiches gewesen ist, so in dem Fall von Hasselmann. Da liegt auch ein Schneidezahn nach aussen von der Spalte. Nun hatte ich geglaubt, dass Herr Albrecht die Zähne als feststehend ansähe. Nach Herrn Albrecht soll bei aa der mittlere Stirnfortsatz herunterkommen, hier bei b der äussere Stirnfortsatz, hier bei c der Oberkieferfortsatz, bei a soll ein medianer Schneidezahn, hier bei b ein lateraler Schneidezahn und hier bei c ein Eckzahn stehen; es soll nicht vorkommen, dass ein Schneidezahn im Oberkiefer (bei c) entsteht, und gerade aus der Thatsache, dass die Hasenschartenspalte immer zwischen den beiden Schneidezähnen durchgeht, hat Herr Albrecht zu beweisen geglaubt, dass die Hasenscharte zwischen dem medianen und lateralen Zwischenkiefer liegt. Wenn nun bei der schrägen Gesichtsspalte, welche also nach Herrn Albrecht zwischen b und c herunterläuft, der laterale Schneidezahn plötzlich bei c im Oberkiefer liegt, so ist das der beste Beweis, dass der laterale Schneidezahn nicht im äusseren Zwischenkiefer zu liegen braucht, sondern auch im Oberkieferfortsatz liegen kann. Damit ist aber die ganze Beweisführung des Herrn Albrecht doch recht unsicher geworden.

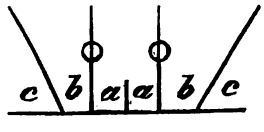

Herr Albrecht: M. H.! Meine Theorie von dem intraincisiven Sitz der Hasenscharte war nicht auf die Zähne basirt, sondern auf die Knochen. Das ist ja ganz klar.

Herr Trendelenburg: Herr Albrecht ist meiner Erinnerung nach von dem Stande der Zähne ausgegangen. Das war die ganze Basis der Theorie.

Herr Albrecht: Herr Albrecht ist meiner Erinnerung nach nicht davon ausgegangen. Hier (Demonstration) ist der innere Zwischenkiefer. Das ist der äussere Zwischenkiefer. Eine wesentliche Erweiterung, eine Modification unserer Kenntnisse ist es, dass der Praecaninus in Wirklichkeit ein exognathischer, ein Oberkieferzahn ist; es ist ja gut, dass wir das wissen.

Das konnten wir aber nicht eher erfahren, als bis ein solches Präparat einmal vorlag.

Herr Trendelenburg: Das ist auch sonst so; in dem Fall von Hasselmann ist es auch so.

Herr Albrecht: Desto besser.

Herr Trendelenburg: Ich glaube, zu den Thatsachen passt am Besten folgendes Schema für die Entwickelung der Oberlippe.

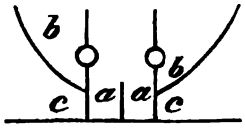

aa ist der mittlere Stirnfortsatz, b der äussere Stirnfortsatz, c der Oberkieferfortsatz. Der äussere Stirnfortsatz reicht nicht bis zum freien Rande der Oberlippe herunter, der Rand wird also aus nur 4 Stücken gebildet, während weiter oben, dicht unter dem Nasenloch, 6 Stücke zur Bildung der Oberlippe beitragen. Bleibt die Spalte zwischen a und bc offen, so resultirt die vollständige Lippenspalte, bleibt die Spalte zwischen a und c offen, so haben wir eine unvollständige Hasenscharte, bleibt die Spalte zwischen ab und c offen, eine schräge Gesichtsspalte. Das Verhältniss der Spalte zu der Zahnstellung ist natürlich diesem Schema zu Folge bei Hasenscharte und bei schräger Gesichtsspalte dasselbe.

Herr Prof. Dr. Stöhr (Würzburg) (als Gast): M. H.! Gestatten Sie mir nur einige kurze Bemerkungen. Ich glaube, dass die Biondi'schen Untersuchungen in ganz befriedigender Weise die bisherigen Schwierigkeiten lösen und auch auf den Fall Morian einiges Licht zu werfen im Stande sind. Es sind in der That 4 Zwischenkiefer vorhanden, aber an der Gesichtsfläche kaben wir nur 2, das sind die beiden äusseren Zwischenkiefer, die in der Mittellinie zusammenstossen und auch an der Bildung der Alveole des medianen Schneidezahnes Theil nehmen, d. h. die vordere Alveolenwand dieses Schneidezahnes bilden.

Die inneren oder nach Biondi die hinteren Zwischenkiefer kommen dagegen normaler Weise nicht an der Gesichtsfläche zum Vorschein, sondern sind nur ganz kleine Knochen, die von der Gaumenseite her sichtbar sind und nur die hintere Alveolenwand des medianen Schneidezahnes bilden. Jetzt erklärt sich auch, warum es bisher unmöglich war, jemals eine Spalte zwischen dem äusseren und inneren Zwischenkiefer an der Gesichtsfläche zu finden. Und doch giebt es Fälle, in denen der innere Zwischenkiefer auch an der vorderen Gesichtsfläche zum Vorschein kommt. Das ist eben dann der Fall, wenn die normale Entwickelung durch das Auftreten einer Hasenscharte gestört wird, d. h. wenn der innere Nasenfortsatz und der Oberkieferfortsatz sich nicht vereinigen. Dann ist die Brücke, auf welcher der äussere Zwischenkiefer hinüber wachsen könnte, um sich mit dem der anderen Seite in der Mittellinie zu verbinden, abgebrochen, der äussere Zwischenkiefer kann nicht dahin gelangen, um dort die vordere Alveolenwand des medianen Schneidezahnes zu bilden. Diese Rolle wird nun von dem inneren Zwischenkiefer übernommen, der, jetzt sein normales Gebiet überschreitend, nach vorn wächst und an der vorderen Gesichtsfläche zum Vorschein kommt. Wir haben also in dieser Ausdehnung des inneren Zwischenkiefers ein ganz

anormales, pathologisches Verhalten, das uns in keiner Weise berechtigt, darauf Speculationen, sei es auf vergleichend anatomischem oder auf entwickelungsgeschichtlichem Gebiete aufzubauen. Was den Fall Morian betrifft, so, glaube ich, hat die Erscheinung, dass hier das Nasenloch auch nach aussen von Knochen begrenzt ist, nichts Wunderbares mehr, seitdem wir wissen, dsss unter anormalen Umständen ja auch der innere Zwischenkiefer die ganze Alveolenwand des medianen Schneidezahnes bilden kann. Wir hätten eben hier ein noch weitergehendes, noch excessiveres Wachsthum vor uns.

Herr Biondi: Der Fall von Morian ist nicht so complicirt, wie es scheint, es handelt sich um eine schräge Gesichtsspalte, nach aussen von derselben liegt ein Schneidezahn, weil der gnathogene Zwischenkiefer von dem embryonalen Oberkieferfortsatz getragen wird; deshalb müssen wir sowohl bei schräger Gesichtsspalte als bei einfacher Hasenscharte einen Schneidezahn mit dem entsprechenden Theil des gnathogenen Zwischenkiefers aussen von der Spalte finden. Ueberzählige Schneidezähne, wie wir sie hier nach innen von der Spalte finden, sind auch an normalen Schädeln kein seltenes Vorkommniss.

Herrn Albrecht, welcher die interalveolare Naht Biondi's bestreitet, räth Biondi, an Serienschnitten von Embryonen die Entwickelung dieser Knochen zu studiren; er würde sich dann überzeugen, dass sich die beiden Zwischenkiefer jeder Seite da treffen, wo Biondi beim Menschen und der Antilope Saiga die Interalveolarnaht gefunden hat. Auch die Albrecht'sche Theorie der Oberlippenbildung aus 6 Theilen ist falsch; man studire nicht die Hasenscharte des Vogels, sondern des Menschen. Beim Menschen entsteht die Oberlippe sicher aus 4 Theilen, und wenn Albrecht gegentheilige Behauptungen aufstellt, so ist er verpflichtet, dieselben zu beweisen.

4) Herr Meusel (Gotha): „Mittheilung zu der operativen Behandlung des Wolfsrachens.“ M. H.! Ich habe mich seit 2 Jahren bei der Operation der Lippenspalte eines Apparats bedient, der sich mir so gut bewährt hat, dass ich mir erlaube, Ihnen denselben vorzulegen. Wenn ich die Lippenspalte durch die Kopfnaht geschlossen habe, steche ich eine (Demonstr.) grosse Stahlnadel, die an ihrem Ende eine markstückgrosse Rosette trägt, in die eine Wange hinein, führe sie über die Zunge weg durch die Mundhöhle hindurch und durch die andere Wange wieder hinaus. Die Nadel ist mit einem Gewinde versehen, auf das ich nach dem Ausstich eine zweite Rosette aufschraube. Die beiden Rosetten werden einander soweit genähert, dass die Oberlippe sicher nach vorne gedrängt gehalten wird. Zwischen die Wangenhaut und die Rosetten habe ich vorher ein Paar Lagen von aseptischem Mull eingestossen. Die Spitze, die zu der Wange herausgetreten ist, wird abgezwickt und in der Weise die Nadel liegen gelassen. Der Vortheil, den ich durch diesen Apparat erziele, ist eine vollständige Immobilisation der Oberlippe. Ich ermögliche dadurch ein frühzeitiges Entfernen der Fäden. Ich entferne die Fäden am 5. Tage und lasse die Nadel noch 3 Tage festliegen.

Bei weit klaffendem Spalt ist es von Werth, die Fäden frühzeitig wegnehmen zu können, damit nicht durch den Zug garstige strichförmige Narbencanäle entstehen.

Ich habe von diesem Apparat irgend welchen Nachtheil nicht gesehen. Die Kinder lassen sich sehr gut ernähren. Ich lasse sie ein Paar Tage vor der Operation mit dem Löffel füttern und die Art der Ernährung gelingt nach der Operation eben so gut, wie vorher. Nach jeder Mahlzeit wird die Mundnaht gereinigt, ohne dass man eine Zerrung der Naht zu fürchten braucht. Wenn die Nadel einmal liegt, scheinen die Kinder einen wesentlichen Schmerz nicht zu empfinden. Sie sind eben so ruhig, wie bei anderen Methoden. Die Nadel hinterlässt nur eine kleine, kreisrunde Narbe, die zu gar keiner Entstellung führt. Eine Verletzung des Ductus Stenonianus ist mir bisher noch nicht passirt. Ich glaube auch, dass man dieselbe sicher vermeiden kann, wenn man sich bei der Einführung der Nadel nicht zu dicht an den unteren Rand des Alveolarfortsatzes hält.

Discussion:

Herr von Volkmann: Das ist im Wesentlichen, nur mit einem etwas grösseren Apparat, das Verfahren, welches Philipps und Blasius früher schon angewandt haben, die ganz grosse Nadeln durch die Nase, oder vielmehr durch die Wangen dicht neben den Nasenflügeln und quer durch die Nasenhöhle durchsteckten und die Nadeln dann auf durchlöcherten Bleiplättchen aufrollten.

Herr Meusel: Das Wesentliche meines Verfahrens und Das, was es von anderen Methoden der Anwendung einer Nadel unterscheidet, liegt darin, dass ich nicht durch die Oberlippe steche und die Nadel vor dem Oberkiefer liegen lasse, sondern dass ich sie mitten durch die Wange und durch die Mundhöhle führe. Nur so bietet sie den Vortheil, den ich ihr nachgerühmt habe.

Herr von Volkmann: Die Genannten haben die Nadel auch durch die Wange geführt, nur näher an der Nase, weil sie gleichzeitig die Nasenflügel, die doch immer nach aussen gerückt sind, zusammenbringen wollten.

Ich habe vielfach frühere Angaben darüber gefunden. Blasius machte das ganz ebenso. Er führte bei sehr schweren Fällen eine sehr dicke Nadel durch, nachdem er sie mit einer Bleiplatte armirt hatte, führte sie auf der anderen Seite wieder durch die Bleiplatte durch und rollte sie auf. Philipps hat es zuerst gemacht.

5) Herr Schönborn (Königsberg): „Vorstellung eines Falles von Staphyloplastik.“ M. H.! Als Herr College Julius Wolff im vorigen Jahre uns einen Fall von geheiltem Wolfsrachen vorstellte, bei dem er die nach seinen Angaben gefertigte Prothese in Anwendung gezogen hat, einen Fall, dessen functionelles Endresultat unzweifelhaft als ein ausgezeichnetes bezeichnet werden kann, erlaubte ich mir zu bemerken, dass ich meinerseits doch noch, trotz dieser unzweifelhaft sehr schönen, auf jenem Wege zu erzielenden Resultate, an der operativen Behandlung der Gaumenspalten festgehalten habe und dass doch auch in den sehr schweren Fällen auf diesem Wege relativ zufriedenstellende functionelle Endresultate erzielt werden können.

Ich machte mich anheischig, Ihnen einmal einen Patienten, bei dem ich die Staphyloplastik gemacht hatte, hierher zu bringen und hier vorzustellen.

Ich habe im Ganzen die Staphyloplastik bei 20 Kranken gemacht. Von diesen ist einer an einer septischen Lungenentzündung gestorben, vermuthlich veranlasst durch eine Infection von Seiten des Tampons, der um die Tamponcanüle in die Trachea eingelegt war. In 3 anderen Fällen sind die eingepflanzten Lappen gangränös geworden. In 16 Fällen ist die Heilung gelungen, in 2 Fällen davon zunächst nur einseitig und dann bei einer zweiten Operation auch auf der anderen Seite; in den 14 übrigen Fällen ist der Lappen an beiden Seiten gleichzeitig eingeheilt. Die Methode der Operation ist allmälig sehr einfach geworden. Nachdem das Kind narcotisirt ist, wird die Tracheotomie gemacht, eine Trendelenburg'sche Tamponcanüle eingelegt, der Mund durch ein Whitehead'sches Speculum geöffnet, die Zunge durch dasselbe heruntergedrückt und nun ein thunlichst breiter Lappen aus der hinteren Pharynxwand gebildet, dessen Basis ich jetzt regelmässig ganz nach oben lege in die Gegend der Tonsilla pharyngea. Ich habe früher auch den Lappen mit der Basis nach unten gebildet. Das ist unzweckmässig, weil sich das Gewebe der Schleimhaut der hinteren Pharynxwand in dem Bereiche der Tonsilla pharyngea nicht sehr zu einer Vernähung eignet; es ist ungemein brüchig; man greift gelegentlich mit der Pincette sofort durch das Gewebe hindurch. Dann wird dieser Lappen, der mit einem langgestielten convexschneidigen Messer nach Art des von von Langenbeck zur Uranoplastik angegebenen umschnitten worden ist, mit Hülfe einer langen Hakenpincette und langer Cooper'scher Scheere abgelöst und mit den wundgemachten Rändern des weichen Gaumens zusammengenäht (mit Hülfe des von Langenbeck'schen Nadel-Instrumentes).

In der Regel sind 3 Suturen auf beiden Seiten erforderlich. Ich habe jetzt nie mehr die Durchtrennung der Gaumenmusculatur vorgenommen, sondern damit ist die Operation beendet. Sie dauert Alles in Allem etwa $^3/_4$ Stunden. Nach etwa 6—8 Wochen ist die Wunde an der Pharynxwand in der Regel vernarbt und man kann dann sofort dazu übergehen, die Uranoplastik vorzunehmen. Indess ist es besser, lieber ein halbes Jahr zu warten, weil die Gaumenspalte sich in diesem Zwischenraum etwas verengert. Dann wird also nach einem halben Jahr die Uranoplastik gemacht, in derselben Weise, wie unser verehrter Ehren-Präsident es uns gelehrt hat. Häufig bleibt zunächst eine Fistel zurück und zwar nicht etwa bloss an der Stelle, wo der vereinigte mucöspériostale Ueberzug des harten Gaumens hinten an den Pharyngeallappen anstösst, sondern nicht selten geht die Naht in der Mittellinie an einer kleinen Stelle auf und es kommt eine kleine Oeffnung zu Stande. Unzweifelhaft ist der Abfluss der Mundsecrete, da die Communication zwischen dem Cavum pharyngo-nasale und der Mundhöhle ja nur zu beiden Seiten des pharyngealen Lappens stattfinden kann, etwas beschränkt. Es ist nicht zweckmässig, gleich zum Verschluss dieser Fisteln zu schreiten, denn die Mehrzahl derselben schliesst sich im Verlaufe von $^1/_2$ oder $^3/_4$ Jahren von selbst. Ist der Verschluss in dieser Zeit nicht erfolgt, so kann er dann operativ ausgeführt werden.

Das ist in kurzen Zügen die fragliche Operation, wie ich sie in den letzten Jahren gemacht habe. Nun habe ich geglaubt, wenn ich Ihnen einen Patienten mitbrächte, Ihnen einen solchen mitbringen zu sollen, der in die Kategorie derjenigen Kranken gehört, von denen ich wenigstens gestehen muss, dass ich durch einfachen, nach Langenbeck'scher Vorschrift ausgeführten Verschluss der Spalte des harten und weichen Gaumens niemals ein erträgliches functionelles Resultat erzielt habe. Es handelt sich also hier um einen Kranken, der doppelseitiges Uranoschisma hatte, mit hochgradiger Bürzelbildung, sodass nur eine kleine, ganz flache Furche zwischen Nasenspitze und Bürzel war. Ich habe den Bürzel nach der Bardeleben'schen Methode reponirt, als das Kind wenige Wochen alt war, habe dann im Alter von etwas über 8 Jahren an dem Knaben die Staphyloplastik gemacht und nach einem halben Jahre die Uranoplastik; nachträglich ist noch eine Fisteloperation nöthig geworden. Es ist bei diesem Kranken ebensowenig wie in einem der anderen Fälle, in denen ich die Rücklagerung des Bürzels gemacht habe, eine knöcherne Vereinigung zwischen dem Bürzel und dem Processus alveolaris des Oberkiefers zu Stande gekommen. Der Bürzel ist, wie Sie sich überzeugen können, noch jetzt beweglich. Der Fall ist ferner operativ noch nicht beendet, denn der Patient hat noch zwei kleine Fisteln; die eine in der Mitte der harten Gaumens gelegen, ist nur durchgängig für eine Anel'sche Sonde; die andere, welche dicht hinter dem rückgelagerten Zwischenkiefer liegt, ist für die Function, wenigstens für die Aussprache bestimmter Laute, entschieden sehr ungünstig. Die Schneidezähne im Zwischenkiefer des Patienten wurden früh cariös. Die beiden medianen Schneidezähne ebenso wie die lateralen, die ganz schräg standen, wurden an den Rändern cariös. Ich habe sie extrahirt. Der Patient hat also gar keine Schneidezähne. Sie sehen auch sofort, dass der Bogen, den die Processus alveolares mit dem Zwischenkiefer bilden, durchaus nicht schön ist. Er entspricht in seiner Biegung durchaus nicht dem Bogen des Unterkiefers, sondern er hat ganz die Formation des Oberkiefers, wie er sich bei den Negern findet. Die Oberlippe erscheint jetzt entschieden etwas zu lang. Das würde ja durch operative Massnahmen noch etwas zu verändern sein. Immerhin würde der Erfolg schwerlich ein dauernder sein, wenn man den Patienten nicht eine Prothese tragen lässt, durch welche die Oberlippe etwas mehr vom Kiefer abgehoben wird. Der Fall ist ein ganz schwerer und er ist, das wiederhole ich, operativ noch nicht beendet. Das beides schicke ich voraus. Im Uebrigen habe ich den Knaben jetzt einige Monate von einem sehr intelligenten Taubstummenlehrer unterrichten lassen. Sie mögen sich nun selbst ein Urtheil bilden, wie Sie mit der Sprache des Kranken zufrieden sind. Sie werden sehen, dass bei der Aussprache bestimmter Consonanten bei S- und Zischlauten noch viel zu wünschen übrig bleibt. Das aber, worauf ich Sie bitten möchte, Ihr Augenmerk zu richten, ist nur, dass Sie über den Grad des nasalen Beiklanges, den die Sprache noch hat, sich selbst ein Urtheil bilden.

Der Junge hat bei seinem Lehrer sehr viel auswendig gelernt und kann ja einmal irgend etwas declamiren. Eins möchte ich noch vorausschicken: der Junge ist gar nicht durch die verhältnissmässig schmale Communication

zwischen Cavum pharyngo-nasale und Mundhöhle behelligt; er wird Nachts nicht durch das Austrocknen der Mundhöhle geweckt; er schnarcht etwas, das ist Alles. Er hat inzwischen Katarrhe gehabt, er hat nicht besonders darunter gelitten, und darauf möchte ich noch einmal einen Moment zurückkommen, dass ich versichern kann, dass auch die anderen Kranken sich sehr bald an diesen Abschluss des Cavum pharyngo-nasale von der Mundhöhle gewöhnt haben. Ich will hinzufügen, dass nach meiner festen Ueberzeugung, wenn der Patient ein Paar Jahre ordentlich gesprochen hat, der Versuch gemacht werden kann und soll, die Trennung zwischen dem weichen Gaumen und der hinteren Pharynxwand wieder vorzunehmen, und dass ich glaube, dass das gelingen wird. Wenn Herr College Wolff in seiner letzten Publication ja mit Recht betont, dass alle operativen Eingriffe immer den Uebelstand mit sich bringen, sofern irgend ein Lappen übergepflanzt wird, dass zwischen die Theile des weichen Gaumens ein Gewebe gesetzt wird, welches selbstverständlich nicht die nöthigen Muskeln enthalten kann, die für die Bewegung des Gaumens wünschenswerth sind, so glaube ich dagegen darauf hinweisen zu müssen, dass, wie Ihnen Allen bekannt ist, in gar manchen Fällen, in denen grosse Theile des weichen Gaumens durch Lues oder Diphtherie zerstört worden sind, in denen fast der ganze weiche Gaumen mit der hinteren Pharynxwand verwachsen ist, die Kranken so gut und deutlich sprechen, wie sie nur irgendwie vorher gesprochen haben. (Der Vortragende lässt hierauf den Patienten sprechen.) Vor 14 Tagen habe ich dem Knaben eine Pièce mit einigen Schneidezähnen machen lassen, die aber, wie Sie sehen, nicht im Stande sind, die Oberlippe nennenswerth vom Zwischenkiefer und dem Processus alveolaris abzudrängen. Kranker spricht mit dieser Pièce eine Spur besser.

Die überwiegende Anzahl von Patienten, die an solchen congenitalen Anomalien leiden, gehören, soweit meine Kenntniss reicht, der armen Bevölkerung an. Auch dieser Knabe ist der Sohn eines ganz ungebildeten Mannes, eines Maurers in einem kleinen Dorf. Sowie man es mit intelligenten Kranker zu thun hat, wird die Verbesserung der Sprache sehr viel schneller zu erreichen sein. Wenn auch der Obturator Ausgezeichnetes leistet — was die Sprach-Verbesserung anlangt — so ist doch in keinem Falle in Abrede zu stellen, dass derselbe gelegentlicher Reparaturen bedarf, uud dass, wenn es wünschenswerth ist, worauf College Wolff mit Recht Gewicht legt, solche Fälle möglichst früh zu operiren, ein solcher Kranker von Zeit zu Zeit immer einen neuen Obturator bedürfen wird, da der alte nicht mehr passt. Ich will einschalten, dass ich schon bei 5jährigen Kindern die Staphyloplastik gemacht habe, dass das Alter meiner Patienten zwischen 5 und 22 Jahren liegt. Dann muss also solch' ein Kranker im Stande sein, immer wieder von Zeit zu Zeit an den Ort zurückzukehren, in dem der geschickte Arbeiter wohnt, der ihm den ersten guten Obturator verfertigt hat. Ich glaube, Sie werden mir Alle darin beistimmen: es finden sich viele Menschen, die barmherzig und wohlthätig genug gesinnt sind, um so einen armen Jungen einmal auf ein halbes Jahr oder ein Jahr einer Krankenanstalt zuzuweisen; es ist aber sehr schwer, für solche Patienten immer von Neuem die Unterstützung zu bekommen, die sie bedürfen, damit sie ihren Obturator repariren resp. ändern lassen können;

von diesem Gesichtspunkt aus, glaube ich, ist es also doch wünschenswerth, solche Kranken so zu operiren, dass sie wo möglich keinen Obturator brauchen.

Discussion:

Herr Julius Wolff (Berlin): Ich möchte zunächst einen Irrthum des Herrn Schönborn berichtigen, der aber wohl nur darauf beruht, dass Herr Schönborn sich versprochen hat. Derselbe hat gesagt, dass er meiner Behandlungsmethode der Gaumenspalte gegenüber die operative Behandlung zu cultiviren gedenke. Das ist jedenfalls nicht richtig. Sie wissen, dass ich ebenfalls für jeden Fall die operative Behandlung, demgemäss also auch nur für die zuvor glücklich operirten Fälle die Prothese empfehle, und dass das Endziel meiner Behandlung darin besteht, nach temporärer Anwendung der Prothese schliesslich die Prothese wieder entbehrlich zu machen.

Ich bemerke ferner, dass durch die Mittheilungen des Herrn Schönborn die Einwendungen, die ich in meiner Publication über die Behandlungen der Gaumenspalte gegen die Staphyloplastik erhoben habe, mir nicht widerlegt zu sein scheinen. Ich vermisse den Nachweis, dass nach der Staphyloplastik in jedem Falle ein guter functioneller Erfolg erzielt wird, und dass man nicht vielmehr nach dieser Operation häufig in die Verlegenheit kommt, wegen nicht erreichten functionellen Erfolges den Schönborn'schen Lappen wieder abtrennen und doch wieder zur Prothese zurückkehren zu müssen.

M. H.! Es muss ja doch offenbar das Endziel unserer Behandlung sein, wenn irgend möglich, eine vollständige Restitutio ad integrum, d. h. also eine normale Gestalt des Gaumens und — ohne Prothese — eine normale Sprache zu erzielen. Die Erzielung einer normalen Gestalt des Gaumens ist, wenn man die Staphyloplastik ausführt, von vorne herein ausgeschlossen, und die Aussichten auf Erzielung einer normalen Sprache sind nach der Staphyloplastik sehr zweifelhafte.

Dagegen kann in der That die vollständige Restitutio ad integrum erreicht werden, wenn wir die Behandlungsmethode anwenden, die ich die Ehre hatte, Ihnen im vorigen Jahre zu demonstriren. Sie kann erreicht werden im Laufe weniger Monate, und sie wird, wie meine bisherigen Erfahrungen ergeben, vorzugsweise dann erreicht, wenn man frühzeitig, d. h. schon bei Kindern, die Operation ausführt.

Ich bin sehr gern bereit, morgen Nachmittag, nach Schluss der Sitzung, den Herren, die es besonders interessirt, in meiner Klinik ein 10jähriges Mädchen mit vereinigter totaler Gaumenspalte zu zeigen, welches nach drei Monate langer Uebung mit dem Rachenobturator jetzt bereits ohne Obturator sehr viel schöner spricht, als der Patient des Herrn Schönborn, und welches dabei zugleich einen Gaumen von normaler Gestalt hat, einen Gaumen — darauf lege ich besonderen Werth — wie die anderen Menschen.

Ganz denselben vollkommenen Erfolg, wie bei diesem 10jährigen, habe ich bei einem 6jährigen Kinde von ausserhalb (aus Bärwalde in Pommern), das jetzt nicht mehr in Berlin ist, erzielt.

Da es vorzugsweise Kinder sind, bei denen die vollständige Restitutio ad integrum gelingt, so werden wir wieder zu der bisher so sehr gefürchteten Gaumennaht bei Kindern zurückkehren müssen.

M. H.! Seitdem es mir mittelst meines Verfahrens der methodischen Wundcompression möglich gewesen ist, bei herabhängendem Kopf des Patienten in der Narkose die Blutung bei der Uranoplastik und Staphylorrhaphie vollständig zu beherrschen, habe ich es wagen dürfen, selbst ganz kleine Kinder vom 1. und 2. Lebensjahre zu operiren. Ich habe beispielsweise bei einem Kinde von 6 Tagen, einem solchen von 10 Monaten und einem solchen von 2 Jahren die Operation ausgeführt. Alle diese Kinder haben die Operation ausgezeichnet gut vertragen. Das 2jährige Kind habe ich im vergangenen Winter der Berliner medicinischen Gesellschaft, nach vollständiger, durch eine einzige Operation geglückter Vereinigung der Spalte, vorgestellt.

Wenn wir, m. H., erst ganz allgemein dahin gekommen sein werden, die Gaumennaht bei Kindern zu cultiviren, dann wird die Neigung und das Bedürfniss, von dem Langenbeck'schen Operationsverfahren abzuweichen und solche Verfahren, wie das Schönborn'sche, zu wählen, immer geringer werden.

Herr Schönborn: Ich möchte nur eine irrthümliche Auffassung berichtigen: Nicht deswegen denke ich daran, die Verbindung zwischen der hinteren Pharynxwand und dem weichen Gaumen bei diesem Kranken später wieder zu lösen, weil ich dem Patienten einen Obturator einlegen will, sondern nur deshalb, weil ich glaube, dass, wenn er erst ganz gut spricht, man dann, ohne die Sprache zu schädigen, die Trennung wird vornehmen können.

Herr Wolff: Ich habe Herrn Schönborn ganz richtig verstanden. Ich glaube nur, dass er viel seltener in die Lage kommen wird, den Rachenwandlappen durchzuschneiden, weil der Patient so gut spricht, dass er den Lappen nicht mehr braucht, als deshalb, weil die Sprache des Patienten schlecht bleibt, und der Lappen nur ein Hinderniss der Erlangung einer guten Sprache bildet.

Herr Schönborn: Das Letztere bestreite ich. Dies ist mein schwerster Fall.

6) Herr Prof. Sauer (Berlin) (als Gast): „Demonstrationen über das Verhalten von Aluminiumbronzen im Munde". Ich möchte mir erlauben, über Aluminiumbronzen zu sprechen, weil ich der Meinung bin, diese Aluminiumbronze könnte vielleicht in vielen Fällen das Silber, welches Sie ja zu Sonden, Kathetern u. s. w. gebrauchen, ersetzen, und zwar sowohl durch seine Billigkeit, als auch, so weit ich es vom Munde aus beurtheilen kann, durch seinen Widerstand gegen die Einflüsse im Munde. So weit ich als Zahnarzt die Silberlegirungen kenne, verhalten sie sich im Munde der Art, dass sich essigsaures Kupfer daran bildet. Feinsilber können wir im Munde gar nicht gut verwenden, wenigstens nicht auf längere Zeit, trotzdem es sich sehr schön prägt, weil es sich nach Verlauf von einem Jahre der Art zersetzt hat, dass es vollständig durchlöchert ist. Diese Aluminiumsachen, welche ich für den Mund habe herstellen lassen, zeichnen sich insofern vor einer ganzen Reihe von Metallen, auch gegenüber dem Gold, im Munde aus, in Bezug auf die Zugkraft als Draht z. B., ähnlich wie Stahldraht, in Bezug auf die Elasticität ist die Aluminiumbronze ähnlich dem blauharten Stahl. Sie lässt sich sehr

schön und leicht stanzen und pressen. Sie würden bei einem künstlichen Kehlkopf sehr gut eine kleine Feder von Aluminiumbronze einlegen können, ohne dass Sie fürchten müssten, dass sie sich zersetzen würde. Die Löthung der Aluminiumbronze kann man mit 14karäthigem Gold herstellen, auch mit Goldloth ohne Zinn, während bei Silber immer ein zinnhaltiges Loth zur Verwendung kommt, und ich habe bei Löthversuchen festgestellt, dass die Aluminiumbronze einen höheren Schmelzpunkt hat, wie Feingold. Man kann also, wenn man ausglühen will, dies ohne Gefahr thun. Was endlich den Preis anlangt, so ist Aluminiumbronze um etwa $^1/_5$ specifisch leichter, als Silber, und hat in Blechform einen Werth von 25 Pfg. für 10 Grm., während 12löthiges Silber von demselben Gewicht und Blechform 1,50 Mark gilt. Die Versuche, welche ich im Munde mit Wägungen angestellt habe, bei Stücken, welche längere Zeit getragen worden waren, waren deswegen nicht recht genügend, weil die Patienten mit der Bürste die Stücke in dem einen Falle mehr, in dem anderen weniger abnutzen. Jedoch hatte ich in einem Falle bei einem Kieferbruch, welcher in der Charité behandelt wurde, Gelegenheit, einen Verband anzulegen und vor- und nachher Wägungen anzustellen, ohne dass dieser Verband von dem Patienten durch Bürsten gelitten hatte. Ich habe in diesem Falle gleichzeitig einen galvanischen Strom im Munde benutzt, um zu sehen, ob sich dieser Verband etwa zersetzen würde. Ich habe diesen Verband, wie sonst auch die Stahlverbände, die ich gemacht habe, mit Eisendraht befestigt. Das reine Aluminium giebt in Verbindung mit anderen Metallen nämlich einen galvanischen Strom bei Gegenwart einer Säure oder eines Alkalis. Ich habe vor Jahren bei meinen Arbeiten über Aluminium, mit Zugrundelegung dieser Thatsache, gefunden, dass sich das Aluminium, in Verbindung mit z. B. Zink, im Munde der Art verhält, dass es das Zink zersetzt, und mit Gold, Platina oder Eisen wird das Aluminium zersetzt. Bei dieser Bronze habe ich also bei dem Verband für den Kieferbruch gefunden, dass der Verband, sobald es sich um Goldaluminium handelt, sich durchaus ebenso im Gewicht verhielt, wie vorher. Ein anderer Theil — der Verband bestand aus 3 Theilen — der aus reiner Aluminiumbronze bestand, einer Legirung von 900 Kupfer und 100 Aluminium, hatte kaum $^3/_{1000}$ Grm. in der Zeit von 31 Tagen verloren. Dieser Verlust kann ganz gut darauf zurückgeführt werden, dass der Verband beim Anfassen und Biegen mit der scharfen Zange ein wenig gelitten hatte, als ich ihn einsetzte. Ich möchte Ihnen hier diese Stücke zeigen. Es handelt sich da um Stücke, die im Munde getragen sind. Sie haben sich, wie Sie sich überzeugen können, ausgezeichnet gehalten, namentlich ist keine grünliche Zersetzung zu sehen, sondern eher eine Art Patina, wie man sie beim Tragen von Platten aus 14—16karäthigem Golde im Munde auch sieht. Ich kann Ihnen vielleicht nachher noch einen Patienten zeigen, welcher einen solchen Verband bei Bruch im Oberkiefer trägt [1]).

[1]) Dieser Verband wurde auch vor dem Anlegen gewogen und nach dem Abnehmen, nach dem Schluss des Chirurgen-Congresses. Der Verband wog beim Anlegen am 16. März d. J. 16,027 Grm., nach dem Abnehmen am 14. April hatte er ein Gewicht von 16,019 Grm.; der Gewichtsverlust im Munde betrug

7) Herr Küster (Berlin): „Bemerkungen zur Exarticulatio genu mit Demonstration". M. H.! Auf der Naturforscherversammlung in Magdeburg stellte Herr Hagedorn 3 Fälle von Kniegelenksexarticulation vor, und wurde dabei die Frage aufgeworfen, wie sich in Fällen, wo die Exarticulation bei Kindern gemacht wird, das Wachsthum der Knochen verhält. Darüber lagen bis jetzt Beobachtungen nicht vor, besonders auch nicht darüber, wie sich die Gelenkfläche während eines längeren Zeitraumes verhält. Ich erlaube mir deshalb, Ihnen ein 11jähriges Kind vorzustellen, bei welchem ich vor nunmehr fast 3 Jahren die Exarticulation im Knie wegen eines immer recidivirenden periostalen Sarkoms der Tibia, das endlich zur Spontanfractur führte, gemacht habe. Ich habe kürzlich Messungen des Knochens vorgenommen und finde in der Länge zwischen beiden Femora keinen Unterschied. Wohl aber ist ein Unterschied in der Dicke vorhanden, selbstverständlich zunächst veranlasst durch die Atrophie der das Kniegelenk bewegenden Muskeln. Dann ist aber auch der Querschnitt im Bereich der Condylen des Oberschenkels auf der exarticulirten Seite entschieden erheblich geringer, als auf der anderen Seite. Der Unterschied beträgt ca. 1 Ctm. Im Grossen und Ganzen ist aber das Resultat derart, dass ich nicht glaube, dass eine andere Methode, wie etwa die Amputation nach Gritti, hiermit concurriren kann, aber wohl gemerkt, nur bei Kindern. Ich habe die Exarticulation vielleicht in 7 Fällen gemacht, auch bei älteren Leuten, und muss davon abrathen, sie im späteren Alter vorzunehmen, insbesondere bei Leuten, die etwa an Altersgangrän leiden, weil bei diesen der Lappen häufig zum Theil oder ganz abstirbt.

Vielleicht darf ich dabei auch den Stelzfuss präsentiren, welchen die Kleine trägt. Es ist eine Form, die ich vor einigen Jahren im Centralblatt für Chirurgie beschrieben habe. Der Stelzfuss ist leicht und dick, und zwar deshalb, weil diese Stelze aus Bambusrohr besteht, welches man beliebig dick nehmen kann, ohne dass dadurch die Schwere wesentlich zunimmt. Hier unten ist eine Art von Schuh, der in der Regel ein Polster enthält, so dass da durch der Gang ein sehr angenehmer wird. Es hat einige Schwierigkeiten gemacht, genügend dickes Bambusrohr in Berlin zu beschaffen. Das ist mir jetzt seit einigen Jahren gelungen, und der Instrumentenmacher Geffers hierselbst macht diese Stelzen zu meiner Zufriedenheit.

Discussion:

Herr von Volkmann: Also es ist, wie ich höre, constatirt, dass sie auf dem Stumpf auftritt? Das ist doch die Hauptfrage.

Herr von Bergmann: Ich glaube nicht, dass sie auf dem Stumpfe auftritt, da ich an der Narbenfläche keine Schwiele sehe und der prothetische Apparat mit einem Sitzring schliesst, auf den sich das Tuber ischii der Kleinen stützt.

Herr Küster: Nein, ich glaube es auch nicht.

---

also in 29 Tagen, trotz der sehr grossen Platte, nicht mehr als $^{8}/_{1000}$ Grm. Auch in diesem Falle hatte mechanische Abnutzung mit dem Anziehen zweier Schrauben stattgefunden.

Herr Rosenberger (Würzburg): Ich wollte mir nur erlauben zu bemerken, dass ich im vorigen Sommer die Exarticulation im Kniegelenk bei einem Erwachsenen gemacht habe und dass derselbe sehr rasch gelernt hat, sich auf seinen Fuss zu stützen. Der Patient war früher schon wegen Entzündung im Fussgelenke und cariöser Zerstörung der Fusswurzelknochen am Unterschenkel amputirt worden und musste wegen fortschreitender Osteomyelitis der Unterschenkelknochen noch im Kniegelenk exarticulirt werden.

Herr Socin (Basel): M. H.! Der Exarticulationsstumpf, welcher uns eben vorgewiesen wurde, ist in einer Weise geheilt, auf welche ich schon vor Jahren aufmerksam gemacht habe. Ich habe aber Grund anzunehmen, dass meine damalige Mittheilung keine grosse Beachtung gefunden hat. Sie können sich hier leicht überzeugen, dass der Knorpel erhalten geblieben und dass die bedeckenden Weichtheile sich hin und her schieben lassen. Es ist dies — besonders seit Einführung der antiseptischen Wundbehandlung — eine nach Exarticulationen keineswegs seltene Heilungsart, welche für die betreffenden Operirten grosse Vortheile bietet, weil sie einen viel leistungsfähigeren Stumpf liefert als wenn eine unverschiebliche, mit dem Knochen verwachsene und gegen jeden äusseren Druck in der Regel sehr empfindliche Narbe vorhanden ist. Unsere meisten Lehr- und Handbücher geben immer noch an, dass nach Absetzung der Glieder aus den Gelenken der Knorpel mit oder ohne Eiterung dem Schwund anheimfalle und dass hierdurch die Reconvalescenz oft sehr in die Länge gezogen werde. Dass dem nicht immer so ist, können Sie an dem uns vorgestellten Amputirten sehen. Ich besitze aber auch diesbezügliche anatomische Präparate, welche die Sache ausser allem Zweifel setzen und de visu constatiren lassen, dass die überknorpelte Fläche des exarticulirten Gelenkendes nicht nur in völlig integrer Weise erhalten bleiben, sondern auch vermittelst einer neugebildeten förmlichen Gelenkhöhle mit den bedeckenden Weichtheilen articuliren kann. Es gibt immer noch Chirurgen, welche im Falle der Wahl lieber z. B. am Oberschenkel eine transcondyläre Amputation, als eine Exarticulation im Kniegelenk machen. Ich halte dies für unrichtig, denn es leuchtet ohne Weiteres ein, dass ein in der geschilderten Weise geheilter Exarticulationsstumpf im Ganzen viel leistungsfähiger sein wird, als der beste Amputationsstumpf. Letzterer wird niemals als Angriffspunkt für eine directe Stütze dienen können, während ersterer unter Umständen dies sehr wohl kann.

8) Herr Küster: „Ein Fall von Amputatio penis“ (mit Demonstration). Es gehört wohl zu den grossen Seltenheiten, dass die Peniscarcinome in die Hände des Chirurgen gelangen, nachdem sie mehr als den vorderen Theil des Gliedes bis zur Wurzel des Scrotum ergriffen haben. Die Beschwerden, welche das Uebel veranlasst, sind eben zu gross, als dass die Patienten lange sich damit herumtragen sollten, ohne ärztliche Hülfe zu suchen. In Folge dessen ist sehr wenig über die Behandlung von Fällen bekannt, in welchen das Carcinom den ganzen Penis bis zur Pars membranacea ergriffen hatte. In dem Falle, welchen Thiersch hier im Jahre 1875 besprochen hat, handelte es sich um eine Amputation in der Ebene der

Symphyse; nur um die lästige Benässung des Scrotum zu vermeiden, präparirte Thiersch die Harnröhre frei und nähte sie in eine Oeffnung im Damm ein. Er giebt an, dass Patient mit seinem Zustande sehr zufrieden gewesen sei. Ich bin nun in der Lage, Ihnen einen ähnlichen Fall vorzustellen, in welchem der Penis fast bis zur Pars membranacea exstirpirt werden musste, ein Herauspräpariren der Harnröhre aber nicht möglich war, da auch das Corpus cavernosum urethrae schon von der Neubildung ergriffen war.

L. S., 69 J., Conditor, wurde am 19. November 1885 in's Augusta-Hospital aufgenommen. Er litt seit seiner Jugend an Phimose, die ihm aber nie beschwerlich geworden ist. Im August 1885 bemerkte Patient, dass sein Urin blutig gefärbt war, und zwar kehrten diese Blutungen in ziemlich regelmässigen Zwischenräumen wieder. Nennenswerthe Beschwerden, insbesondere Schmerzen fehlten. Im September wurde ihm von einem hiesigen Arzte die Phimose gespalten; seitdem hat sich sein Zustand langsam verschlechtert, da nun Ulcerationen an der Eichel und auch Schmerzen auftraten.

Patient war ein wohlgenährter, fettleibiger Mann mit einem Gänseeigrossen, irreponiblen Nabelbruche. Der ganze Penis bis in die Nähe des Bulbus ist in eine wurstförmige, sehr harte, etwas knollige Geschwulst verwandelt, welche sich aber überall scharf abgrenzt. Die Eichel ist zum grossen Theil zerstört, ein tiefes, kraterförmiges, unreines Geschwür dringt von vorn nach hinten in den Penis ein. Die Leistendrüsen sind beiderseits, aber in mässigem Grade, geschwollen.

Nachdem der Patient über die Verstümmelung, welche ihm bevorstand, belehrt worden und seine Zustimmung ertheilt hatte, wurde die Operation am 20. November 1885 ausgeführt. Die Wurzel des Penis wurde mit einem breiten Ovalärschnitt umgangen, die beiden Schenkel vereinigten sich in der Raphe und setzten sich in den Damm bis 1 cm vor dem Anus fort. Das Herauspräpariren der Geschwulst gelang ohne Schwierigkeit, der ringsum gelockerte Penis wurde 1 cm hinter der Infiltration, in der Gegend des Bulbus, quer durchschnitten. Die Schnittfläche des Bulbus, welche ziemlich stark blutete, wurde durch einige Catgutnähte so verschlossen, dass die Fascia penis eine Decke bildete, natürlich mit Freilassung der Harnröhre. Dann wurde die Urethra in die Dammwunde eingenäht und endlich die beiden Scrotalhälften mit einander vereinigt. In die Harnröhre wurde ein Katheter gebracht und ringsum mit Jodoformmull tamponnirt. Zum Schluss wurden noch die Leistendrüse beiderseits in typischer Weise exstirpirt und auch diese Wunden durch die Naht geschlossen. Die Heilung der Scrotalwunde erfolgte ohne Zwischenfall prima intentione; nur die Leistenwunden zögerten etwas mit der Heilung, da schmale Ränder der Haut abstarben; auch trat eine geringe und vorübergehende Jodoformintoxication ein, obwohl nur wenig Jodoform verwendet worden war.

Das Endresultat ist sehr befriedigend. Patient zeigt am Damm eine trichterförmige Vertiefung, welche in die Harnröhre führt. Aus dieser entleert er den Urin stehend im Strahl, indem er das Scrotum in die Höhe hebt. Als einzigen Uebelstand führt er an, dass er, wenn er in Gegenwart anderer

Menschen urinire, er sich leicht benässe, da er sich scheue, diejenigen Manipulationen vorzunehmen, welche er sonst anzuwenden gewohnt sei.

Die Untersuchung des amputirten Penis ergab, dass von der zerstörten Glans ein buchtiger Fistelgang durch die Geschwulst hindurch nach der Urethra dicht vor dem Bulbus führte; ein Herauspräpariren der Harnröhre war auch an dem amputirten Penis nicht möglich, da sie überall mit der Neubildung verwachsen war.

Mikroskopisch erwies sich die Neubildung als typischer Hornkrebs mit zahlreichen Hornkugeln; auch einzelne Lymphdrüsen zeigten sich bereits ergriffen.

Discussion:

Herr von Volkmann: M. H.! Ich habe das Verfahren auch ein Paar Male angewandt und bin sehr zufrieden damit. Wenn man den Kranken einen kurzen Stumpf erhalten kann, sind sie ja gewiss damit sehr zufrieden. Ich wollte Ihnen hier nur ein kleines Mittel empfehlen für alle Fälle, wo zwar ein kleiner Stumpf vorhanden ist, die Kranken sich aber doch immer nass machen. Man giebt den Kranken dann ein kleines Milchglasspeculum; das führen sie bei sich, halten sich, wenn sie ein Bedürfniss haben, das Milchglasspeculum vor, es leicht gegen den Mons Veneris andrückend, entleeren den Urin, spülen es ab, stecken es in die Tasche und haben es sehr bequem. Sie führen den fehlenden Penis in der Tasche.

9) Herr Loebker (Greifswald): „Demonstration einiger Präparate von habitueller Schulterluxation". [1])

10) Herr Landerer (Leipzig): „Die Behandlung der Skoliose mit Massage." M. H.! Was ich Ihnen über Skoliose zu sagen habe, ist nur ein kleiner Beitrag zur Therapie der Skoliose, und ich werde auf die Theorie über die Entstehung des Leidens nur so weit eingehen, als es zum Verständniss Dessen, was ich zur Therapie sagen will, absolut nöthig ist. Ich muss dabei auf die Entwickelung der normalen Verhältnisse der Wirbelsäule ein gehen, werde Ihre Geduld aber nur wenige Minuten in Anspruch nehmen. Wie Sie wissen, ist die Wirbelsäule beim Kinde ein gerader Stab, der vertical auf dem Becken steht. Wenn das Kind aufgesetzt wird, wenn es in aufrechte Haltung gebracht wird, so entwickelt sich daraus jene bekannte Veränderung der Haltung der Wirbelsäule, die Krümmung in der Medianebene, In welcher Weise das geschieht, möchte ich Ihnen an ein Paar Skizzen zeigen. Wie gesagt, ist die Wirbelsäule des Neugeborenen ein gerader Stab, auf dem der Kopf oben steht. Wenn das Kind gesetzt wird, so wird dieser gerade Stab, weil die Schwerlinie noch vor der Wirbelsäule herabläuft, in die stehende bekannte Totalkyphose nach hinten übergeführt. Aus dieser Totalkyphose entwickelt sich nun die serpentine Haltung in der Weise, dass die Brustwirbelsäule in ihrer alten Stellung verharrt, während die Halswirbelsäule und die Lendenwirbelsäule nach vorn convex werden, durch das Zu-

[1]) S. Grössere Vorträge und Abhandlungen No. XX.

sammenwirken der Schwere und der Muskulatur. Verfolgen wir zunächst diese Haltungsveränderung an der Halswirbelsäule. Hier ist an der Hinterseite eine massige Musculatur angebracht, welche die Wirbelsäule nach hinten krümmt. Ausserdem erfolgt am unteren Theile der Halswirbelsäule durch die Schwere ein Zug nach abwärts. An den mittleren und unteren Halswirbeln setzen sich die Mm. scaleni an, welche die beiden obersten Rippen tragen und an diesen hängt das ganze Gewicht der Thoraxeingeweide, welches somit in letzter Linie von dem unteren Theile der Halswirbelsäule getragen wird. Ich habe das schon vor Jahren in einer mit Prof. Braune in Leipzig ausgeführten Arbeit „Ueber die Mechanik des Thorax" nachgewiesen. Durch diese Momente entstehen die bekannten Veränderungen in der Halswirbelsäule. In der Lendenwirbelsäule verhält sich die Sache ähnlich. Auch hier haben wir eine massige Muskulatur an der Hinterfläche, welche die Wirbelsäule in die nach vorn convexe Haltung zu drängen strebt, und auch hier haben wir eine Muskulatur an der Vorderfläche, die, unterstützt durch die Schwere, nach unten zieht. Es sind dies namentlich die Mm. psoae. Dann setzen sich die Mesenterien an in der Gegend des 1., 2, 3. Lendenwirbels, und so werden die Baucheingeweide auch bis zu einem gewissen Grade von der Lendenwirbelsäule getragen. Durch diese Einflüsse würde sich also die normale Lendenlordose entwickeln. In der Brustwirbelsäule ist wenig Muskulatur an der Rückenfläche, und es ist auch fast gar nichts, was an der Vorderfläche zieht und die Brustwirbelsäule aus ihrer normalen kyphotischen Haltung herauszudrängen bestrebt ist. Sie kann in ihrer alten Gestalt bleiben.

Was ich Ihnen hiermit sagen möchte, ist nur das Eine, dass zur Entwickelung der normalen Haltung der Wirbelsäule die Schwere und die Muskulatur zusammenwirken, zunächst für die sagittale Krümmung.

Bei der Krümmung in seitlicher Richtung ist die Frage eine andere. Ob es eine physiologische Skoliose giebt, ist ja noch nicht entschieden, auch für unseren Zweck vollständig gleichgiltig. Die Fragestellung muss hier eine andere sein. Man muss fragen, wie kommt es eigentlich, dass die Wirbelsäule nicht nach der Seite ausweicht, wo doch Gelegenheit dazu im überreichen Maasse vorhanden ist, um so mehr, da sie nach verschiedenen Richtungen hin und in verschiedenem Maasse belastet ist, auf dem oberen Theile der Wirbelsäule der ganze schwere Rumpf ansitzt. Dass die Wirbelsäule unter so schwierigen Bedingungen gerade bleibt, ist um so schwerer zu verstehen, da sie nicht ein gerader solider Stab ist, sondern aus einer grossen Anzahl einzelner, beweglich mit einander verbundener Stücke besteht. Es kann sich hier um nichts Anderes handeln, als um eine Wirkung der Muskulatur; diese hält die Wirbelsäule, wie die Haltetaue einen Mastbaum, gerade. Und man kann die Rückenmuskulatur auffassen als eine Anzahl von Strängen, welche die frei auf dem Becken balancirende Wirbelsäule gerade halten und ihrer seitlichen Abweichung entgegenwirken. Auch hier kommt also die Muskulatur für die normale Haltung der Wirbelsäule ganz wesentlich mit in Betracht. Wir können dieses Beispiel eines durch verschiedene Haltetaue gerade ge-

haltenen Mastbaumes für pathologische Verhältnisse gleich beibehalten. Wenn sich dieser freistehende gerade Stab nach irgend einer Richtung auskrümmt, so können wir annehmen, dass das betreffende Haltetau, der betreffende, d. h. der der sich bildenden Convexität entgegengesetzte Muskel schlaff geworden ist.

Dass die Rückenmuskulatur skoliotischer Kinder eine sehr schlaffe ist, — ich glaube, mit dieser Ansicht werden Sie übereinstimmen. Bei Beginn der Skoliose ist die Wirbelsäule enorm flexibel. Legt man einem solchen Kinde die Hand mit leichtem Druck auf den Kopf, so kann man sie nach der einen oder anderen Richtung beliebig skoliotisch ausbiegen. Dies ist ein Beweis, dass sie nicht durch die Muskulatur festgestellt ist. Dann ist der Rücken Skoliotischer meist sehr flach, ein Zeichen, dass die Muskulatur zu schwach ist, um den geraden Stab in die serpentine Krümmung überzuführen (s. oben), dass schliesslich bei der Skoliose auch bei der Autopsie Atrophie der Rückenmuskeln gefunden worden ist, Verfettungen in verschiedenen Graden, will ich nur nebenbei erwähnen. Ich sagte mir also, bei der Skoliose ist eine Schwäche der Rückenmuskulatur — nicht etwa Contractur u. dgl. — vorhanden, und ich beschloss, durch die Therapie die Probe auf die Richtigkeit dieser Ansicht zu machen.

Bekanntlich ist die Behandlung der Rückenmuskulatur bei Skoliose in Gestalt der gymnastischen Uebungen schon lange geübt. Ebenso bekannt dürfte Ihnen sein, dass man die Muskulatur viel energischer beeinflussen, dass man viel mehr erreichen. sie viel rascher kräftigen kann durch örtliche Massage. So habe ich dies auch bei der Rückenmuskulatur versucht und habe skoliotische Kinder — etwa in der Anzahl von 20 — im Laufe der letzten Jahre mit Massage der Rückenmuskulatur behandelt. Die Resultate sind recht günstig. Ich habe eine Anzahl dieser Kinder der medicinischen Gesellschaft zu Leipzig in verschiedenen Stadien der Behandlung zu verschiedenen Malen vorgeführt und werde mir auch nachher erlauben, Ihnen ein Kind vorzustellen, von welchem dieser Gips-Abguss zu Anfang der Behandlung entnommen ist. Sie mögen denselben mit dem jetzigen Zustande vergleichen.

Die Hauptaufgabe besteht darin, die Rückenmuskulatur durch directes Massiren, hauptsächlich Klopfen, zu kräftigen, wie ich es Ihnen hier zeige. Daran schliessen sich an Manipulationen, welche vielleicht zu dem alten, vielfach geübten Redressement gehören. Sie bestehen darin, dass man versucht, durch Niederdrücken, durch Herausheben, Drehbewegungen u. s. w. die betreffenden Theile des Brustkorbs und der Wirbelsäule in ihre normale Form zurückzuführen.

Sie gestatten mir vielleicht noch ein Paar Worte über die Corsetbehandlung. Ich muss gestehen, dass ich mit Corsets nicht besonders günstige Resultate erzielt habe. Für den Augenblick wird wohl die Form sehr schön dadurch verbessert, aber die Rückenmuskulatur atrophirt gewissermassen in dem Corset; und wenn man die Kinder nachher aus dem Corset herausnimmt, geht der grösste Theil des Erfolgs wieder verloren, häufig ist die Skoliose viel

schlimmer als zuvor. Für sehr vorgeschrittene Fälle leugne ich den Nutzen der Corsets keineswegs, um Verschlimmerung zu verhüten.

Sie werden mich vielleicht noch fragen, für welche Fälle von Skoliose diese Massage-Behandlung sich eignet? Natürlich sind es die Fälle ersten Grades, bei denen man ganz besonders rasche Erfolge erzielt, wo man in der That im Laufe von 2 Monaten dauernde Heilungen erreichen kann. Dann sind es aber auch Fälle zweiten Grades, bei welchen sich sehr schöne Besserungen erzielen lassen, und ich habe in der letzteren Zeit eine ziemlich bedeutende Anzahl von Fällen von Skoliose zweiten Grades behandelt, wo mich in keinem einzigen Falle die Behandlung im Stich gelassen hat. Denjenigen Herren, die sich dafür interessiren, will ich das Verfahren nachher zeigen.

Dieses Kind (Krankenvorstellung) ist etwa 40 Mal im Verlauf von 9 Wochen massirt. Sie sehen, dass noch Skoliose vorhanden ist, aber zunächst ist der Stand der Schultern ein durchaus gleicher geworden, und auch die Thoraxdeformität hat sich wesentlich gebessert. Wenn ich das Kind massirte, würden Sie sofort den wesentlichen Unterschied bemerken, zwischen dem Zustande vor und nach der Massage. Das Kind ist nicht jeden Tag massirt, sondern durchschnittlich die Woche nur 5 Mal.

Ich habe selbst Anfangs nicht an die Resultate dieser Behandlung glauben wollen, es hat sich jedoch in jedem einzelnen Falle bestätigt und in keinem Falle ist eine — natürlich bald grössere, bald geringere — Besserung zu verkennen gewesen. (Folgt Demonstration der Massage.) Sie sehen, wie sich die Rückenmuskulatur sofort spannt und wie dieselbe sofort auf jeden einzelnen Schlag mit einer Contraction antwortet. Nach dem Klopfen und Streichen kommen die Redressementbewegungen, die früher z. B. von Eulenburg in ähnlicher Weise gemacht wurden. Die Methode ist allerdings für den Chirurgen, der sie ausübt, nicht gerade bequem.

Discussion:

Herr von Volkmann: M. H.! Das ist gewiss ausserordentlich wichtig, aber ich muss doch constatiren, dass diese Methode wohl schon seit längerer Zeit sehr allgemein im Gebrauch ist. Bei mir werden die Kranken nicht anders behandelt. Das war ja früher bei der Anwendung besonders der Gypscorsets, aber auch der Filzcorsets, ein grosser Fehler, dass man sie Anfangs Tag und Nacht liegen liess. Natürlich wurde da der Rücken ausserordentlich atrophisch, gerade so wie ein Bein atrophisch wird, wenn es lange unbeweglich in einem Gypsverbande steckt. Die Rücken wurden recht hübsch gerade, die Widerstände wurden viel geringer, zumal auch mit der Zeit die Knochen lipomasisch wurden, aber wenn man die Corsets nachher wegliess, fiel die Wirbelsäule um so rascher wieder zusammen. Die Recidive kamen sehr rasch, ganz abgesehen davon, dass eine ziemlich erhebliche Anzahl von jungen Mädchen bei dieser Behandlung in Folge der Behinderung der Athmung schwer chlorotisch wurde. Das Verfahren, welches also wohl jetzt allgemein angewandt wird — ich habe meist 12, oft auch 20 junge Mädchen gleichzeitig in der Klinik, die so behandelt werden — besteht darin, dass man zunächst unter allen Umständen das Corset Nachts weglässt, mag es nun von Filz sein oder von Gyps, wie es jetzt bei der so unendlich verbesserten

Technik gewöhnlich der Fall ist. Dann werden die betreffenden jungen Mädchen früh Morgens gebadet, gedoucht, massirt, müssen spazieren gehen, wo möglich etwas Berge steigen; es werden mit ihnen die nöthigen Bewegungen ausgeführt, ungefähr nach dem Typus, wie es Sayre angegeben hat; es wird eventuell geturnt und erst gegen 10 oder 11 Uhr Morgens wird wieder das Corset angelegt. Das ist bei mir die typische Bahandlung. Ich höre eben, dass z. B. mein Freund König es ähnlich macht. Natürlich führen wir die Massregel nicht selbst aus; ich habe einen sehr guten Wärter, der grosse Uebung und Erfahrung hat, und dies viel besser macht, als ich es machen würde.

Herr Landerer: Ich mache auch keineswegs die Massage immer ganz selbst, aber ich sehe doch immer zu, während ich sie ausüben lasse, weil ich glaube, dass es wichtig ist, alle die Muskeln, die mit der Haltung der Wirbelsäule in Beziehung stehen, einzeln, energisch und in verschiedenen Fällen verschieden zu bearbeiten. Man erreicht viel mehr, wenn man ganz genau auf die anatomischen Verhältnisse in jedem Falle eingeht, und das wird ein Masseur, der vielleicht irgend eine beliebige Vergangenheit und zweifelhafte Vorbildung hat, nie in der Weise machen können, wie Jemand, der eine genügende anatomische und physiologische Schulung genossen hat. Es ist bei der Massage vielleicht noch mehr als bei einem anderen chirurgischen Eingriff ein grosser Unterschied zwischen Dem, was der Eine thut, und Dem, wie es der Andere macht. Der Eine erzielt gute Resultate, der Andere schlechte, weil Massiren und Massiren Zweierlei ist.

Herr von Volkmann: Lieber Herr College, das ist Ihre Ueberzeugung, so lange Sie nicht viel zu thun haben. Später werden Sie darüber anders denken.

Herr Landerer: Ich glaube, wir können es abwarten.

Herr Thiersch (Leipzig): Das ist doch wohl ein grosser Unterschied. Die Halle'sche Behandlung ist wesentlich Corset-Behandlung und Sie (zu Herrn Landerer), wenn ich recht verstanden, legen kein Corset an.

Herr Landerer: In Leipzig giebt es Specialisten für Skoliose, mit denen man wohl rechnen kann, und ich habe Kinder, die von diesen in der bisherigen Weise erfolglos behandelt waren, mit meiner Methode wesentlich gebessert. Kinder, die ohne Corset oder Stützapparat nicht mehr eine halbe Stunde existiren konnten, vermochten sich nach einigen Massagen ohne Stütze schmerzfrei den ganzen Tag aufrecht zu halten. Es ist ein grosser Unterschied für die Entwickelung und Gesundheit der Kinder, ob man sie in ein Corset einschnürt oder frei, ohne jede Stütze, umhergehen und sich bewegen lässt.

Herr König (Göttingen): Ich möchte zunächst constatiren, dass diese Methode des Massirens, wie sie uns Herr Landerer eben gezeigt hat, wenigstens gegenüber meiner Methode einen Fortschritt bedeutet, und in der Folge werde ich diese Methode versuchen, resp. versuchen lassen. Aber Das möchte ich doch auch vorläufig constatiren, dass ich nicht gewillt bin, auch wenn ich massire und wenn ich alles Das thue, was Herr von Volkmann uns eben

auseinander gesetzt hat und was so ziemlich mit Dem, was auf meiner Klinik geschieht, harmonirt, auf die Corsetbehandlung zu verzichten. Das Corset beschränke ich wesentlich bei wachsenden Individuen auf die Schulzeit. In der Zeit, in der ich doch in der That den Rückenmuskeln nicht zumuthen kann, dass sie die Last des Rumpfes tragen, gebe ich den Kranken eine Stütze mehr. Darüber habe ich bereits hinreichende Erfahrungen, welche beweisen, dass, wenn ich das Corset ganz weglasse und sonst die Behandlung ähnlich treibe, wie sie Herr Landerer uns hier geschildert hat, dass es dann schlechter geht, als wenn ich das Corset mit den hier eben geschilderten Beschränkungen tragen lasse. Also ich bleibe fernerhin, vorläufig wenigstens, bei'm Corset, und übe meine Methode, ähnlich der des Herrn Landerer, noch nebenbei.

Herr von Volkmann: Ich wollte noch einmal hervorheben, dass das Corset bei uns immer erst gegen 11 Uhr angelegt wird, nachdem es die ganze Nacht über weggelassen war. Die jungen Mädchen kommen dann in die Klinik und werden, ehe das Corset wieder angelegt wird, in der geschilderten Weise behandelt.

Herr Kölliker (Leipzig): M. H.! Ich glaube doch, dass die Methode, nach welcher Herr Landerer massirt, sich wesentlich unterscheidet einmal von der gewöhnlichen Weise der Massage überhaupt, dann aber auch von der Art und Weise, wie bisher die Massage bei Skoliose geübt wird. Meiner Meinung nach beruht der Hauptvortheil der Methode in dem energischen Tapotement der Rückenmuskeln, und es ist auch dieses Klopfen der Muskulatur, das am auffälligsten die Skoliose redressirt. Ich habe z. B. auf Empfehlung des Collegen Landerer hier unter anderen einen jungen Menschen mit dreifacher Skoliose zweiten Grades — also mit Halskrümmung, Rückenkrümmung und Lendenkrümmung — mehrere Wochen lang zwei Mal täglich einige Minuten lang massirt und muss gestehen, dass in 3 Wochen der Erfolg in diesem Falle ein so eclatanter war, wie er mir bei den bisherigen Behandlungsmethoden der Skoliose nicht vorgekommen ist.

Was meine Ansicht in Bezug auf gleichzeitige Corsetbehandlung anlangt, so möchte ich sagen, dass bei Skoliosen ersten Grades, also bei solchen, die sich in Suspension und bei Vorbeughaltung des Kranken vollständig ausgleichen lassen, die Massagebehandlung durchaus ausreicht. Dagegen erscheint es mir doch recht zweckmässig, wenn man bei Skoliosen zweiten Grades neben der Massage, Heilgymnastik etc., auch noch ein Corset tragen lässt. Als solches benutze ich das amovible Gypscorset nach Sayre und Phelps.

Herr von Volkmann: M. H.! Ich muss bemerken, dass ich gerade über das Massiren mit Klopfen, wie es hier vorgenommen wurde, keine Erfahrungen habe, also nicht weiss, ob das nicht etwa vorzuziehen ist.

Herr Landerer: Was die Wirkung des Massirens, namentlich des Klopfens auf die Muskeln betrifft, so habe ich damit bei atrophischen Zuständen der Muskulatur Besserungen erzielt, z. B. an der Hand, wo die Atrophie durch genaue elektrische Untersuchung sicher constatirt war. Man

kann durch Massage der Muskeln einen äusserst energischen Einfluss auf dieselben ausüben, wie ihn die Elektrotherapie in diesem Maasse nicht erzielt. Es ist mir ein ähnliches Misstrauen oder, ich will sagen, eine vorsichtige Begutachtung Dessen, was ich gesagt, auch von Neuro-Specialisten mehrmals begegnet, die auch annahmen, dass man nicht im Stande wäre, degenerirte Muskeln wieder in der Weise zu kräftigen, wie es mir gelungen ist. Aber der Erfolg hat auch hier nicht in allen, aber doch in einer Anzahl eclatanter Fälle zu meinen Gunsten gesprochen. Ich glaube, wir können ruhig die Klärung der Ansichten abwarten.

Herr von Volkmann: Ich glaube, Herr College, dass Sie ganz unrecht haben, wenn Sie meinen, dass Sie hier eine ungerechte Beurtheilung erfahren haben. Im Gegentheil! Die Differenzen beziehen sich auf die Ansicht, ob bei den schweren Formen der Skoliose die Corsets von Gyps oder Filz, wie wir sie jetzt machen, nützlich sind oder nicht. Zur Entscheidung dieser Frage gehören viel grössere und länger fortgesetzte Erfahrungen, als Sie sie besitzen können, da Sie Ihre Behandlungsweise erst seit sehr kurzer Zeit und in einer sehr kleinen Anzahl von Fällen angewandt haben. Ausserdem handelt es sich darum, zu bestimmen, welcher Modus der Massage vorzuziehen ist. Im Uebrigen haben Sie eine sehr allgemeine Zustimmung gefunden.

Herr Schönborn (Königsberg): Noch eine Frage: Wenn ich Sie (zu Herrn Landerer) recht verstanden habe, so massiren Sie besonders die Musculatur auf der concaven Seite. Ich würde doch glauben, dass die auf der convexen Seite in erster Linie in Frage kommt.

Herr Landerer: Ich massire auf beiden Seiten, auf der concaven, wo nach meiner Ansicht die Musculatur die schwächere ist, stärker. Dass die concave Seite besonders zu berücksichtigen ist, wurde mir durch einen Fall noch ganz besonders erwiesen, der mir erst vor 14 Tagen zugegangen ist. Es handelte sich bei einem Herrn von 45 Jahren um eine acute, d. h. in einigen Monaten entstandene Skoliose im Rückentheile nach rechts. Herr Prof. Strümpell war so freundlich, eine genaue elektrische Untersuchung zu machen, und hat gefunden, dass nur der Erector trunci der linken Seite gänzlich degenerirt war. Es handelte sich also um eine Skoliose und zwar eine typische serpentine Skoliose nach rechts und totale Atrophie nur des Sacrolumbalis resp. Erector trunci der linken Seite. Ein solcher Fall hat meines Erachtens die Beweiskraft eines Experimentes.

Herr Schönborn: Ich will auf die schon viel besprochene Theorie nicht eingehen. Mit den Abbildungen, die Sie vorhin gezeigt haben, stimmt das aber nicht.

Herr Landerer: O ja!

Herr von Volkmann: Und dann warne ich Sie, Herr College, davor: Fallen Sie nicht wieder zu tief in die ausschliesslich myogene Theorie, die schon so oft dagewesen und jedes Mal wieder zurückgewiesen worden ist, hinein. Die mechanischen Factoren, welche zur Skoliose führen, sind viel complicirter!

Herr Landerer: Ich wollte nur das eine noch bemerken, dass ich manche genaueren Erörterungen zu meinem Vortrage vorbereitet hatte, dass ich aber im Interesse der Tagesordnung darauf verzichtet habe und deshalb vielleicht nicht so verständlich gewesen bin, wie ich wünschte.[1])

---

b) Nachmittags-Sitzung in der Aula der Königl. Universität.

Eröffnung der Sitzung um 1 Uhr 5 Min.

Vorsitzender: Meine Herren! Wir haben neulich auf den Antrag des Herrn König hin beschlossen, den § 5 der Statuten etwas zu verändern, in der Weise, dass von nun ab über den ersten Vorsitzenden jedes Mal express durch Stimmzettel abgestimmt werden soll. Diese Abänderung müssen wir also in unser Statut aufnehmen, und zweitens war Ihnen der Vorschlag gemacht und allgemein acceptirt worden, Herrn Gurlt zum ständigen ersten Schriftführer und Herrn Küster zum ständigen Cassirer zu ernennen. Der § 5 würde also jetzt folgende Fassung bekommen:

§ 5. Der Ausschuss der Gesellschaft besteht aus:
einem Vorsitzenden,
einem stellvertretenden Vorsitzenden,
zwei Schriftführern,
einem Cassenführer,
vier anderen Mitgliedern.

Die fünf zuerst genannten Personen bilden das Bureau des Congresses.

Ständige Mitglieder des Bureaus sind:
Der erste Schriftführer und der Cassenführer.

In der ersten jedesmaligen Sitzung des Congresses werden für die Dauer des nächsten Jahres gewählt:

a. Der Vorsitzende mittelst Zettelwahl durch einfache Stimmenmehrheit.
b. Der stellvertretende Vorsitzende, der zweite Schriftführer, die vier anderen Mitglieder durch einfache Stimmenmehrheit.

M. H.! Sie haben sich nun zu erklären, ob Sie den Paragraphen in dieser Fassung annehmen wollen. Es ist eine Majorität von zwei Dritteln nöthig, um eine Statutenänderung, wie sie hier vorliegt, zu erlauben. Ich bitte also alle Diejenigen, die gegen die neue Fassung des Paragraphen sind, den Arm zu erheben. — Die Abänderung ist einstimmig angenommen. Dann sind

---

[1]) Eine genaue Darlegung der praktischen und theoretischen Details wird in einem der nächsten Hefte der Deutschen Zeitschrift für Chirurgie, sowie in einer gemeinsam mit Herrn Prof. Wilh. Braune in Leipzig vorbereiteten Arbeit über die Anatomie der Rückenmuskeln veröffentlicht werden.

noch 15 neue Mitglieder aufgenommen worden, nämlich die Herren: 1) Dr. Oberlaender, Polizeiarzt in Dresden, 2) Dr. Meinert in Dresden, 3) Dr. Karewsky in Berlin, 4) Stabsarzt Dr. Kochs in Berlin, 5) Dr. Schlange in Berlin, 6) Dr. Schaefer in Breslau, 7) Dr. Oscar Bloch in Kopenhagen, 8) Dr. Paul Menschel in Bautzen, 9) Dr. Struckmann in Kopenhagen, 10) Dr. Ullmann in Wien, 11) Dr. Hansmann in Hamburg, 12) Dr. von Tischendorf in Leipzig, 13) Dr. Kammerer in Berlin, 14) Dr. Rüter in Hamburg, 15) Dr. Carl Koch in Nürnberg. Ich habe die angenehme Pflicht, diese Herren als Mitglieder unserer Gesellschaft willkommen zu heissen.

1) Fortsetzung der Discussion über Blasensteinoperationen.

Herr Sonnenburg (Berlin): M. H.! Diese günstigen Erfolge der Sectio alta, die Herr von Bergmann und Herr Trendelenburg und Andere gehabt haben, und die ja auch aus Wien vorliegen, indem Dittel, dem ein grosses Material zur Verfügung stand, sich in neuerer Zeit sehr günstig über diese Operationsmethode ausgesprochen hat, waren eine Aufforderung, sich des hohen Steinschnittes wieder anzunehmen und die Methode vom Standpunkte der modernen Chirurgie nach allen Richtungen hin zu prüfen.

Ich habe Gelegenheit gehabt, im vergangenen Jahre bei einer ganzen Reihe von Fällen die Sectio alta auszuführen, und habe auch recht günstige Resultate bekommen. Ich will erwähnen, dass gerade bei denjenigen Individuen, bei denen man voraussetzen könnte, dass die Operation vielleicht grosse Schwierigkeiten haben dürfte, wie z. B. bei sehr fettleibigen Individuen, meistens eine recht schnelle Heilung erfolgte, und dass sich hier auch die Naht der Blase in jeder Beziehung sehr gut bewährte. Der Werth der Sectio alta hängt unzweifelhaft mit der Frage der Blasennaht zusammen, die günstigsten Resultate wird man immer da erzielen, wo man die Blasennaht ausführen kann. — Die Bemerkungen, die ich mir heute erlaube, der geehrten Versammlung vorzutragen, betreffen aber einige Fälle, bei denen nach der Sectio alta Fisteln zurückgeblieben sind. Ich habe zwar die Ueberzeugung, dass diese Fälle von Fistelbildung gewiss seltener sein werden, und vielleicht ganz vermieden werden können, wenn wir mit der Technik der Operation noch weiter gekommen sind und besonders auch die Blasennaht vervollkommt haben werden. Immerhin sind diese, nicht sehr häufigen Fälle von Fisteln nach der Sectio alta so wichtig und bieten so manche Eigenthümlichkeit in ihrer Entstehung, dass es sich doch wohl lohnen dürfte, dieselben hier zur Sprache zu bringen.

In allen den Fällen, in denen die Entstehung einer Fistel nach der Sectio alta beobachtet worden ist, zeigte besagte Fistel einen sehr hartnäckigen Character und konnte durch keine Mittel wieder beseitigt werden. In der Zusammenstellung von Kramer sind diese Fälle von Fisteln erwähnt. Ich habe in der Literatur auch weitere Veröffentlichungen als die angeführten nicht vorgefunden. Aber alle diese Fälle sind nicht geheilt worden. Am bekanntesten ist vielleicht der Fall, der von Hofmokl in Wien beobachtet wurde, wo die Fistel 7 Mal wieder aufbrach, und, wie ich von Herrn

Gussenbauer erfuhr, ist bis jetzt noch keine Heilung eingetreten. Der Patient befindet sich augenblicklich wieder in der Behandlung des Herrn Gussenbauer. Die Fistel ist wohl für den Augenblick geheilt, aber es wird sich fragen, ob nicht wieder ein neuer Aufbruch erfolgen wird.

Meine beiden Fälle, in denen Fisteln nach Sectio alta zurückblieben, sind in Kürze folgende: Der erste derartige Fall betraf einen Patienten in den 50er Jahren, der einen sehr grossen Stein hatte und schon seit 7 Jahren an Steinbeschwerden litt. Er hatte eine sehr stark entwickelte Prostata. Hinter derselben fühlte man sofort einen sehr grossen Stein. Der Urin war nicht ammoniakalisch, von normaler Menge und normalem specifischen Gewicht, nur war von Zeit zu Zeit starke Trübung durch Schleim und durch Urate vorhanden. Der Fall war für die Sectio alta, wie es schien, wegen der Grösse des Steins, wegen der stark entwickelten Prostata sehr geeignet. Die Operation wurde von mir im jüdischen Krankenhause im December 1884 ausgeführt. Der Stein konnte leicht aus der Blase entfernt werden. Es fand sich noch ein kleinerer Stein, der auch zu gleicher Zeit mitentfernt wurde, vor. Der Mastdarm war tamponnirt, die Blase war sehr leicht zu eröffnen; grosse Schwierigkeiten hat die Operation nicht geboten. Die Blase wurde dann genäht. Ich habe eine Knopfnaht angelegt und darüber noch eine fortlaufende Naht. In den ersten Tagen hielt die Naht. Dann kam etwas Urin durch und merkwürdiger Weise zeigte sich hier der Durchtritt des Urins auch in den späteren Tagen weiter. Es trat nicht ein baldiger Verschluss ein, wie ich das in anderen Fällen gesehen hatte. Denn es ereignet sich häufig, dass in den ersten Tagen immer etwas Urin durchkommt, wenn man die Blasennaht angelegt hat, aber in den nächsten Tagen hört diese Erscheinung auf und ein Austritt von Urin findet ferner nicht statt. Bei diesem Patienten also bildete sich, ohne dass irgend eine Ursache nachzuweisen war, eine Fistel aus und diese Fistel brach immer von Zeit zu Zeit wieder auf, wenn sie auch eine Zeit lang scheinbar verschlossen war. Der Patient war wegen dieser Fistel des Oefteren in meiner Behandlung. Durch Bettlage, häufiges Catheterisiren, Erweiterung der Fistel und Cauterisation derselben heilte dieselbe meist wieder zu, brach aber nach wenigen Wochen wieder auf. Bald änderte sich nun die Beschaffenheit des Urins. Er wurde ammoniakalisch und der Patient blieb dadurch dauernd wieder in Beobachtung. Obige Versuche die Fistel zu heilen, wurden wiederholt, aber alle diese Versuche waren nur von sehr geringem Erfolg gekrönt. Es gelang nicht, einen dauernden Verschluss der Fistel herbeizuführen. Als im Januar d. J. der Patient wieder wegen eines neuen Aufbruchs der Fistel in das jüdische Krankenhaus aufgenommen wurde, machte Herr Dr. Israel die Urethrotomia externa zum Zweck der permanenten Drainage der Blase. Bei der Gelegenheit wurden zwei Steine von Pflaumensteingrösse in der Blase vorgefunden, und in einem dieser Steine — es waren Phosphate — zeigte sich eine Seidenligatur. Ich erlaube mir, die Steine hier herumzugeben. Ich hatte damals die Blase mit Seide genäht und aller Wahrscheinlichkeit nach ist durch die Oeffnung, welche in der Blase entstanden ist, eine der Ligaturen, nachdem sie locker geworden war, in die Blase hineingefallen und hat zunächst zur Incrustation und dann zur Steinbildung Ver-

anlassung gegeben. Da bei der Naht die Schleimhaut nicht mitgefasst worden war, so ist diese Erklärung der Art und Weise, wie die Seidenligatur in die Blase gelangte, die richtigere. Der Patient, der schon in den letzten Monaten sehr heruntergekommen war, starb kurze Zeit, nachdem die Urethrotomia externa an ihm gemacht worden war. Ich hatte die Absicht, Ihnen das Präparat der Blase zu demonstriren, aber hier in der Aula ist dies nicht gut möglich und ich muss mich darauf beschränken, Ihnen das Wesentliche mitzutheilen. Es zeigte sich, dass die Blase mit der Bauchwand und der Narbe etwa in einer Ausdehnung von $1\frac{1}{2}$ Ctm. vollständig verwachsen war. Das Peritoneum war fest mit der Narbe verlöthet und trichterförmig in dieselbe eingezogen. Es zeigte sich dadurch eine feste Fixation der Blase in der Narbe. Die Communication zwischen der Oeffnung in der Haut und derjenigen der Blase war sehr schwer zu finden; ein sehr gewundener Gang wurde endlich constatirt. Ausserdem war aber hinter der Symphyse und hinter der Fistelöffnung, eine Eiterhöhle, ein ähnlicher Befund, wie Znamenski ihn bei seinen Versuchsthieren beschreibt. Bekanntlich hat Znamenski bei seinen Versuchen über Blasennaht einige Thiere verloren, und bei diesen zeigte sich eine Eiterhöhle zwischen der Bauchwand und der Blase in dem Cavum Retzii meist in ziemlich grosser Ausdehnung. Die eigentliche Todesursache war aber eine andere. In den Nieren waren, wie dies ja bei Patienten, welche sehr lange an Steinen und Blasencatarrhen gelitten haben, sich oft zeigt, Eiterherde und eine starke Verfettung der Nierensubstanz vorhanden. — Der zweite Fall, bei dem sich nach Sectio alta eine Fistel gebildet hat, betraf einen 59jährigen Patienten, den ich im vorigen Sommer, Anfangs August, operirt habe. Er hatte schon seit langer Zeit Steinbeschwerden, war öfter untersucht worden, merkwürdiger Weise waren aber die Steine, die in seiner Blase deutlich zu fühlen waren, nie entdeckt worden. Die Beschaffenheit des Urins war eine recht schlechte, der Urin war alkalisch, sehr getrübt und enthielt grosse Beimengungen von Schleim. Deswegen habe ich, als ich die Sectio alta am 12. August v. J. bei ihm ausführte, die Blase nicht genäht, habe die Wunde mit Jodoformgaze tamponnirt und nach der Methode von Dittel die Drainage der Blase ausgeführt. Der Urinabfluss war ein sehr guter, die Wunde granulirte sehr bald, aber auch hier trat Fistelbildung ein, ohne dass ein triftiger Grund vorgelegen hätte. Diese Fistel hat bisher allen Versuchen, sie zu heilen, Widerstand geleistet. Ich habe während des Winters öfter Gelegenheit gehabt, durch operative Eingriffe, durch Dilatation u. s. w., den Versuch zu machen, die Fistel zur Heilung zu bringen. Es gelang mir vielleicht auf Wochen, die Fistel in der That vollständig zu heilen, aber sie brach immer wieder auf und ich fürchte, dass wir auch hier ohne grösseren operativen Eingriff, ohne Excision der ganzen Narbe, ein dauerndes Resultat nicht erzielen werden.

Wenn wir uns nun fragen, wie diese Fisteln zu Stande kommen, so ist doch aller Wahrscheinlichkeit nach der Grund darin zu suchen, dass unter bestimmten Verhältnissen, die zu beurtheilen noch etwas schwer sein dürfte, eine Verwachsung der Blase mit der Bauchwand und der Wunde stattfindet, und dass dadurch eine mangelhafte Function der Blase eintritt. Man konnte

in den Fällen immer deutlich constatiren, dass die strahlige Narbe, welche sich in der vorderen Blasenwand befand, jedes Mal, wenn der Urin entleert werden sollte, offenbar ein Hinderniss für die Entleerung abgab und sich stark nach innen einzog, ein Zeichen, dass die Narbe den Bewegungen der Blase folgte. In solchen Fällen wird die Blase wohl nicht vollständig entleert und in Folge dessen entsteht eine Stagnation des Urins, welche dann zu permanentem Blasenkatarrh Veranlassung giebt. Die jedesmalige Zerrung der Narbe und der catarrhalische Urin führen leicht zum Zerfall der Narbe und Wiederaufbruch der Fistel. Dann kommt wohl noch ein zweiter Punkt hinzu. Es scheint, dass in manchen Fällen die beiden Musculi recti — und das ist ein Umstand, auf den auch Dittel aufmerksam macht — bei den Patienten in einem sehr stark tetanischen Zustand verharren und dass, wenn der Patient sehr stark Urin aus der Blase entleeren will, also sehr stark presst, dadurch Urin auch in das lockere Zellgewebe hineingepresst wird und somit Gelegenheit zu einem Abscess zwischen den Muskeln der Bauchdecke und der Blase selber geboten wird. Auf solche Weise möchte ich auch den Abscess erklären, welcher bei dem einen Patienten sich bei der Autopsie hinter den Mm. recti, hinter der Bauchmuskulatur und vor der Blase zeigte. Es wird sich fragen, ob man nicht diese Fistelbildung nach der Sectio alta durch irgend eine Modification der Nachbehandlung vermeiden kann. Die Blasennaht, in Fällen wo dieselbe also nicht in der ganzen Ausdehnung hält, hat mit der Entstehung der Fisteln nicht viel zu thun. Die Fisteln sind häufiger beobachtet worden in Fällen, in denen die Blase gar nicht genäht wurde. Aber man wird vielleicht der Fistelbildung wirksam entgegentreten können durch eine zweckmässigere Lagerung der Patienten nach der Operation, durch Einschneiden der Musc. recti in denjenigen Fällen, in denen diese Muskeln sehr stark gespannt erscheinen sollten.

Im Anschluss an diese Fälle möchte ich noch einen dritten eigenthümlichen Fall von Sectio alta erwähnen, bei dem es zur Verletzung des Peritoneums gekommen ist. Trotzdem also der Mastdarm mit dem Ballon von Petersen vollständig gefüllt war, entstand die Verletzung auf folgende Art: Es handelte sich um einen Patienten, der auch schon sehr lange an Steinbeschwerden litt, einen 49jährigen Kaufmann, den ich im Januar des vorigen Jahres operirt habe. Er hatte mehrere grössere Steine in der Blase und ich beschloss bei ihm die Sectio alta auszuführen. Es zeigte sich aber bei den Vorbereitungen zur Operation, dass selbst in der Narcose ein Füllen der Blase nicht möglich war. Es war ein derartiger Reizzustand vorhanden, dass fortwährend die geringste Flüssigkeitsmenge, welche man in die Blase hineinspritzte, wieder herausgetrieben wurde. Die Füllung des Mastdarms hatte aber die Blase ziemlich gut über der Symphyse gehoben, die Eröffnung der Blase musste aber über eine in die Blase eingeführte Sonde erfolgen. Das Fettgewebe sammt dem Bauchfell glaubte ich in hinreichender Weise nach oben verschoben zu haben, wenn auch die Umschlagsstelle des Peritoneums dieses Mal nicht so deutlich sich zeigte, doch schienen querverlaufende Venen die Stelle anzudeuten. Ich drängte nun unmittelbar hinter der Symphyse die Blase nach oben, schnitt dieselbe ein, aber zu gleicher Zeit trat

eine Darmschlinge hervor, ein Zeichen, dass ich die Peritonealfalte eröffnet hatte. Ich zog sofort die Sonde aus der Blase zurück und nähte die Oeffnung des Peritoneums wieder zu, und nun zeigte sich ein eigenthümlicher Befund. Es stellte sich nämlich heraus, dass das Peritoneum in der That gar nicht nach oben verschoben und verdrängt worden war, und es erklärte sich dieses Verhalten dadurch, dass das Peritoneum fest mit der hinteren Fläche der Symphyse verlöthet war. Ich hatte das Bauchfell als solches aus dem Umstande nicht erkennen können, weil ich es bei dem Versuche, es nach oben zu dislociren, straff angezogen hatte, so dass es unmittelbar auf der Blase eng anlag. Es machte mir den Eindruck, als ob es sich hier um eine Taschenbildung des Bauchfells handelte. Ich musste mit dem Messer die Trennung des nun deutlich zu erkennenden Peritoneums vornehmen, es dann zurückschieben, dann zum zweiten Mal die Blase eröffnen und die Steine entfernen. Die Heilung ging ohne irgend welche Störungen vor sich. Auch entstand später keine Fistel. Irgend einen nachtheiligen Einfluss hat glücklicher Weise die Verletzung des Peritoneums hier nicht gehabt. Dieser Befund, den ich in diesem Falle gemacht hatte, war mir sehr eigenthümlich. Es war mir nicht bekannt und ich konnte auch in der Literatur nichts darüber finden, dass unter bestimmten Umständen das Peritoneum fest an der hinteren Fläche der Symphyse haftet. Herr Geheimrath Waldeyer, dem ich die Sache vortrug, interessirte sich für diese Frage sehr und hat nun im Laufe des Winters durch einen meiner Assistenten Untersuchungen an Leichen machen lassen, um eventuell eine derartige Anomalie zu constatiren. Bisher ist es aber noch nicht gelungen, ein derartiges eigenthümliches, offenbar sehr seltenes Vorkommen an Leichen zu beobachten. Herr Dr. Israel hat jedoch zufälliger Weise an einer Leiche einen ganz ähnlichen Befund bei einer Section gehabt. Er war so freundlich, mir denselben mitzutheilen. Es scheint also, dass, allerdings sehr selten, derartige Verhältnisse beim Bauchfell angetroffen werden können, und das fordert uns auf, in solchen Fällen sehr vorsichtig vorzugehen und uns nicht ohne Weiteres darauf zu verlassen, dass durch Injectionen in den Mastdarm und in die Blase jedes Mal das Peritoneum nach oben hin genügend verschoben wird.

M. H.! Das waren die Fälle, die ich Ihnen etwas genauer mittheilen wollte. Ich glaubte diese Bemerkungen um so mehr machen zu dürfen, weil im Grossen und Ganzen diese Beobachtungen nicht häufig und dabei doch von grosser Bedeutung sind. Ich habe aber die feste Ueberzeugung, dass alle diese Nachtheile, welche noch der Sectio alta anhängen, wohl beseitigt werden können, wenn wir in der Ausführung der Operation, besonders aber auch in der Blasennaht, noch Manches gelernt haben werden. Denn der hohe Blasenschnitt ist die vollkommenste Methode der Steinoperationen, ihr hoher Werth steht aber in directem Zusammenhang mit der Blasennaht. Dieser Satz muss aber nicht so gedeutet werden, dass diese Methode alle übrigen verdrängen soll. Man wird immer individualisiren müssen.

Herr Israel (Berlin): M. H.! Im Anschluss an die Mittheilung des Herrn Sonnenburg über eine Anomalie des Peritonealüberzuges der Blase möchte ich bemerken, dass der vom Herrn Vorredner bereits angeführte Fall

von mir zufällig gelegentlich eines Operationsversuches an der Leiche beobachtet wurde. Es handelte sich um einen Mann in den 30er Jahren, bei dem das Peritoneum mit der Symphyse verwachsen war, ohne dass entzündliche Processe vorlagen, die diesen Befund erklärten. Es war allerdings nicht nöthig, mit dem Messer das Peritoneum abzulösen, vielmehr konnte es stumpf mit dem Finger von der Symphyse abgestreift werden, so dass eine Verletzung des Bauchfells bei der Blasenöffnung nicht eintrat. Von diesen sehr seltenen Fällen sind scharf diejenigen von abnorm tiefem Stand der peritonealen Umschlagsfalte zu trennen. Auch sie involviren eine erhebliche Gefahr der Bauchfellverletzung. Ein solches Verhalten des Peritoneums beobachtete ich neulich bei einem 77jährigen Herrn, bei dem ich die Sectio alta wegen Blasensteins ausführte. Trotzdem ich das Rectum und die Blase je mit 400 Ctm. Flüssigkeit erfüllte, bis der Blasenscheitel in Nabelhöhe stand, zeigte sich nach Trennung der Bauchdecken die Umschlagsfalte des Peritoneums in keiner Weise in die Höhe gerückt, sondern befand sich noch hinter der Symphyse, so dass, wenn man nicht grosse Vorsicht angewandt hätte, man im Vertrauen auf die Petersen'sche Füllung ganz sicher das Peritoneum verletzt haben würde. Hierbei will ich gleich erwähnen, dass dieser Fall von mir mit der Blasennaht behandelt ist und eine ideale Prima-Heilung ergeben hat. Am 9. Tage traten einmal einige Tropfen Urin durch die Bauchwunde, von da ab nicht mehr, und der Mann ist in kurzer Zeit geheilt entlassen worden.

Gestatten Sie mir nun noch einige Worte zu den Ausführungen des Herrn Sonnenburg über die Blasenfisteln. Ich war in der Lage, eine Anzahl dieser Unglücklichen zu beobachten und zu sehen, dass die bisher übliche Therapie in Gestalt der Einlegung des Verweilkatheters, der Spaltungen, Aetzungen und sogar der Sectio mediana mit permanenter Blasendrainage in keiner Weise zum Ziele führte. Die Fistel schloss sich wohl einmal gelegentlich, brach aber wieder auf, und die Leute befanden sich in einer verzweiflungsvollen Lage. Der letzte derartige Fall war ein besonders schlimmer. Er betraf einen 67jährigen Mann, der vor 5 Jahren von Fischer in Breslau durch Sectio alta wegen Blasensteinen operirt worden war und seit der Zeit seine gesammte Urinmenge durch die Bauchfistel entleerte. Bei dem Manne waren wiederholte Operationsversuche in der Breslauer Klinik erfolglos vorgenommen worden. Welcher Art dieselben gewesen sind, habe ich nicht eruiren können. In diesem Falle entschloss ich mich zur Freilegung der Blase und Naht der angefrischten Blasenfistelränder. Von der Wurzel des Penis an bis Handbreit über die Symphyse erstreckte sich ein derb schwieliges Narbengewebe, welches so weit in die Tiefe reichte, dass man es von aussen her nicht umgreifen konnte. Die Blase dehnte sich bei Digitalverschluss der Fistel durch Injection von Flüssigkeit gar nicht aus, so dass selbst nach möglichst starker Anfüllung der tympanitische Schall bis zur Symphyse reichte. Auf Grund dessen nahm ich an, dass man mit dem Schnitt in der Medianlinie das durch die Narbe herabgezogene Peritoneum sicher verletzen würde, und ich entschloss mich deshalb zum Querschnitt über der Symphyse. Von diesem Querschnitte aus exstipirte ich das ganze, beinahe faustdicke schwielige Gewebe, welches sich im prävesicalen Raum gebildet hatte. Die Blase war

ganz in die Tiefe des kleinen Beckens gezogen; der Fistelgang, welcher circa einen Finger breit über der Symphyse nach aussen mündete, ging in einem nach hinten convexen Bogen zur Blase und mündete in derselben etwa zwei Querfinger breit unterhalb der Symphyse. Ich löste mit vieler Mühe das schwielige Gewebe von der Blase ab, frischte die Blasenfistelränder und nähte sie in 2 Etagen. Die Naht hielt 4 Tage; dann kam Urin durch, intermittirend dauerte dieser Urinabfluss aus der Bauchwunde eine Woche; seitdem ist kein Urin mehr herausgekommen und die Fistel geschlossen geblieben.

Zum Schluss noch ein Wort über den Vorschlag des Herrn Ebermann, nach der Sectio alta die Blasen- und Hautwundränder mit einander zu vernähen. Diesen Plan habe ich, ohne Kenntniss des Vorschlages von Herrn Ebermann, schon einmal mit gutem Erfolge ausgeführt, gelegentlich der Exstirpation eines Blasentumors, wo der Blaseninhalt ein derartig deletärer war, dass ich nicht wagte, das Bindegewebe des Beckens der Berührung mit der Jauche auszusetzen. Selbstverständlich ist von vorheriger Desinfection der Blasenhöhle unter solchen Umständen keine Rede; hier habe ich die Heilung durch provisorische Vernähung der Haut- und Blasenwundränder erreicht. Nach einigen Tagen wird die Verklebung leicht wieder getrennt.

Herr von Bergmann (Berlin): Ich will nur auf das in der Discussion Vorgebrachte eingehen. Es sind ja so zahlreiche Fragen behandelt worden, auch gestern noch, dass ich von den einzelnen interessanten Fällen, die erzählt worden sind, absehe und nur versuche, ein Paar Fragen zu stellen, von denen ich eine einzige mir im Augenblick zur Beantwortung aussuche. Es sind zunächst Vergleiche über die Lithotripsie und Litholapaxie mit dem Steinschnitt überhaupt angestellt worden. Auf dies Thema will ich nicht eingehen. Dann liegt weiter zum Vergleiche vor der perineale Medianschnitt mit der Sectio alta. Das Thema kann ich nicht ganz unberührt lassen. Die Sectio perinealis muss wohl in zweifacher Weise, wie wir gestern ja ausführlich hörten, verstanden werden, einmal derart, wie das schon von Vacca vorgeschlagen worden ist zu einer Zeit, wo man eben vielfach noch mit dem Lithothome caché operirte, statt der Sectio lateralis. Dort schneidet man die Prostata ein, um die Zerreissung der Prostata nachher bei Herausbeförderung des Steines zu vermeiden. Dem gegenüber steht das andere Verfahren, von dem ja schon Nélaton während der ersten grossen Pariser Ausstellung Publicationen gemacht hat, die Eröffnung bloss der Pars membranacea und das Hineinführen dilatirender Instrumente. Es ist das Verfahren häufiger in Anwendung gezogen und der Aufmerksamkeit der Aerzte näher gebracht worden, seitdem uns von Volkmann gezeigt hat, wieman von der eröffneten Pars membranacea aus einfach mit dem Finger hineingehen und Steine verhältnissmässig grossen Kalibers herausschaffen kann. Ich bitte aber, nicht zu vergessen, dass das, was ich gestern von der Möglichkeit der Beckenphlegmone sagte, auf einen grossen Theil dieser Schnitte trifft. Hinter dem Bulbus soll eingestochen werden, um die Arteria bulbica zu vermeiden. Wenn man da einsticht und so erweitert, dass man beim Kinde, mit dem Finger nachrückend, in die Blase hineinkommt, eröffnet man die tiefe Beckenfascie, also Räume, in denen sich der Entzündungsprocess erfahrungsgemäss leicht

verbreiten kann. Die Räume können noch mehr durch das Einreissen bei Entwickelung grosser Steine verletzt werden. Wenn das selten vorkommt, wie namentlich die Statistik des Moskauer Kinderhospitals zeigt, so ist das eine sehr angenehme Thatsache.

Beiläufig bezieht sich diese hier für das Volkmann'sche Verfahren angezogene Statistik meist auf Seitensteinschnitte. Die kleinen, bis Mandelgrossen Steine gefährden die Hüllen der Prostata nicht. Grössere Steine, namentlich aber solche, die erst von der Wunde aus in Trümmer gelegt werden, sprengen sie bis über ihre Kapsel hinaus. Dann ist der kleine Schnitt wohl noch gefährlicher, als der alte, grosse Schnitt.

Bei der Sectio alta ist dann gestern in der Discussion zwischen zwei Verfahren mit Recht unterschieden worden: zwischen dem Verfahren, bei welchem man von vornherein den Schluss der Blase aufgiebt, und demjenigen, bei welchem dieser Schluss der Blase durch die Naht ausgeführt wird. Das ist die Frage, auf welche ich etwas näher eingehen möchte. Die Methode, welche den Schluss der Blase garnicht vornimmt, ist sowohl von Günther, als namentlich in letzter Zeit von Garcin besprochen worden. Die Lagerung, welche von Trendelenburg ausgeführt worden ist, ist gewiss auch ein Mittel, vor der Wund-Infection zu schützen. Was aber heutzutage den Aufschwung der Sectio alta gebracht hat, ist nicht bloss der Umstand gewesen, die Blase vollständig zu evacuiren, bessere Zahlen in der Statistik sich zu verschaffen, als bei der Sectio perinealis, sondern es ist doch das Bestreben gewesen, auch die Wohlthat der antiseptischen Behandlung den Operationen an der Blase zuzuwenden. Dankbar können wir ja die Thatsache acceptiren, dass die Verletzung der Pars membranacea, ein Durchschneiden also des musculären Theiles der Harnröhre und der tiefen Perineal-Fascie so selten von phlegmonösen Processen gefolgt ist, wie wir das gestern gehört haben. Daraus würden wir aber doch niemals den Schluss ziehen, die antiseptische Behandlung aufzugeben und unsere grossen Schnitte, z. B. die offene Tenotomie der Achillessehne oder des Sternocleidomastoideus ohne antiseptische Maassnahmen zu machen. Ich glaube, das Bestreben, hier die antiseptische Methode der Operation des Blasenschnittes zuzuwenden, hat wesentlich zur Verallgemeinerung, zur häufigeren Anwendung der Sectio alta geführt. Dies Bestreben setzt aber doch voraus, dass wir die Blase schliessen, und so, glaube ich, ist man Schritt für Schritt weiter zu diesem Verschluss der Blase gedrängt worden. Wie gesagt, es ist ja sehr schön, wenn ein stinkender Harn, oder Harn, der sonst auch reich an eiterbildenden Coccen über Wunden fliesst und sie nicht weiter schädigt, aber nach der Ansicht, die wir heute über die Ursachen der Wundstörungen haben, müssen wir dieses Factum doch immer als ein unwillkommenes ansehen und bemüht sein, es zu vermeiden. Aus diesem Bemühen ist die Blasennaht hervorgegangen und deswegen halte ich an ihr fest. So viel diese im Augenblick auch noch zu wünschen übrig lässt — ich habe ja selbst gesagt, dass ich in meinen Fällen nur in einem Drittel derselben unmittelbare Vereinigung erzielt habe, in zwei Dritteln der Fälle nicht — das scheint sie doch jetzt schon zu leisten, dass eine gewisse Zeit vergeht, ehe der Nahtverschluss auf-

hört zu wirken und der Harn wieder auf die Wunde kommt. Darauf kommt es aber bei Vermeidung der phlegmonösen Processe an. Wenn die ersten Tage vorüber gegangen sind, ist die Wunde nicht mehr in dem Maasse, wie in den ersten Stunden zur Aufnahme der Entzündungserreger geneigt. Das ist der Grund, weswegen ich auch diese beiden Methoden nicht, wie das gestern vielfach geschehen zu sein scheint, zusammenwerfe, sondern sie weit aus einander halte. Ich sehe das Bestreben, die Blasennaht anzulegen, als ein solches an, welches hervorgegangen ist aus den Bemühungen, die Blasenwunde, wie sie zum Zwecke der Steinextraction angelegt wird, antiseptisch behandeln zu können. Es ist ganz in der Ordnung, wenn in der neuesten, so eben uns vorgelegten Arbeit von Schmitz ein Unterschied zwischen den Resultaten des hohen Steinschnittes vor und in der antiseptischen Aera gemacht wird. Ich habe diese Punkte hier vorgebracht und bin gern bereit, auf sie zurückzukommen, wenn die Discussion Anklang findet. Ich glaube aber, wir thun gut, scharf aus einander zu halten und dort erst unsere einzelnen Fälle anzubringen, wo sie richtig eingereiht werden können, an den Stellen, wo sie entscheidend auf die gerade aufgeworfenen Fragen wirken.

Herr König (Göttingen): Ich habe gestern schon Ihre Geduld wohl mehr in Anspruch nehmen müssen, als mir lieb war und habe deshalb manche Fragen, deren Besprechung meiner Ansicht nach ganz ausserordentlich wichtig ist, ausser Acht gelassen. Vielleicht erlauben Sie, dass ich einige Fragen hier noch aufwerfe, deren Entscheidung oder wenigstens Besprechung mir von ausserordentlicher Bedeutung erscheint und zwar um so mehr, als sie sich an Das anreihen, was Herr College von Bergmann Ihnen eben mitgetheilt hat. Es betrifft nämlich die Frage der Antisepsis — ich weiss wirklich nicht, ob ich Antisepsis sagen soll — der Nachbehandlung will ich lieber kurz sagen, nicht des hohen, sondern des tiefen Schnitts, und es scheint mir da wohl auch wichtig zu sein, selbst wenn ich mich der Gefahr aussetze, dass der Herr Vorsitzende mir zuruft, dass es eigentlich ausserhalb des Themas läge, wenn ich zunächst einmal die Frage bespreche, wie man die einfache Boutonnière nachbehandeln soll. (Herr von Volkmann: Das halte ich im Gegentheil für sehr wichtig!) Es sind so viele Controversen in der Frage, wie man die Antiseptik bei Boutonnièrenwunden erhalten soll, dass ich es für unbedingt nöthig halte, dass wir uns einmal darüber verständigen. Nun, m. H., ich sagte vorhin schon, dass ich es wenigstens für sprachlich unrichtig halte, wenn wir von Asepsis sprechen wollen. Ich habe Ihnen mitgetheilt, dass ich unter 50 Boutonnièren im Ganzen in 37 Fällen schwer katarrhalischen und in etwa ein Dutzend Fällen schwer stinkenden Harn hatte, der die Boutonnièrenwunde überrieselte. Ja, wir können ja Mancherlei thun, um diesen stinkenden Harn zu einem nicht mehr stinkenden, um den eitrigen Katarrh verschwinden zu machen. Das Beste, was wir thun können, bei Fällen von Boutonnière wegen Strictur, thun wir eben, indem wir die Blase breit eröffnen, indem wir die Stagnation des Harns beseitigen. Directe Einwirkungen auf diesen faulen Harn haben wir ausserordentlich wenig, abgesehen von desinficirenden Ausspülungen der Blase. Uebrigens will ich auf die Frage noch ganz kurz zurückkommen bei Besprechung des perinealen Medianschnittes als Voract der

Steinextraction. Somit darf man, glaube ich, eigentlich nicht davon sprechen, dass man eine Boutonnièrenwunde aseptisch behandelt, denn sie ist und bleibt septisch bis zu einem gewissen Grade. Ich will da aber anknüpfen an meine Methode der Boutonnièrenbehandlung. Nun, dass ich zunächst bei dem Schnitt ganz antiseptisch verfahre, versteht sich ja von selbst; aber ich verfahre bei der Anlegung des Schnittes auch so, dass mir das nicht etwa ohne Weiteres passirte und passiren kann, was Herr von Bergmann vorhin andeutete. Ich halte es für grundfalsch, wenn man die Boutonnière so machen wollte, dass man auf die Sonde hin durch die Haut in die Rinne der Sonde hineinsticht. Ich präparire mir zunächst von der Haut ausgehend ganz langsam sämmtliche Weichtheile, bis ich die Sonde deutlich fühle. Das ist ja vielleicht nur eine Liebhaberei von mir, aber ich habe gefunden, dass man am allersichersten geht, wenn man den Menschen in der Steissrückenlage mit recht erhöhtem Steiss liegen lässt, die Beine sehr stark zurückschlägt, so dass sich das Perineum fest spannt, und nun streng in der Mittellinie ohne Anwendung von Nebeninstrumenten, nur mit dem scharfen Messer, den Bulbus vermeidend, bis nahe an den After hin, auch die Theile in der Tiefe einschneidet, sie gar nicht anfasst, gar nicht zurückzieht, bis man in die Nähe der Harnröhre kommt. Ich glaube, dass ich vielleicht den meisten Collegen mit dieser Schilderung nichts Neues erzähle; aber ich weiss, dass es Viele noch anders machen, dass Viele mit einer oder zwischen zwei Pincetten präparirend vorgehen. Ich schreibe es aber für meine Person besonders der Methode zu, dass ich verhältnissmässig so sehr wenig Gefässverletzungen habe. Seit ich so arbeite, habe ich so gut wie gar keine Blutungen mehr. Die schwerste Blutung ist ja, wie wir Alle wissen, die aus dem Bulbus. Sie kann unter Umständen dem Chirurgen sehr schwer zu schaffen machen. Diese wird hauptsächlich vermieden dadurch, dass man den Bulbus mit einem Doppelhaken nach oben halten lässt. Dann also schneide ich die Harnröhre ein und zwar in drr ganzen Breite der Sonde, und, ich glaube, es ist ganz richtig, was Herr von Bergmann sagt, dass man häufig wohl die Insertion der Beckenfascie an die Harnröhre anschneidet. Nun ist das aber ja auch nicht so eine einfache Insertion, dass etwa ein ganz scharfer Strang hier an der Harnröhre sich ansetzt, sondern die Fasern der Fascie strahlen aus einander und gehen in die Harnröhre über. Nur am trockenen Präparat sieht das aus wie ein scharfer Rand. Also man öffnet nicht etwa mit Beseitigung dieses Hindernisses, welches die Insertion an der Stelle macht, die ganze breite Fascie. Die Harnröhre wird nun von dem angelegten Loche aus durch Einführung eines Fingers oder durch irgend ein dilatirendes Instrument (Handschuherweiterer, Volkmann) erweitert. Was die Nachbehandlung anbelangt, so wird zunächst ein solcher Kranker in der Regel nach der Boutonnière gehörig ausgewaschen, zunächst mit warmem Wasser, dann mit Carbollösung ($1^1/_2$—2 pCt.), dann wird die Wunde mit Jodoform bestreut und zunächst mit Jodoformgaze verhältnissmässig locker ausgestopft. Um die Wunde herum und auf die Schenkelinnenfläche wird Borsalbe und zwar fettige Borsalbe gestrichen, damit der Harn darüber hinausfliesst und nicht auf der Haut hängen bleibt. Dann

kommt ja noch eine Hauptfrage, m. H., eine Frage, von der ich eigentlich geglaubt habe, sie wäre abgethan, die aber immer wieder von Neuem aufgeworfen wird, nämlich die Frage: Was soll man mit den Boutonnièrewunden in Bezug auf die Nachbehandlung machen? Soll man eine Sonde à demeure liegen lassen oder es dem Menschen überlassen, dass er den Urin lässt, wie es ihm eben behagt? Ich bin sehr vergnügt gewesen, als ich etwa vier, fünf Jahre lang meine Kranken ohne Verweilcatheter durchbrachte, und war daher sehr erstaunt, dass gegen dieses gleichsam zuwartende Verfahren sich wieder sehr erhebliche Opposition erhoben hat, dass also wieder von vielen Seiten der Verweilcatheter empfohlen worden ist. M. H.! Ich will über den Verweilcatheter nur ein Urtheil fällen, in dem ich, wie ich hoffe, mit Allen übereinstimme. Es ist nicht ganz einerlei, ob Sie einen Catheter in die Blase legen, — ich will es ganz milde ausdrücken: Der Catheter ist auf jeden Fall ein Reizmittel in der Blase. Wenn wir dieses Reizmittel los werden können ohne Gefahr für den Kranken, warum denn nicht? Die Menschen befinden sich wohl dabei in Beziehung auf ihr subjectives Verhalten, und ich finde nicht, dass es ihnen schlecht bekommt. Also ich lasse meine Kranken ganz ruhig den Urin von sich geben wie und wann sie wollen. Es kommt zuweilen einmal in grossen Ausnahmefällen vor, dass das erste Urinlassen nicht geht. Dann wird der Kranke catheterisirt. Aber ich weiss mich jetzt wirklich überhaupt nicht mehr zu erinnern, dass ein solcher Fall dagewesen wäre, wo der Catheterismus hätte oft wiederholt werden müssen. Nach dem Harnlassen wird die Wunde einfach abgespült, und es wird wieder etwas Gaze mit einer ganz einfachen T-Binde befestigt. Ich meine demnach, dass gerade die Resultate, die ich Ihnen mitgetheilt habe, doch nicht dagegen sprechen, dass diese Methode ohne Verweilcatheter eine günstige wäre. Wenn ich 50 Fälle operirt habe, von denen ich wenigstens 47 rechnen kann, und diese 47 Fälle genesen sind, dann, meine ich, spricht das doch etwas mit, und wenn ich Ihnen weiter sagen kann, dass auch in Bezug auf die Frage der Boutonnièrenbehandlung bei Strictur meine Kranken geheilt worden sind, freilich geheilt in der Art, wie wir überhaupt derartige Stricturkranke heilen, so dass sie in der Folge ab und zu eine Sonde einführen, so, meine ich, spricht das ebenfalls für die Methode. Ich meine ferner, es spricht ebenso für die Methode, dass der Chirurg und dass der betreffende Patient sich nicht zu quälen brauchen mit dem ewigen Einliegenlassen des Catheters, mit der Sorge, dass der Catheter herausfällt, und der Fixation mit Pflaster und Bändchen.

Nur noch wenige Worte über die Möglichkeit der Beseitigung von schwer septischem Harn nach Steinoperationen. Ich glaube, dass ich mich da wohl im Einklange mit allen Denen befinde, die eine Reihe von tiefen Steinschnitten gemacht haben, wenn ich sage, dass es nicht immer in unserer Macht steht, auch wenn wir die Steine glücklich entfernt haben, den septischen Harn verschwinden zu machen. Es ist — darüber sind wir uns wohl nicht unklar — zumal bei den Menschen, bei denen es darauf ankommt, bei alten Leuten, absolut unmöglich, dass wir auch durch Einliegenlassen eines Rohres die Blase entleeren. Es versteht sich ja von selbst,

dass wir niemals das Rohr in den tiefsten Punkt einlegen können. Wir brauchen dabei gar nicht etwa an Fälle von Prostatahypertrophie zu denken. Die Altersblase entwickelt sich offenbar, ganz abgesehen von der eigentlichen Prostatahypertrophie in dem Sinne, dass sich der hintere Theil in das Becken hineinsackt, dass also bei alten Menschen, auch ohne dass sie eine grosse Prostata haben, fast regelmässig ein todter Raum in der Blase bleibt. Das ist nicht etwa so hergesagt, sondern ich habe mich durch sehr zahlreiche Versuche an Lebenden und an Todten davon überzeugt. Nun, dieser im Becken liegende todte Raum ist mit dem einfachen Drainrohr nicht zu entleeren. Da ist also die Frage gerechtfertigt: Was kann man machen, um eine vollkommene Asepsis der Blase herbeizuführen, und kann man überhaupt etwas immer Wirksames machen? Ich habe mich mit verschiedenen Verfahren gequält, eine perpetuirliche Drainage der Blase mit Durchspülung zu machen, und in einer Anzahl von Fällen bin ich ausserordentlich gut dabei gefahren. Gerade in solchen schweren Formen von gleichzeitiger Pyelitis, glaube ich, dass ich auf diesem Wege einzelnen Menschen das Leben erhalten habe. Die Methode ist ja nicht schwer zu finden. Man führt in die Blase ein dickes Drainrohr ein, man lässt neben dem dicken Drainrohr, das durch den bekannten Querbalken am Herausfallen gehindert wird, ein dünneres hineinlaufen und bringt nun dieses dünnere Rohr durch einen Irrigator mit der Spülflüssigkeit in Verbindung. Auf diese Weise kann man die Blase fast leer erhalten. Freilich kann man nicht sicher ausschliessen, dass nicht ein Theil von eiterigem Bodensatz in dem todten Raume bleibt; aber ich möchte doch glauben, dass für die wirklich schlimmen Fälle, zumal für die, bei welchen sich der hintere Sack nicht entleeren lässt, in der Anwendung einer Drainage und Durchspülung in der Art, wie ich es anführe, ein gewisses Sicherheitsmittel liegt.

Für Fälle mit mässig stinkendem und catarrhalischem Harn reicht man aber mit öfterem Auswaschen der Blase mit desinficirenden Flüssigkeiten vollkommen aus.

Herr von Volkmann: M. H.! Ich möchte mir gestatten, ein Paar Worte zu sagen. Zunächst möchte ich constatiren, dass ich mich, in Betreff der Stellung, die ich den verschiedenen Methoden des Steinschnittes gegenüber einnehme, in fast vollständiger Uebereinstimmung mit Herrn König befinde, und dass es fast nur Details sind, in denen ich von ihm abweiche. Nun ist es aber zu meinem Bedauern in der letzten Zeit recht oft in unserer Gesellschaft vorgekommen, dass, wenn irgend Einer von uns eine ihm eigenthümliche, oder wenigstens von ihm besonders geübte Behandlungs- oder Operationsmethode anempfohlen hat, und dann ein Zweiter auftritt, der eine andere Methode empfiehlt — dass dies dann als eine Opposition, ja geradezu als ein persönlicher Angriff betrachtet wird. M. H., ich bitte Sie herzlich, solche Auffassungen nicht aufkommen zu lassen. Deshalb sind wir ja gerade hier, um unsere verschiedenen, unsere von einander abweichenden Anschauungen kennen zu lernen, um zu erfahren, wie Der und wie der Andere bei der Behandlung von chirurgischen Krankheiten und bei Operationen verfährt. Die völlige Gleichheit der Ansichten würde ja nur den Stillstand unserer Wissen-

schaft bedeuten. Ausserdem unterliegt es auch gar keiner Frage, dass man in gleichen Fällen oft genug durch ganz verschiedene Massnahmen und durch sehr verschiedene Methoden zu dem Ziele kommen kann, wenn man nur die betreffende Methode genau kennt und genau anwendet. Wenn ich also in einigen Sachen anderer Ansicht bin, als andere meiner Herren Collegen, so möchte ich das durchaus nicht als eine Opposition betrachtet wissen.

Im Uebrigen hat mir geschienen, als wenn doch bei einer recht grossen Zahl von Collegen die Anschauungen über die Bedeutung der Boutonnière für die Entfernung von Steinen noch nicht völlig geklärt seien, und als ob wir noch vielfach missverstanden würden; namentlich auch, als wenn die Operation, wie wir sie ausführen, noch nicht von sehr vielen Aerzten angewandt würde. Das habe ich u. A. auch daraus ersehen, dass unser hochverehrter Herr Ehren-Präsisent, mit dem ich darüber gesprochen, mir gesagt hat, dass er jedes Mal, wenn er in der letzten Zeit den Medianschnitt versucht hätte, auch die Prostata mit dem Messer eingeschnitten habe. Es giebt immer noch sehr Viele, welche glauben, dass die Extraction eines Steines durch die unblutig dilatirte Urethra und den unblutig dilatirten Blasenhals ein rohes Verfahren sei, und dass man nothwendiger Weise dabei die betreffenden Theile quetschen und einreissen müsse. Davon ist gar nicht die Rede. Die Pars prostatica urethrae ist ganz ausserordentlich dilatirbar, und sie hat das gemein mit allen den Ostien des Körpers, die von Sphincteren umgeben sind. M. H., wenn wir absolute Laien wären und man legte uns einen jungfräulichen Uterus vor und daneben den Kopf eines neugeborenen Kindes, dann würde auch Niemand glauben, dass der Kopf durch den Cervicalcanal hindurch gehen könne, und er muss doch durch und geht auch durch. Es thut freilich sehr wehe, aber es zerreisst doch der Uterus nicht dabei. Und dann denken Sie an den Gallengang und an die Steine, die durch ihn hindurch gehen. Eben so sind die Pars prostatica urethrae und der Blasenhals in hohem Grade dehnbar, und zwar ohne Einriss und ohne Quetschung.

Selbstverständlicher Weise haben wir auch bei der Entfernung von Steinen durch die Boutonnière und die unblutige Dilatation des Blasenhalses vereinzelte Todesfälle. Niemals haben wir behauptet, dass nach dem Medianschnitt, wie wir ihn üben, überhaupt keine Todesfälle vorkämen. Das wird niemals und bei keiner Methode erreicht werden, mag sie nun eine blutige oder eine unblutige sein, mag die alte Lithothripsie oder die Litholapaxie, oder mag der Medianschnitt oder aber der hohe Steinschnitt gemacht werden. Nicht zu diagnosticirende, oder wenigstens nicht in Bezug auf ihre Bedeutung richtig zu würdigende Störungen an den Nieren, Nierenbeckeneiterungen, Nierenabscesse etc. sind namentlich bei älteren Leuten viel zu oft vorhanden; oder die Kranken sind schon so heruntergekommen, dass sie trotz des glücklichsten Verlaufes der Operation an Collaps oder Marasmus doch sterben. Diese Dinge sind uns allen bekannt. Es gehört daher sehr viel Ruhe, Urtheil, Entsagung dazu, um nur eine einigermassen ehrliche Statistik sich selber gegenüber aufzustellen und zu entscheiden, welche Kranke man an der Operation und welche man trotz der Operation verloren hat. Also wir haben auch Todesfälle nach der Boutonnière und da haben wir dann zuweilen Ge-

legenheit, genaue anatomische Untersuchungen nach dem Medianschnitt zu machen, und ich versichere Ihnen, dass ich keinen einzigen Fall gehabt habe, wo ich bei einer solchen Autopsie eines nach dem Medianschnitte und der unblutigen Dilatation des Blasenhalses gestorbenen Kranken eine Einreissung oder auch nur eine starke Quetschung beobachtet hätte, selbst wenn ich grössere Steine extrahirt hatte. Ich halte daher die einfache Boutonnière, wo sie indicirt ist, für die weitaus ungefährlichste Operation. Freilich, wenn wir einmal dahin gekommen sein werden, den hohen Steinschnitt ganz ungefährlich zu machen, dann würde ich ihn allen anderen blutigen und unblutigen Operationen vorziehen. Das ist ja natürlich! Er ist die eleganteste, die einfachste, die radicalste Methode. Man kann die grössten Steine herausnehmen, ohne sie zu zerstückeln; es können keine Nebenverletzungen unterlaufen, man übersieht die ganze Operationsfläche, man kann die Blasenhöhle dem Gesichte zugängig machen, man wäscht sie aus etc. etc. Die Vortheile sind ja so colossale, dass mit dieser Operation gar nichts concurriren kann, wenn die Leute nicht mehr an ihr sterben. Nichts Anderes bedeuteten auch meine Worte, dass eigentlich die Lithotripsie in unsere antiseptische Periode eine Disharmonie hinein brächte. Wir dringen mit dem Messer ungestraft in alle Tiefen, eröffnen alle Leibeshöhlen, nur bei der Blase will es uns nicht gelingen, die Schwierigkeiten und die Gefahren zu überwinden; ja, was den hohen Steinschnitt anbelangt, wir sind noch nicht einmal so weit, dass derselbe in Bezug auf seine Mortalität mit der Ovariotomie concurriren kann! Da können Sie mir sagen, was Sie wollen, wir sind noch lange nicht so weit. 57 hohe Steinschnitte — ich habe mit dieser Zahl die Resultate eines mir befreundeten Ovariotomisten im Auge — hat noch keiner von Ihnen hinter einander gemacht, ohne einen Todesfall, und Sie müssen bedenken, dass unter jenen 57 Ovariotomien auch eine Anzahl der allerungünstigsten und schwersten Fälle enthalten sind. Es ist in Folge dessen gewiss unsere Pflicht als Chirurgen, den hohen Steinschnitt möglichst zu cultiviren, die Fälle, wo er indicirt ist, mit ganz besonderer Aufmerksamkeit, Hingabe und Ueberlegung zu behandeln, um der Operation immer mehr die Gefährlichkeit zu nehmen, wie es eben Spencer Wells und seinen Nachfolgern gelungen ist, der Ovariotomie, die eine so colossal gefährliche Operation war, ihre Gefährlichkeit zu nehmen. Der hohe Steinschnitt ist die ideale Operation — die ideale Operation, an der aber immer noch sehr Viele sterben. Das ist der Grund, weswegen ich, wo die Boutonnière möglich ist und ein Resultat verspricht, die Boutonnière vorziehe. Ich glaube, dass die Boutonnière in ihrer jetzigen, natürlich etwas zarteren und durch bessere anatomische Kenntnisse und die Antisepsis unterstützten Ausführungsweise die Operation der alten Steinschneider ist, die im Lande umher zogen und ihre Operationen machten, den andern Tag abreisten, den Leuten die Hand gaben, sich etwas hineindrücken liessen und dann dachten, wie der alte Paré: l'opération est faite, que Dieu vous guérisse; — und die Operirten heilten, offenbar in der grossen Majorität der Fälle!

Darüber ist gar keine Frage, dass diese Operationen der alten Steinschneider, trotz der rohen Ausführungsweise und der groben Instrumente,

mit denen sie den Blasenhals unblutig dilatirten, verhältnissmässig sehr günstige Resultate gaben. Nachher kam die wissenschaftliche Medicin, ignorirte die Dilatirbarkeit des musculösen Prostata- und Blasenringes, sah sich die grossen Steine an, welche die Steinschneider durch den engen Canal entfernten, und betrachtete es als selbstverständlich, dass bei diesen Operationen stets Blasenhals und Prostata eingerissen worden seien. Es sei daher viel rationeller und zweckmässiger, gleich von vornherein die Prostata und den Blasenhals mit einem scharfen Messer einzuschneiden und das Loch so gross zu machen, dass der Stein herausgezogen werden könne. Die Operation wurde wissenschaftlich ausgebildet — und die Kranken starben. So ging aus dem alten Schnitt der Steinschneider, aus dem alten Marianischen Schnitte, der Lithotomia cum apparatu magno, der Le Cat'sche Schnitt und aus diesem der Seitensteinschnitt hervor. Nun, wir wissen, wie viele Leute früher nach dem Seitensteinschnitt starben. Die Mortalität war eine sehr grosse, und am allergrössten bei uns Klinikern. Aber freilich, die Boutonnière muss mit grosser Vorsicht gemacht werden, das ist selbstverständlich, und ich mache das auch im Wesentlichen so, wie College König das macht. Wenn Herr von Bergmann glaubt, dass auch nach der Boutonnière sehr häufig Verjauchungen des Zellgewebes eintreten, so muss ich ihm widersprechen. Diese Verjauchungen sind bei antiseptischer Behandlung völlig zu vermeiden und kann ich Ihnen ehrlich versichern, dass ich sie nie sehe. Man muss ganz langsam präpariren. Wir legen allemal die Urethra bis an den Bulbus blos, dann nehmen wir einen 4zahnigen scharfen Haken und ziehen mit demselben den Bulbus scharf in die Höhe; dadurch kommt natürlich die Urethra in grösserer Ausdehnung zu Gesicht. Dann spalten wir sie, so weit wir sie sehen, d. h. bis nahe an die Prostata. Die Prostata selbst wird jedoch nicht verletzt, namentlich auch ihre Kapsel nicht eingeschnitten. Es giebt keine Unterbindung und keine Blutung, und dann wird allmälig in die Blase eingegangen, mit dem Finger allmälig dilatirt. Gewöhnlich genügt der Finger allein; man kommt gewöhnlich überraschend leicht in die Blase hinein. Es giebt Fälle, wo die Blase sehr hoch steht, wo es Schwierigkeiten macht, wenigstens weiter in die Blase hineinzugreifen. Aber wenn man dann den Handgriff anwendet, den ich schon vor 12 Jahren beschrieben habe und den auch später Thompson angegeben hat, dass man von einem Assistenten die Bauchdecken sich recht tief in's Becken hinein drücken lässt, dann stülpt sich die Blase über den Finger und man kommt doch hinein, selbst wenn die Prostata hoch steht. Ich will nicht behaupten, dass es nicht Fälle giebt, wo man auf Schwierigkeiten stösst, wenn es sich einmal um sehr grosse, und besonders sehr dicke Leute mit mächtig entwickeltem Mittelfleisch handelt. Meine Erfahrungen sind ja nicht so sehr gross, ich mache nicht viel Medianschnitte im Jahre, aber sie haben sich doch im Laufe der Zeiten ziemlich gehäuft, weil ich Derjenige bin, der wenigstens auf dem Continente diese Operation zuerst ausgeführt hat. Es sind nun schon weit über 20 Jahre verflossen, dass ich den ersten Stein durch die reine Boutonnière entfernt habe. Da kommt man leicht auf über 100 Fälle, wenn man auch nur das Jahr 5, 6 Operationen macht. Jedenfalls muss ich behaupten, dass es eine sehr grosse Aus-

nahme ist, dass man von der Boutonnièren-Wunde aus nicht mit dem Finger bis in die Blase hinein reichen kann. Bei Kindern kann man namentlich unter Zuhülfenahme des oben erwähnten Handgriffes stets sogar das ganze Blasen-Innere abtasten. Uebrigens will ich noch hinzufügen, dass wohl die Mehrzahl der von mir operirten Kranken Kinder sind.

Nun komme ich zur Extraction des Steines. Die Sache ist ja zuweilen geradezu glänzend. Man nimmt die Kornzange, geht in die Blase, fasst den Stein beim ersten Griff und zieht ihn rotirend aus. Ebenso rasch, wie ich dies sage, macht sich die Operation. Ist nun der Stein grösser, so muss man vorsichtig sein, und dann müssen Manipulationen eintreten, genau, wie wenn ein Geburtshelfer einen Kindskopf herausleitet. Man muss den Stein mit einer grösseren Kornzange fassen, man muss ihn drehen und wenden, in die Höhe heben; man geht mit dem Finger in das Rectum ein, schiebt sich den Stein entgegen, stellt ihn sich in den richtigen Durchmesser, was namentlich bei Kindern ausserordentlich leicht ist, und bekommt ihn dadurch heraus. Ich habe ein Paar Mal in der Klinik die Steine bloss vom Rectum aus herausgebracht, bin mit den Fingern in das Rectum hineingegangen, habe den Stein hinten gefasst, habe gedrückt, und dann ist er genau wie ein Kirschkern, den man zwischen den Fingern schnippt, vorne zur Wunde herausgesprungen, ohne dass ich ein Instrument in die Blase geführt hätte. Ja, wenn nun der Stein sehr gross ist, dann entstehen Schwierigkeiten, das ist nicht zu verschweigen. Dann hört die Operation auf, eine so glückliche und elegante zu sein, wie sie es ist, wenn man den Stein auf einmal und ganz extrahiren kann. Wie weit ist also der Blasenhals dilatabel, und wie gross darf ein Stein sein, um ihn noch unzertrümmert in toto extrahiren zu können? — Wie gross? M. H.! Ich behaupte, dass man durch den Medianschnitt, ohne Aufschneidung der Prostata und ohne Verletzung der Prostatakapsel, Steine etwa von derselben Grösse herausbekommt, als durch den Seitensteinschnitt. Unter allen Umständen ist der Unterschied kein sehr grosser. Ich will Ihnen Steine zeigen, die fast so gross und dicker wie meine Uhr sind, die ich langsam und vorsichtig extrahirt habe, und wo absolut kein Einriss erfolgt und sehr bald die Continenz wieder eingetreten ist. Indess, dies sind Ausnahmen; im Allgemeinen sind Steine, die in den beiden kleineren Durchmessern mehr wie einen Zoll messen, nicht unzerstückelt zu extrahiren. Da müssen wir also den Stein zertrümmern. Wir haben aber nach dem Medianschnitt den grossen Vortheil, grosse und gerade Instrumente einführen zu können, Lithoklasten, so dick wie der Daumen eines Erwachsenen, mit Zähnen versehen, mit einer Schraube, wie bei einem Cranioklast, wenn wir es haben wollen — obwohl ich die letztgenannte mechanische Beihülfe nie nothwendig gefunden habe. Mit ihrer Hülfe können wir den Stein zertrümmern und ihn stückweise extrahiren. Das hat bis jetzt den grossen Nachtheil gehabt, dass man dann nachher sehr oft mit der Kornzange in die Blase eingehen muss, um die Fragmente heraus zu befördern; aber ich sehe gar nicht ein, warum man nicht auch ein Verfahren, wie bei der Litholapaxie, anwenden soll. Das muss ausserordentlich leicht gehen, wenn ich es auch selbst noch nicht versucht habe. Wenn man dann einen Katheter einbringen kann, der so stark

wie ein Daumen ist, und man so nahe daran ist, so sollte ich meinen, dass die Fragmente ausserordentlich leicht zu evacuiren wären. Es müsste daher der Versuch gemacht werden, ob man bei der Lithotripsie, oder bei der Lithoklasie will ich lieber sagen, um die bezügliche Procedur nicht mit der kunstgemässen Lithotripsie zusammen zu werfen, nicht die sämmtlichen Trümmer auf die einfachste und schonendste Weise nachher evacuiren kann. Das wäre dann allerdings ein ausserordentlicher Vortheil. Ich habe in solchen Fällen, wo ich den Stein zertrümmern musste, zuweilen bei grossen Steinen 50, ja 100 Mal in die Blase eingehen müssen, und dass das ein grosser Nachtheil ist — es giebt ja immer wieder kleine Blutungen und kleine Verletzungen der Blasenschleimhaut — ist selbstverständlich. Die Reaction wird dann sehr viel bedeutender. Es kommt dann natürlich auch weiter in Betracht, dass man sehr leicht ein Fragment zurücklassen kann, besonders in Blasen alter Leute, wo eine Aussackung nach hinten vorhanden ist. Wenn die Operation sehr lange dauert, wenn man immer wieder in die Blase mit der Kornzange eingeht, blutet es; dann bildet sich ein Coagulum in dieser hinteren Austaschung, das bettet die Steintrümmer und selbst grössere Bruchstücke so ein, dass man sie nicht mehr mit dem Finger fühlen kann. Ich versichere Ihnen, dass ich mich getäuscht habe in Fällen, wo ich wiederholt mit dem Finger nachgefühlt hatte. Wir haben es uns deswegen zur Regel gemacht, in allen denjenigen Fällen, wo wir die Lithoklasie anwenden, nach 5, 6, 8 Tagen noch einmal den Kranken zu chloroformiren und noch einmal, nachdem alsdann die Blutgerinnsel zerfallen und entleert sind, ganz genau zu untersuchen, ob noch Steinreste zurückgeblieben sind. Im Allgemeinen stehe ich aber so, dass ich es bis jetzt immer noch für ein Unglück betrachte, wenn man bei dem Medianschnitt, entgegen der Annahme, einen zu grossen Stein findet, namentlich wenn derselbe dann sehr hart ist, so dass man viel Gewalt anwenden muss, um ihn zu zerbrechen. Zwar habe ich nie einen Stein gefunden, den ich nicht mit Hülfe des Lithoklasten hätte zerbrechen können, aber die Fragmente werden bei Anwendung grosser Kraft auch wieder mit grosser Gewalt auseinander gesprengt, bekommen sehr scharfe Ränder und Spitzen und es könnte auch einmal ein spitzes Fragment die Blase verletzen. Ich würde in einem solchen Falle, wenn der Stein zu gross und hart ist, den gefährlicheren hohen Steinschnitt vorziehen, würde mich auch gar nicht geniren, nachdem schon die Boutonnière gemacht ist und ich nun mit dem Finger die Diagnose gestellt, nachträglich noch den hohen Steinschnitt hinzuzufügen, der sich sehr gut ausführen lässt, auch bei ungefüllter Blase. Wenn man nach der Durchtrennung der Bauchdecken unmittelbar über der Symphyse von der Perinealwunde aus mit dem Zeigefinger in die Blase eindringt, und sich dieselbe entgegen- und emporhebt, so ist, wenn nicht so abnorme Verhältnisse vorliegen, wie sie College Sonnenburg und Israel gefunden haben, die Eröffnung der Blase, auch wenn sie völlig entleert und zusammengefallen ist, nicht schwierig. — Nachdem die Operation beendet ist, kommt ein Punkt, wo ich anders verfahren bin als Herr König, ohne dass ich behaupten will, dass sein Verfahren nicht das richtigere ist. Ich wende nämlich bei der Nachbehandlung so gut wie ausnahmslos eine sonde à demeure an, d. h. ich führe

ein sehr starkes Metallrohr durch die Perinealwunde in die Blase ein, so, dass es etwa so weit in die Blase hineinragt, wie das Gummirohr bei einer Gelenkdrainage, d. h. nur ein ganz klein wenig. Ich habe diese Metallcanülen von verschiedenen Grössen, sie sind à double courant construirt: es ist eine kleine Nebencanüle vorhanden zur Injection, und damit wird nach beendeter Operation und in den ersten Tagen der Nachbehandlung die Blase ausgewaschen. Ich wende diese Metallcanüle an, weil man dadurch ausserordentlich viel gleichzeitig erreicht. Erstens wird die Canüle von mir mit aseptischer oder antiseptischer (jodoformirter) Gaze bewickelt, so dass sie die Wunde genau ausfüllt, resp. genau tamponnirt; zweitens stillt das Verfahren die parenchymatöse Blutung. Ich habe es nicht gern, wenn es in die Blase blutet. Abgesehen von allem Anderen, führen solche Blutungen durch Incrustation von Blutgerinnseln zuweilen zu recidiven Steinbildungen. Ja, m. H., vielleicht hat irgend Einer von Ihnen zufällig einmal schon etwas Aehnliches gesehen; den Meisten von Ihnen wird es kaum glaublich erscheinen: Ich habe vor Jahren einmal einen Stein von der Grösse einer kleineren Kartoffel in der Blase gefunden, einen Uratstein, sehr schön concentrisch geschichtet und sehr hart, und in der Mitte fand sich beim Durchsägen eine Mandelgrosse Höhle, die flüssiges, rothes Blut enthielt, und in demselben waren alle Blutkörper noch vollständig erhalten, nur die Contoure in der bekannten Weise etwas ausgezackt. Das war also ein um ein Blutgerinsel gebildeter Stein. Also, m. H., einmal hört nach der Anwendung der Tamponcanüle die Blutung auf, dann schafft man eine Art von antiseptischem Verband, und endlich fliesst der Urin gut ab und die Blase kann, ohne den Kranken zu stören oder ihm Schmerzen zu verursachen, so oft, wie man will, ausgewaschen werden. M. H.! Ich kenne doch den Zustand der Wunden aus der vorantiseptischen Zeit, und ich kann mit ihnen das Aussehen der jetzigen Wunden bei Steinschnitten vergleichen. Das ist ein Unterschied wie Tag und Nacht. Die Mortification der oberflächlichen Gewebsschichten, die wir sonst immer eintreten sahen, kommt gar nicht mehr vor; die stinkenden Incrustationen mit Kalksalzen, ohne die man sich sonst eine Steinschnittwunde gar nicht denken konnte, sehen wir gar nicht mehr. Also wir führen die Canüle ein, wir leiten den Urin ab. Ganz kann man ihn natürlich nicht ableiten. Wenn hinten ein Recessus vorhanden ist, der tief in's Becken hinuntersteigt, dann wird eben etwas häufiger ausgespritzt. Meistentheils nehmen wir hierzu Borsäure, welche die Blase ganz besonders gut verträgt, in etwa 5proc. Lösung. Ich würde mich nicht getraut haben, es so zu machen, wie College König es thut, d. h. keine Canüle zur Ableitung des Urins einzulegen, namentlich wenn der Urin jauchig ist, und die Wunde, wie er es thut, nur mit Jodoformgaze locker auszustopfen. Etwas muss das doch in allen Fällen den Urinabfluss behindern und der zersetzte Urin kommt direct mit der Wunde in continuirliche Berührung, während er durch eine solche Röhre ja natürlich viel bequemer ausfliesst. Wir lassen dann je nach Umständen die Canüle 2 bis 6 Tage liegen, dann nehmen wir sie heraus. Bei älteren Leuten mit schweren, stinkenden Blasencatarrhen haben wir dann nachher immer noch eine Zeit lang ein Gummirohr eingelegt, ähnlich wie Herr Schede es empfahl, mit

einem Querbalken und durch dasselbe noch 2—3 Mal täglich die Blase ausgespült. M. H.! Die Boutonnière in der Weise, wie ich sie so eben geschildert habe, ausgeführt, ist namentlich bei Kindern, bei denen doch meist nur kleine Steine vorkommen, und bei kleineren Steinen überhaupt, eine Operation, die nur ein so geringer Eingriff ist, dass ich sie Ihnen Allen dringend empfehlen möchte, wenn auch, wie gesagt, es im höchsten Grade wünschenswerth für die Chirurgie ist, dass sich uns möglichst viel Gelegenheiten zu hohen Steinschnitten darbieten mögen, Gelegenheiten, welche diese Operation wirklich indiciren, um dadurch die Technik des hohen Steinschnittes immer mehr auszubilden, als es bis jetzt der Fall ist. Da, wo der perineale Schnitt ausführbar ist, trotzdem den hohen Steinschnitt vorzunehmen, würde sich von meinem Standpunkte aus nicht rechtfertigen lassen; denn der perineale Schnitt hat eben doch noch eine Reihe anderweitiger Vortheile, als die hier erwähnten, für sich, so z. B. den, dass man die rebellischen Fistelbildungen, die nach dem hohen Steinschnitt zuweilen vorkommen, nach ihm nicht beobachtet.

Herr König: Ich wollte mir nur erlauben, zu bemerken, dass ich bei der Besprechung des Verweilcatheters wesentlich doch die Fälle von Boutonnière wegen Strictur gemeint hatte.

Herr Gussenbauer (Prag): M. H.! Ich habe mir das Wort erbeten, um Ihnen zunächst einige Bemerkungen über den Fall zu machen, welchen College Sonnenburg angezogen hat. Diesen Fall habe ich seiner Zeit in meiner Klinik operirt — ich glaube, es wird im Jahre 1879 oder 1880 gewesen sein. Es handelte sich um einen Menschen, der einen ziemlich grossen Stein hatte von vielleicht 4—5 cm. Ich entschloss mich zur Sectio alta. Sie verlief in typischer Weise. Ich nähte mit Seide. Es trat zunächst Heilung der Blasenwunde per primam ein, aber mein damaliger Assistent hatte vergessen, die Seidenfäden aus der offen gelassenen Bauchwunde herauszunehmen. Sie heilten ein. ca. 14 Tage nachher fragte ich ihn, ob er denn die Seidenfäden aus der Wunde entfernt hätte, und als er es nicht gethan hatte, beauftragte ich ihn, er möge noch die Seidenfäden herausnehmen. Das dürfte vielleicht nach Ablauf der zweiten Woche geschehen sein, und schon zeigte sich bei Wiedereröffnung der Blase, dass die Seidenfäden sämmtlich incrustirt waren. Sie ragten nun mit ihren Schlingen in die Blase hinein. Nun heilte der Casus zunächst anstandslos. Der Harn floss vielleicht — ich kann das jetzt nicht mehr genau sagen — noch 2 Monate durch die Fistel, dann schloss sich die Fistel, und der Patient wurde geheilt entlassen. Später stellte er sich wieder in der Klinik mit einer Fistel vor. Wir haben ihn damals wieder aufgenommen und wieder geheilt. Dann kam der Fall nach Wien, zunächst zu Professor Dittel. Professor Dittel hat ihn lange Zeit hindurch behandelt, aber es war ihm nicht möglich, eine dauernde Heilung zu erzielen. Dann kam der Casus zu Hofmokl, welcher ihn ebenfalls lange Zeit hindurch behandelte, und heuer im Winter ist der Casus wieder mit bestehender Fistel in meine Klinik gekommen. Ich sah mich nun veranlasst, die Narbe wieder zu incidiren und die Blase genau zu untersuchen. Das habe ich ausgeführt, ich weiss nicht mehr in welchem

Monat. Ich habe aber mit dem Finger in der Blase nichts finden können. Nach dieser Incision heilte der Casus wieder zu und ist augenblicklich geheilt. Ich bin aber natürlich nicht in der Lage, zu sagen, wie lange die Heilung andauern wird, da bei dem Patienten ein mässiger Grad von Cystitis chronica besteht. Soviel über diesen angezogenen Casus.

Nun möchte ich mir noch einige Bemerkungen erlauben, zunächst in Bezug auf die Indicationsstellung der Steinoperationen. Soviel bis jetzt aus der Discussion über die Indication der Steinoperationen hervorgegangen ist, glaube ich, hat sich die Mehrzahl der Redner dahin ausgesprochen, dass die Litholapaxie im Vergleich zu den Steinschnittoperationen mehr und mehr zu verlassen sei. Das kann ich nun nach meinen Erfahrungen nicht zu geben. Ich habe nicht gerade sehr viel Steinoperationen gemacht; aber ich denke doch, einige 30, vielleicht auch 40 Fälle von Steinoperationen im Verlauf der Jahre ausgeführt zu haben. Ich bin nun der Meinung, dass in denjenigen Fällen, wo die Indication für die Steinzertrümmerung und heut zu Tage für die Litholapaxie überhaupt besteht, sie auch ausgeführt werden soll. Sie ist das rationellste und schnellste Verfahren, sie führt am schnellsten zur Heilung. Zu dieser Ueberzeugung bin ich durch meine eigenen Erfahrungen gekommen, weil ich gesehen habe, dass es damit möglich ist, innerhalb weniger Tage einen Patienten vollständig herzustellen ohne Blasenverletzung, und dass es möglich ist, selbst sehr grosse Steine auf diese Weise zu zertrümmern. Ich will nur einen Casus, der mir im Gedächtniss ist, anführen. Es handelte sich um einen jungen Mann von vielleicht 17, 18 Jahren, der einen sehr grossen und harten Stein hatte. Ich habe ihn gemessen, er hatte über 6 cm, so dass er von meinem Lithotriptor garnicht gefasst werden konnte. Das wäre gewiss eigentlich ein Fall für die Sectio alta gewesen. Dennoch, da der Harn und die Blasenbeschaffenheit gut waren, entschloss ich mich zur Steinzertrümmerung und zur Litholapaxie in einer Sitzung. Ich musste zunächst den Percuteur anwenden, ich musste den Stein zerschlagen. Nachdem ich dies gethan, gelang es mir vielleicht in etwas über einer Stunde, diesen Stein zu zertrümmern und so vollständig zu entfernen, dass die ganze Blase ausgewaschen werden konnte. Ich will hinzufügen, dass die aufgesammelten Steinstücke vielleicht noch an 70 gr. gewogen haben, also eine Schwere besassen, wie sie selbst grosse Steine, wenn sie im Ganzen herausgenommen werden, nur selten aufweisen. Ich habe nun in mehreren Fällen eine ähnliche Erfahrung gemacht, will aber nicht behaupten, dass ich in der Litholapaxie eine grosse Uebung habe. Ich habe vielleicht im Ganzen 1 Dutzend Mal lithotripsirt, und von diesen 12 Fällen vielleicht nur 6 litholapaxirt. In früheren Zeiten habe ich die Lithotripsie, wie es früher Usus war, in mehreren Sitzungen vorgenommen.

Dann möchte ich noch einen anderen Punkt hier berühren: wann die Litholapaxie nach meiner Beurtheilung nicht indicirt ist. Das ist überall da der Fall, wo entweder die Steine die Blase vollständig ausfüllen, so dass daneben gar kein Raum für Harn oder Wasser übrig bleibt, oder wenn bereits die Blasenwand und noch mehr, wenn die Nieren bereits gelitten haben. Dann, glaube ich, soll man mit der Erfahrung Derjenigen übereinstimmen,

die Gelegenheit haben, sehr oft die Lithotripsie auszuführen, die dahin geht, in diesem Falle nicht zu lithotripsiren. Für diese Fälle darf man wählen zwischen den Steinschnittoperationen. In Bezug auf die Indicationen der Operation gebe ich ohne Weiteres zu, dass die Sectio mediana in der besprochenen Form vor den übrigen Methoden den Vorzug verdient, so lange es sich um ganz kleine oder um relativ kleine Steine handelt. Insbesondere bei Kindern, glaube ich, soll das die normale Methode sein. Wenn aber die Steine grösser werden und die Frage der Zertrümmerung des Steines in der Blase durch die gemachte Medianwunde auftritt, dann halte ich es für rationeller, wenn man auf den perinealen Schnitt eingeht, die Sectio lateralis zu machen. Ich kann unserem geehrten Herrn Präsidenten nicht ganz beistimmen, wenn er meint, dass bei dem Seitensteinschnitt die Gefahr der Infection eine grössere wird, wenn es sich um grosse Steine handelt. Ich weiss sehr wohl, dass bei der Sectio mediana eine sehr erhebliche Dehnbarkeit des prostatischen Theiles der Harnröhre zu erzielen ist, aber das hat seine Grenzen. Ueberschreitet man diese, dann kommt es zu Einrissen, zu Quetschungen. Ich bin nicht in der Lage gewesen, am Cadaver das einzusehen, aber ich habe doch in früheren Zeiten vielfach davon sprechen gehört von meinen Lehrern, welche sehr grosse Erfahrungen über Steinoperationen hatten. Auch kann ich nicht zugeben, dass in früheren Zeiten die Resultate nach der Sectio lateralisata so sehr schlecht waren. Wir haben in Wien als Studenten sehr viele Steinoperationen gesehen. Gerade an der Wiener Schule war durch Kern und durch Wattmann die Sectio lateralisata sehr ausgebildet, und wir haben im Grossen und Ganzen doch den Eindruck gehabt, dass der Seitensteinschnitt eine relativ ungefährliche Operation ist. Natürlich bin ich nicht in der Lage, mit Zahlen auf diese Verhältnisse einzugehen.

Was nun die Indication für den hohen Steinschnitt anlangt, so, glaube ich, kann man dieselbe dahin abgeben, dass für den hohen Steinschnitt alle die Steine reservirt sein müssen, welche die Blase ausfüllen. Ich habe den hohen Steinschnitt in mehreren Fällen gemacht. Ich will hier zwei Fälle kurz berühren, weil sie mehr Interesse beanspruchen. In einem Falle handelte es sich um die Anwachsung des Peritoneums an die Symphyse. Ich war genöthigt, das Peritoneum mit dem Messer abzupräpariren; nachdem ich dies gethan, führte ich die Sectio durch die Blasenwand u. s. w. Nun ereignete es sich, nachdem ich die Blase bereits eröffnet hatte, dass der Assistent, welcher das Peritoneum mit dem Finger zu schützen hatte, dasselbe ausliess, und nun schnitt ich, indem ich das Messer von unten nach aufwärts führte, das Peritoneum ein, welches ich früher abgelöst hatte. In diesem Falle war die Blase sehr schlecht. Es bestand lange Zeit Cystitis und Pyelonephritis. Ich habe nun sofort das Peritoneum wieder vernäht, den Stein extrahirt, ausgewaschen; aber in diesem Falle kam es doch zu einem Exitus lethalis in Folge von Peritonitis. Bei der Section fand man, dass eine lang dauernde Pyelonephritis bereits bestanden hatte. Natürlich ist der Patient aber in Folge der Peritonitis zu Grunde gegangen. Dann möchte ich hier noch einen anderen Fall erwähnen, wo ich wegen eines sehr grossen Steines den hohen

Steinschnitt ausführte. Der Stein war so gross, dass er die ganze Blase ausfüllte. In diesem Falle habe ich nachträglich die beiden Musculi recti von ihrer Insertion theilweise abgelöst, um den grossen Stein extrahiren zu können. Der Fall verlief sonst normal. Endlich will ich eines anderen Falles erwähnen. Es handelte sich um einen 73 Jahre alten Collegen mit Prostatahypertrophie, welchen ich erst im heurigen Winter operirte. Die Sondenuntersuchung hatte ergeben, dass es sich höchst wahrscheinlich um zwei Steine handelte. Wegen der Prostatahypertrophie und wegen der Multiplicität der Steine machte ich die Sectio alta. Ich fand nun bei ihm zunächst 5 Steine, und als ich nach Extraction dieser 5 Steine die Blase genau mit dem Finger untersuchte, fand ich noch einen Stein, welcher in der Blasenwand eingelagert war. Zunächst brauchte ich einige Zeit, um mich zu orientiren. Die genauere Untersuchung zeigte mir aber sofort, dass hier einer der seltenen Fälle von Divertikelsteinen vorlag, Fälle, von denen ich früher nie einen gesehen hatte. Ich entwickelte nun vorsichtig mit dem Finger den Stein, der fest eingeschlossen im Divertikel lag, mit einem Hals zum Divertikel heraus und noch mit einem Stücke frei in die Blasenhöhle hineinragte. Dieser Fall verlief ebenfalls ganz gut, nur dauerte die Heilung längere Zeit wegen der Prostatahypertrophie, deswegen, weil der Harn keinen guten Abfluss nach unten hatte, und der Herr College sich fortwährend catheterisiren musste. Ich meine nun, m. H., dass derartige Fälle, also Multiplicität der Steine, Divertikelsteine, sehr grosse Steine, ein für alle Mal für die Sectio alta zu reserviren sind. Von den übrigen Fällen würden die leichteren der Sectio mediana zu reserviren sein, und dann giebt es noch eine Kategorie von Fällen, wo man eventuell die Sectio lateralisata ausführen kann. Ich habe mich erst kürzlich veranlasst gesehen, ebenfalls bei einem über 70 Jahre alten Mann, den Seitensteinschnitt zu machen. Der Grund zur Indication war für mich folgender: Der Mann hatte einen sehr grossen Bauch und einen sehr bedeutenden Panniculus adiposus, vielleicht von über 4 Querfinger und überdies Prostatahypertrophie. Diese Fettleibigkeit und die Präsumption, dass das Fett nicht nur in der Bauchwand resp. unter der Haut angesammelt sein könnte, sondern auch im prävesicalen Raum, war für mich die Veranlassung, die Sectio alta in diesem Falle nicht zu machen. Ich habe die Sectio lateralisata mit ganz gutem Erfolge gemacht.

Was die Nachbehandlung bei der Boutonnière anbelangt, so glaube ich, dass man sehr streng unterscheiden muss zwischen der Boutonnière, welche man als Urethrotomia externa bei bestehender Harnröhrenstrictur macht. In diesem Falle, glaube ich, ist es am zweckmässigsten, wenn man die Wunde tamponnirt. Einen Verweilcatheter halte ich ebenso wie College König für ein Reizmittel, welches zu vermeiden ist. Ich ziehe daher das öftere Catheterisiren in der ersten Zeit nach der Operation vor, und erst später, wenn die Wunde vollständig granulirt, überlasse ich dem Patienten die Harnentleerung selbst. Auch bei der Sectio lateralisata und bei der Sectio mediana behufs Steinentfernung, glaube ich, ist es zweckmässig, in der ersten Zeit einen antiseptischen Compressivverband durch die Tamponnade mittelst Jodoform vorzunehmen. Ich habe ebenso wie unser Herr Präsident gefunden, dass

bei einer derartigen Behandlung die Wunden aseptisch verlaufen, und wenn College König sich so ausgedrückt hat, dass eine eigentliche Asepsis doch nicht vorhanden sei, so, glaube ich, wird er das doch wohl nur so verstanden haben, dass in der Blase ja eine Menge Fäulnisserreger vorhanden sind, welche gelegentlich die Wunde inficiren können. Ich muss aber doch sagen, dass bei derartiger Behandlung die Wunden ebenso aseptisch verlaufen wie an irgend einer anderen Körperregion.

(Der Vorsitz wird inzwischen von Herrn von Bergmann übernommen.)

Herr Küster (Berlin): M. H.! In Bezug auf die Sicherheit der Antisepsis beim Medianschnitte bin ich etwas anderer Meinung, als die Herren König und von Bergmann. Ich bin überzeugt, dass die Antisepsis ganz vollkommen zu erreichen ist, in ganz gleicher Weise, wie wir sie z. B. bei Wunden im Munde erreichen, bei denen Fäulnisserreger zuweilen in Massen vorhanden sind, wie etwa bei einem carcinomatösen Geschwür an der Zunge. Freilich meine ich im Gegensatz zu Herrn Gussenbauer, dass die Sicherheit niemals eine ganz vollkommene sein kann, wenn man auf den Catheter verzichtet. Ich wende den Catheter stets an, und zwar von vornherein, tamponnire dann die Wunde ganz fest mit Jodoformmull und habe niemals auch nur die geringste Störung der Wunde gesehen; die Sachen verlaufen vielmehr in ganz gleicher Weise, wie sonst die Wunden bei antiseptischer Tamponnade zu verlaufen pflegen. Wenn es sich hier also nur um diese eine Frage handelte, so würde sicherlich der Medianschnitt unter allen Umständen der Sectio alta vorzuziehen sein, und im Ganzen und Grossen bin ich, wie ich bekenne, ein Anhänger des Medianschnittes bei Extraction der Steine. Aber es ist bisher meiner Ansicht nach noch zu wenig hervorgehoben worden, dass denn doch ein Punkt beim Medianschnitt unter Umständen einen erheblichen Stein des Anstosses bilden kann, nämlich die Unmöglichkeit einer genauen Abtastung der Blase, die doch nöthig ist, um uns überhaupt nur einmal ein Bild von dem zu geben, was wir bei der Operation zu erwarten haben. Wenn die Prostata ausserordentlich gross ist, so sind wir eben ausser Stande — ich wenigstens habe es mehrmals nicht fertig gebracht — hinter die Prostata zu gelangen, um uns zu orientiren, wie gross der Stein ist, in welcher Lage er sich befindet, und habe ich in Folge dessen bereits 3 Mal nach vorangeschicktem Medianschnitt den hohen Steinschnitt machen müssen, jedes Mal ohne vorherige Füllung der Blase. Es ist trotzdem leicht genug gegangen, es hat dem Patienten keinerlei Nachtheile gebracht, und die Sache wäre von dem Gesichtspunkte aus ja nicht besonders schlimm. Aber wir fügen dann doch immer der Blase, die bereits eine Zeit lang maltraitirt worden ist, durch die Extractionsversuche vom Damm her, eine zweite Verletzung zu, die ja gewiss nicht gleichgiltig ist, und wenn wir die Möglichkeit haben, von vornherein uns mit einer Wunde begnügen zu können, so dürfte ein solches Verfahren gewiss vorzuziehen sein. Es ist aber nicht nur die Grösse der Prostata, die hier zu Schwierigkeiten führt, sondern es können auch noch andere Verhältnisse vorliegen. Ich habe einen ganz gleichen Fall gesehen, wie ihn gestern Herr Roser hier beschrieben hat, wo ein sehr grosser Mittellappen der Prostata

sich so vor den Stein legte, der gar nicht gross war, dass immer dieser Zipfel von der Zange gefasst wurde, und es absolut unmöglich war, den Stein auf diese Weise zu extrahiren. Ich musste den hohen Blasenschnitt hinzufügen und war erstaunt, wie verhältnissmässig klein der Stein war, wie leicht er sich hätte extrahiren lassen, wenn es möglich gewesen wäre, ihn richtig zu fassen. Es ist dann fernerhin ein zweiter Punkt nicht oder nicht genügend erwähnt worden, wie ich meine: dass es denn doch nicht unter allen Umständen möglich ist, ohne Verletzung der Prostata die Dilatation zu machen. Es giebt in der That Fälle, wo die Prostata so starr und hart ist, dass es unmöglich ist, mit dem Finger durch die Harnröhre hindurch zu kommen, und wenn man Instrumente dabei anwendet, so entstehen Risse. Ich habe einen Fall derart in meiner Arbeit über Blasengeschwülste, die kürzlich erschienen ist, beschrieben, wo bei milder Dilatation mittelst des Simon'schen Harnröhrenspeculums 2 tiefe Risse in der Prostata entstanden waren. Der Mann ging an seiner Krankheit zu Grunde, und bei der Section konnten die Risse constatirt werden, die zwar völlig aseptisch geblieben waren, aber es waren doch eben Einrisse vorhanden.

M. H.! Wenn ich auf die Discussion zurückblicke, die nun hier zwei Tage lang stattgefunden hat, so kann ich mich des Eindruckes nicht erwehren, dass wir sicherlich für die Zukunft niemals weder die eine noch die andere Operation und auch wohl die Litholapaxie nicht werden entbehren können. Wir werden in einer gewissen Anzahl von Fällen einmal diese, einmal jene Operation machen müssen, weil dafür bestimmte Indicationen vorhanden sind. Immer aber wird es eine gewisse Breite der Entschliessung geben. Es werden Fälle zur Operation kommen, in welchen der Operateur, je nach seiner Liebhaberei, je nach seiner Uebung bald diese, bald jene Methode wählt, und ich hoffe, dass wir auch in Zukunft von Einseitigkeiten in Bezug auf Blasen- und Steinoperationen eben so fern bleiben werden, wie wir uns bisher davor haben hüten können.

Herr Loebker (Greifswald): M. H.! Nachdem ich vor mehreren Jahren gerade die Frage der Nachbehandlung der gewöhnlichen Urethrotomia externa zur Behandlung von Harnröhrenstricturen bearbeitet habe und selbst ein Vertreter der Sonde à demeure geworden bin, auf Grund einer Anzahl von Beobachtungen, die sich inzwischen vielfach vermehrt haben, gestatten Sie mir, dass ich auch diesen Punkt mit wenigen Worten berühre. Die Ausführungen des Herrn König gingen ja wesentlich darauf hinaus, dass die Sonde à demeure einen schädlichen Reiz ausübe. Gewiss ist die Sonde à demeure ein Reiz; es fragt sich nur, ob dieser Reiz, gegenüber den anderen Nachtheilen, den Reizen, denen ohne Anwendung der Sonde à demeure die Wunde und Blase ausgesetzt sind, grösser ist, resp. mehr Gefahr bringt. Zweitens hatte Herr König gesagt — und ich glaube, dass ich ihn richtig verstanden habe — dass er bei seiner Nachbehandlung im Wesentlichen ohne die Sonde à demeure in einer grossen Anzahl von Fällen, wenigstens den Zustand erreicht, den wir im Allgemeinen als den aseptischen bezeichnen können, und dass es nur darauf ankommt, dass nicht die Infection von eventuell in der Blase vorhandenen Noxen aus nachträglich stattfinden

kann. Eine völlig aseptische Wundheilung hielt Herr König überhaupt für unmöglich. Was nun zunächst den Reiz anlangt, den die Sonde à demeure ausüben soll, so muss ich offen gestehen, dass ich nach meinen Erfahrungen diesen Reiz nicht allzuhoch anschlagen kann. Jedenfalls sage ich immer: In denjenigen Fällen, wo keine schweren Complicationen bestanden, hat der von mir benutzte Verweilcatheter irgend welche Complication nicht hervorgerufen, und zweitens, wenn eine Complication von Seiten der Harnblase und des Inhaltes derselben bestand, dann, sage ich, ist der geringe Reiz, der unter diesen Umständen durch Einlegen des Verweilcatheters eventuell hinzugefügt wird, absolut nicht in Frage gekommen gegen den Reiz, der bei anderweitiger Nachbehandlung von den doch immer noch einige Zeit in der Harnblase zurückbleibenden Noxen ausgeübt wäre. Ich bin ebenfalls der Meinung, dass mit der gewöhnlichen Sonde à demeure nicht eine vollkommene Entleerung der Blase möglich ist. Aber wenn wir nur mit der permanenten Entleerung der Blase durch Hebervorrichtung noch die regelmässige Ausspülung verbinden, dann bekommen wir doch einen Zustand, der annähernd ähnlich sich gestaltet, wie wenn wir bei schweren Complicationen nach Ausführung des perinealen Steinschnittes ein mit einem Querbalken versehenes Drainrohr von der Wunde aus in die Blase einlegen. Nachdem ich nun durch eine ganze Reihe von Jahren in dieser Weise verfahren bin, muss ich offen gestehen, sind diejenigen Urethrotomien, die ich in dieser Weise nachbehandelt habe, entschieden besser verlaufen, als diejenigen, welche ich in früherer Zeit ganz ähnlich nachbehandelt hatte, wie eben von Herrn König angegeben worden ist. Allerdings muss ich zugestehen, dass die Zeit, wo ich in der von Herrn König angegebenen Weise verfuhr, etwas weiter zurückliegt, ich damals also auch nicht so in der Antisepsis ausgebildet war, wie heut zu Tage. Mir ist aber ein Fall, den ich auch früher bereits in meiner ersten Arbeit publicirte, in dieser Richtung von ganz besonderem Interesse gewesen. Es handelte sich um einen Kranken, der bereits vor Ausführung der Urethrotomia externa eine Pyelonephritis besass. Ich habe damals, weil der Kranke Monate über von mir behandelt werden musste — er ist auch schliesslich an dieser Pyelonephritis gestorben —, abwechselnd mit Hülfe des Verweilcatheters und ohne denselben die Nachbehandlung geleitet. Dabei habe ich stets constatiren können, dass, wenn die Sonde à demeure fortblieb, weil sie eben in Folge des allzulangen Liegens nicht mehr ertragen wurde, dass dann sofort hohes Fieber bei dem Kranken einsetzte; die wiederholte Catheterisirung oder die vielfache spontane Entleerung wirkten nicht annähernd in derselben Weise für den schnellen Abfluss des stark mit Eiter untermischten Urins aus der Blase. Sobald der Catheter wieder lag, fiel sofort die Temperatur auf die Norm zurück. Auf den früher von mir empfohlenen grossen Occlusivverband, welcher das ganze Becken umhüllte, verzichte ich gänzlich, seitdem wir den Werth der Jodoformgaze gerade für die Wunden in dieser Gegend kennen gelernt haben. Nun bin ich aber, wenn ich auch für den Werth der Sonde à demeure zur Nachbehandlung der Urethrotomia externa voll eintrete, gewiss nicht der Meinung, dass man nun etwa einseitig verfahren sollte. Ich habe vielmehr früher

bereits betont, dass es eine ganze Anzahl von Fällen giebt, bei denen man die Sonde à demeure gar nicht anwenden kann. Wenn eine acute Urethritis besteht und man müsste nothgedrungen die Urethrotomia externa ausführen, so ist es selbstverständlich unthunlich, auf die Harnröhrenschleimhaut diesen neuen Reiz auszuüben. Wenn ferner Incontinenz des Blasenhalses besteht, so wird die Sonde à demeure ja absolut nicht Dasjenige leisten, was ich von ihr verlange. Es läuft noch ein grosser, wenn nicht der grösste Theil des Urins neben dem Catheter heraus, die Infection der Wunde ist dann doch nicht abzuhalten, und nun würde die Sonde à demeure geradezu einen schädlichen Einfluss auf die Wunde ausüben. Wenn ferner Unterminirungen, Abscessbildungen am Perineum vorhanden sind, so halte ich auch dafür, dass die Benutzung des Verweilcatheters zwecklos ist. In solchen Fällen würde ich eventuell ganz in derselben Weise verfahren, wie nach dem perinealen Steinschnitt, d. h. ich würde in allen diesen Fällen von der Wunde aus ein Drainrohr einlegen, eventuell eine Ausstopfung der Wunde vornehmen. Ferner möchte ich betonen, dass für diese schweren Fälle das permanente Bad bei der Nachbehandlung unter Umständen ganz Besonderes leisten kann. Man behandelt solche Fälle am besten gerade ebenso, wie ausgedehnte Phlegmonen in anderen Regionen. Wenn man so die Fälle sortirt und je nach den vorhandenen Verhältnissen die Behandlung ändert, dann wird man mit diesen Mitteln immerhin recht gute Resultate und einen Wundverlauf erzielen, welcher bei den nicht complicirten Fällen von vornherein eine Heilung durch aseptische Granulationsentwickelung darstellt; bei bestehender Sepsis wird es uns alsbald gelingen, den aseptischen Zustand auf dem Operationsterrain wieder herzustellen.

Herr Petersen (Kiel): M. H.! Sie werden sich wohl gewundert haben, dass ich bis jetzt in dieser Sache das Wort noch nicht ergriffen habe, obgleich ich bei der Wiedergeburt des hohen Steinschnitts auch als Geburtshelfer mit thätig gewesen bin. Der Grund ist einfach der, dass ich in der letzten Zeit nur einmal Gelegenheit gehabt habe, den hohen Steinschnitt auszuführen. Der Fall bietet jedoch manches Interessante, so dass ich mir vielleicht erlauben darf, einige Punkte der Krankengeschichte hervorzuheben. Es handelte sich um einen hochgradig phthisischen Herrn in der Mitte der 60 er, bei dem ich früher wiederholt die Zertrümmerung vorgenommen hatte, und zwar wie es schien mit Erfolg. Jedoch traten nach einigen Jahren immer wieder Rückfälle auf. Ich operirte den sehr mageren Patienten mit Füllung des Mastdarms und der Blase und habe die prävesikale Bauchfellfalte gar nicht zu Gesicht bekommen. Es waren 5 Steine in der Blase, von denen zwei in den Mündungen der beiden Harnleiter lagen und offenbar von den Nieren heruntergekommen waren. Es geht daraus hervor, was man sich auch von vornherein sagen kann, dass man in der Beurtheilung der Rückfälle vorsichtig sein muss, dass man dieselben nicht ohne Weiteres dieser oder jener Operationsmethode in die Schuhe schieben darf.

Mit Rücksicht auf die bei meinem Patienten häufig vorkommenden, sehr starken Hustenanfälle, eine seit längerer Zeit bestehende, die Urinexcretion sehr hindernde Prostata-Hypertrophie und die mir von früher

her bekannte sehr grosse Reizbarkeit der Harnröhre verzichtete ich für dieses Mal auf die Blasennaht, deren Anhänger ich sonst bin, und wandte die Dittel'sche Methode der Drainage an (im rechten Winkel gebogenes Hartgummirohr, an dessen Blasenende ein kurzes Drainrohr, und an dessen anderem Ende ein langes Gummirohr befestigt ist, welches letztere den Urin in ein zwischen den Beinen des Kranken liegendes Uringlas leitet). Durch die Harnröhre wurde zunächst ein Verweilkatheter in die Blase geführt. Es zeigte sich nun das Auffallende, dass in den ersten 6 Stunden aller Urin durch den Verweilkatheter abfloss, nachher aber nur durch das Drain, obgleich der Katheter vollkommen durchgängig war. Vielleicht hatte sich eine Schleimhautfalte als Klappenventil vor das Oehr des Katheters gelegt.

Patient war nach der Operation so hinfällig, dass er, einige Zeit nachdem er zu Bett gebracht war, im Nachschlafe durch Zurücksinken der Zunge zu ersticken drohte. Durch künstliche Respiration wurde er in's Leben zurückgerufen; aber noch längere Zeit musste durch Vorziehen des Unterkiefers der Athmungsweg frei gehalten werden.

Der Heilungsverlauf war ein fieberloser, der Appetit des Patienten ein sehr bedeutender. Die Heilung war in reichlich 4 Wochen vollendet, doch ist später die Narbe noch ein paar Male wieder aufgebrochen. — Dieses öftere Wiederaufbrechen der Narbe scheint nach dem hohen Steinschnitt manchmal vorzukommen. Ich habe es unter meinen Fällen 2 mal beobachtet, doch trat schliesslich vollständige Heilung ein. Ich glaube, dass in diesen Fällen die innere Wunde noch nicht vollkommen geschlossen ist, und dass man durch längeres Offenhalten der Hautwunde, wenn dieses immerhin unangenehme Vorkommniss eintritt, die Wiederholung desselben verhüten kann, indem man der inneren Wunde auf diese Weise Zeit lässt zu vernarben und der Narbe sich zu festigen.

Es ist verschiedentlich gesagt worden, dass die Füllung des Mastdarms bei der Sect. alta unnöthig sei. Ich möchte dem gegenüber doch betonen, dass es richtiger ist, sich derselben zur Erleichterung der Operation zu bedienen, jedenfalls giebt sie dem Peritoneum gegenüber ein grösseres Gefühl der Sicherheit. Dass die Gefahr der Verletzung des Bauchfells keine gar zu grosse ist, wussten wir schon längst. Duller hat 478 Fälle von Sect. alta zusammengestellt, unter denen nur 13 mal das Peritoneum verletzt wurde, und zwar nur 3 mal mit tödtlichem Ausgange. Immerhin ist dies aber noch zu viel, und gewiss ist die Verletzung öfter vorgekommen als veröffentlicht. Wenn Jemand auch 5 oder 10 oder 20 Fälle operirt hat, ohne das Bauchfell zu verletzen, das nächste Mal kann es ihm doch passiren. Es ist auch nicht zu gering anzuschlagen, dass man bei der Blasenverschiebung durch Mastdarmfüllung einen viel reineren Schnitt machen kann. In vielen Fällen wenigstens braucht man das Bauchfell gar nicht nach oben zu schieben, man bekommt es eben gar nicht zu Gesicht.

Und warum soll man denn auf diese Erleichterung verzichten? Oder bringt sie etwa Nachtheile? Davon hat bis jetzt noch Nichts verlautet. Nun muss ich allerdings zu meinem Schmerze eine Mittheilung machen, welche zeigt, dass man die Füllung des Mastdarms nicht weiter treiben soll, als es

durchaus nöthig ist. Herr College Cadge vom Norfolk and Norwich Hospital in Norwich schreibt mir Folgendes: „Was meine Praxis betrifft, habe ich bei einer Gesammtzahl von 300 Steinoperationen die hohe nur einmal angewandt und zwar mit tödtlichem Ausgange. Es dürfte sie vielleicht interessiren, zu erfahren, dass in diesem Falle 500 Ccm. Flüssigkeit, die ich langsam in den Colpeurynter hineinführte, einen Riss des Rectum verursachten, des mukösen wie des muskulösen Stratums („coats" anglice), den ich nach dem Tode entdeckte." Woran der Patient gestorben, besonders ob Peritonitis aufgetreten ist, schreibt Herr Cadge nicht, eine Verbindung zwischen Mastdarm und Bauchfellhöhle scheint nicht dagewesen zu sein. Ich selbst habe an meinem Kranken eine Beobachtung gemacht, welche vielleicht ebenfalls auf die Ausdehnung des Mastdarms zurückzuführen ist. Der Kranke hatte nach der Operation einen sehr starken Appetit, der Nahrungsaufnahme entsprachen aber nicht die Entleerungen. Abführmittel und Ausspülungen hatten keinen rechten Erfolg. Als nun sehr heftige Tenesmen auftraten, nahm ich eine Finger-Untersuchung des Mastdarms vor und fand das ganze kleine Becken von Kothmassen angefüllt.

Es wird gegen die Füllung des Mastdarms auch angeführt, dass dieselbe nichts nütze, das Bauchfell steige nicht höher hinauf. Herr Cadge schreibt mir in einem anderen Briefe, wie folgt: „The surgeons here are not, I think, yet convinced of the value of the colpeurinter and in a discussion on the subject at the London medico - chirurgical Society on Nov. 30. Mr. Barwell gave the result of some experiments showing that distension of the rectum had little or no effect in elevating the provesical fold of peritoneum. — I too have found that in some trials on the cadaver the peritoneum was not much raised above the pubis even with full distension of both, bladder and rectum. — Still I am confident, that the method you proposed is most valuable and important". — Nun, ich weiss nicht, wie die englischen Herren Collegen ihre Untersuchungen angestellt haben, aber so viel kann man doch wohl mit vollkommener Sicherheit behaupten, dass, mit verschwindenden Ausnahmen, die Füllung des Rectums die prävesicale Bauchfellfalte höher hinaufschiebt, das beweisen die zahlreichen Untersuchungen von Braune, Garson, von Bergmann, Mannheim, Fehleisen und von mir zur Genüge. Ich habe im Operationskurs die Sect. alta im Laufe der letzten Jahre mindestens 70 Mal mit Füllung des Mastdarms und der Blase von Studenten ausführen lassen, und habe, mit Ausnahme eines Falles, wo die Bauchfellfalte sehr tief herabging, nur bei sehr ungeschicktem Operiren und übermässig langen Schnitten Verletzungen des Bauchfells gesehen, und auch nur sehr selten. Allerdings kann man ja nicht leugnen, dass Fälle vorkommen, in denen die Falte mit der Symphyse verwachsen ist und dass sich diese wohl nicht immer mit Sicherheit erkennen lassen. Die Zahl dieser Fälle ist jedoch sicher eine verschwindend kleine. Erwähnen will ich, dass bei doppelseitigem Leistenbruch die Falte an der Symphyse festgehalten werden kann. — Tillaux und Monod behaupten nun gar, dass bei Kindern der Mastdarmballon in die Höhe steige und die Blase und damit auch die Bauchfellfalte herabdrücke. Weder in der Literatur noch durch meine Fälle habe ich dies bestätigt gefunden, und die

von Bergmann-Mannheim'schen Untersuchungen dürften diese Behauptung hinlänglich widerlegen.

Man hat dem hohen Steinschnitte den Vorwurf gemacht, dass leicht Fisteln nachbleiben. Es ist noch nicht lange her, dass behauptet worden ist, dass nach der Sect. alta Fisteln überhaupt nicht beobachtet seien; dass solche aber doch bisweilen vorkommen, haben wir im Laufe der Debatte ja erfahren. Auf der anderen Seite muss aber darauf hingewiesen werden, dass auch nach den Perinealschnitten Fisteln zur Beobachtung kommen: Werewkin fand unter 135 Fällen von Sect. lat. 7 Mal Fisteln, unter 16 Fällen von Sect. med. 1 Mal. Etienne hat nach Sect. perinealis im Ganzen 11 Fälle von nachbleibender Fistel gefunden.

Ich habe durch den Verlauf der Debatte und durch Privatunterhaltungen den Eindruck bekommen, dass die Mehrzahl der deutschen Chirurgen der Ansicht ist, dass die Sect. lateralis nicht zu machen, die Sect. mediana bei kleinen, glatten, freien Steinen, in allen übrigen Fällen jedoch die Sect. alta das normale Verfahren ist. Dieser Ansicht möchte auch ich mich anschliessen. Der Sect. med. auch grosse Steine, die vor der Entfernung aus der Blase zertrümmert werden müssen, zu überweisen, ist gewiss nicht richtig. Nach Abfluss des Urins ist es sicherlich sehr schwer, den Stein mit dem Steinbrecher zu zerkleinern, ohne die Blasenschleimhaut sehr zu gefährden, und ferner können kleine Bruchstücke des Steines sehr leicht zurückbleiben und zu Rückfällen Veranlassung geben.

Ich möchte diese Gelegenheit benutzen, um über die Priorität der von mir s. Z. empfohlenen Mastdarmfüllung einige wenige Worte zu sagen. Auf dem 1878er Congress sprach Herr Braune (Leipzig) über „Dislocation der Harnblase bei der Simon'schen Rectalpalpation". Es war nur von Verschiebung der Blase, Hinaufschieben des Douglas'schen Raumes, Verlängerung der Harnröhre die Rede. An den herumgereichten Gypsabgüssen fiel mir jedoch die gleichzeitige Verschiebung der prävesikalen Bauchfellfalte auf, und ich dachte gleich daran, diese Verschiebung für die Sect. alta, welche mich von jeher interessirte, nutzbar zu machen. Im Sommersemester 1878 stellte sich die Mehrzahl meiner Untersuchungen an der Leiche an (das Leichenmaterial steht mir nur im Sommmersemester zur Verfügung) und berichtete darüber im Anfange des Sommersemesters 1879 im physiologischen Vereine zu Kiel. Im Herbst 1878 veröffentlichte Garson seine Arbeit, in welcher auch von Erhebung des Bauchfells oberhalb der Symphyse die Rede ist, und G. sagt: „Hence it is evident that in performing the suprapubic operation for lithotomy or puncture of the bladder that viscus can be as easily raised above the symphysis by distending the rectum as by injecting the bladder, and that in cases where it is not advisable to distend the bladder to a large size, distention of the rectum is all that is required to make the parts suitable for the operation". (Demnach soll also die Mastdarmfüllung die Blasenfüllung nur ersetzen, wenn diese nicht angezeigt ist, von einer Empfehlung gleichzeitiger Füllung beider Theile finde ich Nichts.) Diese Arbeit Garson's wurde mir erst lange nach meinem Vortrage auf dem 1880er Congress bekannt und zwar durch Zusendung eines Sonderabdruckes

von Herrn Garson selbst. Von Milliot's Arbeiten über diesen Gegenstand wusste ich Nichts. Es dürfte dies auch verzeihlich sein, da dieselben ja in Frankreich selbst kaum bekannt geworden zu sein seinen, wenigstens nennen die Franzosen die Füllung des Mastdarmes „la méthode de Petersen". Uebrigens ist es ja ganz gleich, wer die Methode zuerst empfohlen oder ausgeführt hat (solche Sachen scheinen manchmal in der Luft zu liegen), mir kam es bei dieser Erörterung nur darauf an, zu bemerken, dass ich die Arbeiten von Garson und Milliot in meinem Vortrage auf dem 1880er Congress nicht erwähnen konnte, weil sie mir nicht bekannt waren.

Ich komme zur Litholapaxie. Wenn ich früher glaubte, die Operation habe nur noch historischen Werth, so habe ich die Erfahrung machen müssen, dass man unter Umständen doch genöthigt sein kann, die Operation zu machen; nur glaube ich immer noch, dass die Zertrümmerung nicht das Normal-Verfahren ist. Bei einem sehr intelligenten alten Herrn mit ganz bedeutendem Fettpolster (Hängebauch), Fettherz, häufig aussetzendem Pulse, bedeutender Cyanose wagte ich nicht die Chloroform-Narcose einzuleiten, oder vielmehr, ich hätte es schon gewagt, aber der Kranke, der genau über seinen Zustand unterrichtet war, wollte von Narcose Nichts wissen. Ich wollte deshalb die Litholapaxie unter Cocaïnisirung ausführen. Ich cocaïnisirte genau wie P. Bruns, musste jedoch von der Litholapaxie abstehen und mich mit der Lithotripsie begnügen, weil der Kranke es vor Schmerzen nicht aushalten konnte. Bei einem zweiten Versuche nahm ich eine stärkere Cocaïnlösung, aber auch ohne irgend welchen Erfolg. An dem Präparat lag es nicht, denn mit demselben Präparat hatte ich vor der Lithotripsie an dem Kranken die Roser'sche Phimosen-Operation vollständig schmerzlos ausgeführt.

Der Haupteinwand gegen die Litholapaxie ist die Unsicherheit des Erfolges. Recidive kommen doch ausserordentlich häufig vor, und es ist ja auch ganz natürlich, da in der falten- und buchtenreichen „Stein"-Blase gar zu leicht Steintrümmer stecken bleiben. Selbst Thompson sagt, dass man bei einigen Kranken die Operation öfter ausführen müsse, wie die Punktion einer Hydrocele; nun da mache man doch lieber gleich eine radicale Operation. Brodie hat an einem Patienten 8 Mal die Zertrümmerung ausgeführt, Dittel in $3^1/_2$ Jahren bei einem Kranken 2 Mal die Litholapaxie und 3 Mal den Medianschnitt. Sehr lehrreich sind die Litholapaxie-Fälle von Kowacz: In dem ersten fasste er den Stein 100 Mal, konnte Nichts mehr finden. Es trat Cystitis auf, und nach 10 Tagen war der Kranke todt. Bei der Section fanden sich mehrere nussgrosse Steine und eine Hand voll Trümmer. In einem anderen Falle, der auch letal verlief, zeigte sich ein Theil der Blase wie mit Steinen austapezirt, eine Menge kleiner Steine lag in kleinen Ausbuchtungen. Dass also die Litholapaxie eine höchst unsichere Methode ist, lässt sich garnicht abstreiten. Aber das ist es nicht allein, sie ist in der Hand des Ungeübten auch eine gefährliche Methode. Bedeutende Blutungen, Verletzung der Blasenschleimhaut, der Harnröhre kommen auch bei der Litholapaxie von geübter Hand vor; Cystitis und Epididymitis folgen nicht immer gleich, wie Dittel, den man als

Autorität wohl anführen darf, hervorhebt, sondern oft später, wenn der Patient als „geheilt" entlassen ist. Die Gefahr ist aber gross, dass gerade die Litholapaxie von Ungeübten ausgeführt wird, da Viele kühn sind, wenn nur nicht sie selbst und Andere sehen, welches Unheil sie anrichten. Man könnte in Bezug auf diese Operation den bekannten Ausspruch eines berühmten Gynäkologen über die Uterussonde etwas verändert wiedergeben: Es sollte Niemand die Litholapaxie ausführen, der sie nicht mindestens 3 Mal am Lebenden gemacht hat.

(Schluss der Sitzung gegen 4 Uhr.)

Vierter Sitzungstag

am Sonnabend, den 10. April 1886.

a) Morgen-Sitzung im Amphitheater der Kgl. chirurgischen Universitätsklinik.

Eröffnung der Sitzung um 10 Uhr.

1) Herr Rotter (Berlin): „Vorstellung mehrerer Patienten mit Actinomykose mit Demonstration". M. H.! Wir haben in den letzten 8 Monaten 5 Fälle von Actinomykose hier beobachtet. Man ersieht daraus, dass die Krankheit nicht so selten ist, wie man gewöhnlich glaubt, dass sie vielmehr häufig übersehen werden muss, theils deshalb, weil sie aus eigener Anschauung nicht bekannt ist, theils, weil sie sowohl im klinischen Bilde als im Verhalten der pilzlichen Elemente durchaus nicht uniform, sondern ausserordentlich variabel auftritt. — Mit der Absicht, etwas zur Verbreitung der Kenntniss dieser Krankheit beizutragen, möchte ich Ihnen diese Fälle vorstellen, deshalb werde ich auch bei der Besprechung mehr die klinisch-diagnostische Seite berücksichtigen, während ich mir Mittheilungen über den bacteriologischen Theil vorbehalte, zumal ich mit den diesbezüglichen Arbeiten durchaus noch nicht zum Abschluss gekommen bin. Der Skizzirung des klinischen Bildes habe ich wesentlich diejenigen Gesichtspunkte zu Grunde gelegt, welche James Israel in der 1885 erschienenen vortrefflichen Monographie entwickelt hat. Derselbe theilt bekanntlich die actinomykotischen Erkrankungen je nach dem Schleimhautbezirk, von welchem aus die Pilze in das Gewebe eindringen, in 3 Gruppen, nämlich 1) die von der Mund-Rachenhöhle, 2) von der Lunge und 3) vom Darm ausgehenden Erkrankungen. Ich

bin so glücklich, Ihnen von allen drei Gruppen Fälle vorstellen, resp. berichten zu können. Einer ist geheilt, die andern vier befinden sich noch gegenwärtig in unserer Behandlung, nur kann ich Ihnen die 2 Fälle von Lungenactinomykose nicht vorstellen, weil dieselben Privatpatienten des Herrn von Bergmann sind.

Ich beginne zunächst mit einer Unterkieferactinomykose. (Vorstellung eines Patienten.) Dieser 50 Jahre alte Patient bemerkte im Juni vorigen Jahres ein kirschkerngrosses Knötchen unterhalb des Unterkiefers, in der Gegend des rechten Eckzahnes. Es senkte sich allmälig bis in die Mittellinie der Submentalgegend. Ende October kam Patient mit einem haselnussgrossen Abscess hierher, der ausgelöffelt wurde, und als keine Heilung erfolgte, excidirte Herr von Bergmann die ganze infiltrirte Partie. Hierauf reactionslose Heilung. Noch zur Zeit der letzten Operation bestand hier ein Narbenstrang, welcher von dem Abscess hinauf nach dem Unterkiefer lief, und dieser gab uns den Schlüssel zur Aufklärung des Verlaufes. Die Pilze waren gewiss durch einen cariösen Zahn in das Gewebe eingedrungen, hatten einen paramandibulären Abscess hervorgerufen und dieser hatte sich, wie das schon öfter beschrieben worden ist, allmälig in die Mittellinie der Submentalgegend bis nahe an das Zungenbein gesenkt. Als der Patient hier in Behandlung kam, war der Kanal, welchen dieser Abscess durchlaufen hatte, schon vollständig vernarbt. Ohne Kenntniss der Actinomykose würde man hier die Diagnose auf ein vereitertes Atherom oder einen chronischen Abscess gestellt haben. — Die Prognose dieser Fälle — es sind bisher 17 in der Literatur veröffentlicht — ist eine im Ganzen günstige. Nach einer mehr oder weniger eingreifenden chirurgischen Behandlung sind sie sämmtlich geheilt, und wir können hoffen, dass auch in unserem Falle, nachdem er $^1/_2$ Jahr ohne Recidiv geblieben ist, die Heilung eine definitive sein wird.

Einen weit schwereren Verlauf als der eben geschilderte, bietet der folgende Fall (Vorstellung) von Oberkieferactinomykose. Diese jetzt 20 Jahr alte Patientin erkrankte in ihrem 13. Lebensjahre, also vor 7 Jahren, und zwar an Monate lang andauernden Paruliden am Oberkiefer. Ich bemerke vorweg, dass das Unterkiefergebiss in den ersten 6 Jahren der Krankheit vollständig fehlerfrei war. Zu gleicher Zeit mit der Erkrankung am Oberkiefer trat ein Abscess hinter dem Ursprung des M. sternocleidomastoideus sinister auf, welcher perforirte und wieder verheilte. Bald nachher entwickelte sich eine Menge Knötchen zu beiden Seiten des Halses, die für Drüsen gehalten wurden. Ein Jahr nach Beginn der Erkrankung stellten sich Schmerzen und Schwerbeweglichkeit der Halswirbelsäule ein, und kurze Zeit darauf folgten Eruptionen von Knötchen in der Occipital- und Nackengegend, und im weiteren Verlaufe, in den folgenden 6 Jahren, verbreitete sich der Process successive weiter abwärts über den Rücken. Wir haben heute Morgen ein solches Knötchen aus der Rückenhaut exstirpirt. Diese Knötchen stellen sich Anfangs immer als etwa Kirschkerngrosse Verhärtungen unter der Haut dar, sie werden allmälig etwas grösser, rücken auf die Oberfläche, verwachsen mit der Haut; die Verwachsungsstelle verfärbt sich bläulich und wird später vom Abscessinhalt perforirt. In diesem Präparate tritt gerade aus der Abscess-

öffnung ein Actinomyces-Körnchen heraus. Dieser ganze Process spielt sich in etwa 2, 3 Monaten ab. — Nachdem sich durch die Perforationsöffnung einige Körnchen entleert haben, kann sie wieder zuheilen, oder noch längere Zeit secerniren; endlich kann die Narbe wieder aufbrechen. Sie sehen hier überall wieder solche Aufbrüche innerhalb der zahlreichen Narben. Wenn man mit einem scharfen Löffel in einen solchen Fistelgang hineingeht, so gelangt man in ein Labyrinth von zum Theil in die Muskulatur hineinreichenden Gängen. Auf rauhe Wirbelknochen sind wir niemals gekommen. M.H.! Ich glaube, dass wir diesen Fall folgendermaassen aufzufassen haben. Die Infection hat jedenfalls vom Oberkiefer aus stattgefunden, dafür sprechen die Paruliden, und per exclusionem das Intactsein des Gebisses des Unterkiefers in den ersten 6 Jahren der Erkrankung. Von dem Oberkiefer propagirt der Process, nach den Erfahrungen, die bis jetzt darüber vorhanden sind, einmal nach der Wange. Diesen Weg hat in unserem Falle der Process ausnahmsweise nicht eingeschlagen, sondern hat einen zweiten Weg nach hinten nach der Basis cranii eingeschlagen. Von da aus verbreitet sich der Process nun nach 3 Richtungen: einmal durch die seitliche Halsmuskulatur. Auf diesem Wege ist der erste Abscess, von dem ich vorhin sprach, hinter dem Ursprung des Sternocleidomastoideus, und sind ferner die Knötchen an der Seite des Halses zum Vorschein gekommen. Zweitens kann der Process in den prävertebralen Raum gelangen. Die Patientin hat häufig über Schlingbeschwerden geklagt, allein seitdem sie sich in unserer Klinik befindet, etwa 1 Jahr, haben wir niemals eine Vorwölbung an der hinteren Rachenwand oder eine Abscessöffnung oder eine Expectoration von Eiter beobachten können. Der 3. Verbreitungsweg führt endlich in die Wirbelgelenke. — Die klinischen Symptome sprechen dafür, dass die Wirbelgelenke bereits 1 Jahr nach Beginn der Erkrankung afficirt gewesen sind. Seit 2 Jahren bestehen neuralgische Schmerzen in beinahe sämmtlichen Nervi intercostales, jedenfalls ein Beweis dafür, dass beinahe die ganze Rückenwirkelsäule von der Affection mit ergriffen ist. Durch die Wirbelsäule hindurch verbreitet sich der Process dann in die Rückenmuskulatur, und dann schossen hier die Knötchen in der Occipital- und Nackengegend auf. In diesem Falle würden wir ohne Kenntniss der Actinomykose die Diagnose wahrscheinlich auf Cervical-Spondylitis gestellt haben, obwohl die multiplen Knötchen immer etwas räthselhaft geblieben wären. Die Prognose richtet sich nach der Verbreitungsrichtung. Wenn der Process durch die Wange hindurchbrach, gelang es bis jetzt in allen Fällen, allerdings in den meisten nach sehr eingreifender chirurgischen Behandlung, ihn zum Stillstand zu bringen. Von Fällen der zweiten Kategorie mit Propagation der Schädelbasis entlang, sind bisher in der Literatur nur zwei verzeichnet: der eine von Knight-Treves, über dessen Schicksal nichts angegeben ist, der zweite von Ponfick. Der letztere ist nach etwa 14 Monate langer Krankheitsdauer zu Grunde gegangen, nachdem eine Perforation in die Schädelhöhle und in den Rückenmarkskanal stattgefunden hatte. — Unsere Patientin klagt seit einiger Zeit über sehr heftige Kopfschmerzen, die nicht genauer localisirt werden. Ich möchte vermuthen, dass sich ein derartiger Durchbruch durch die Schädelbasis wie im Ponfick'schen

Falle gegenwärtig vorbereitet. Immerhin ist der Verlauf insofern merkwürdig, als er bereits 7 Jahre andauert.

Obwohl ich Ihnen die beiden Patienten mit Lungenactinomykose nicht vorstellen kann, möchte ich doch mit einigen Worten auch sie berühren. — In dem einen Fall handelt es sich um einen 54 Jahre alten Kaufmann, der vor 2 Jahren nach langdauernden Schmerzen in der Gegend der unteren beiden Rippen einen Abscess bekam, der durchbrach und eine Fistel hinterliess. Es bildeten sich später noch mehrere andere Fisteln. Diesen Process hielt man Anfangs für einen perinephritischen. Als der Patient hier in Behandlung kam, fiel uns das dicke, schwartige Narbengewebe, die Beschaffenheit der Granulationen auf, welche eine grosse Aehnlichkeit mit denjenigen haben, welche wir bei Necrosen nach Osteomyelitis acuta finden. Wir haben die Diagnose damals einfach aus dem anatomischen Befund gestellt. Körnchen waren äusserst spärlich vorhanden, sie hatten auch nicht die charakteristische Farbe und Consistenz wie gewöhnlich, sondern waren mehr Sagoartig und deshalb schwer zu erkennen. Ich konnte später sowohl im Eiter der Abscesse als in dem spärlichen Sputum die charakteristischen pilzlichen Elemente nachweisen. — In dem zweiten Falle handelt es sich um eine 30 Jahre alte Frau, welche unter Schmerzen in der rechten vorderen Brustwand erkrankte. Im Verlaufe von 5 Monaten entwickelte sich eine ganze Reihe von Abscessen, die vom Jugulum herab auf der rechten Seite bis an den Rippenbogen reichen. Bei einem Evidement konnte Herr von Bergmann auch eine Communication mit der Lunge zwischen den Rippen hindurch feststellen. In dem Sputum, das früher, so lange man nicht die Diagnose auf Actinomykose gestellt hatte, wegen der Spärlichkeit vollständig übersehen worden war, konnte ich Actinomyceskörnchen nachweisen.

Nun komme ich zur letzten Gruppe, zu den vom Darm ausgehenden actinomykotischen Erkrankungen und ich erlaube mir Ihnen den folgenden Fall vorzustellen. Dieser 30 Jahre alte Patient, ein Bäcker, erkrankte im Juli 1884 unter peritonitischen Erscheinungen, welche nach etwa 2 Monaten wieder verschwanden. Patient fühlte sich dann ganz wohl, bis im Februar d. f. J. sich chronisch ein periproctitischer Abscess entwickelte, aus welchem, wie Patient angiebt, bei einer Incision eine nur sehr geringe, etwa erbsengrosse, Menge Eiter entleert wurde. Es hinterblieb eine Fistula ani. Im Verlaufe eines Vierteljahres, vom Mai bis zum Juli, entwickelte sich dann unter lebhaften Schmerzen im Becken, unter Contractur des rechten Beines und unter in das rechte Bein ausstrahlenden Schmerzen, ein Abscess in der rechten Glutaealgegend. Mit diesem noch vollkommen geschlossenen Abscess kam Patient zu uns, und wir hielten ihn Anfangs für einen tuberculösen. Bei der Incision floss eine serössanguinolente Flüssigkeit heraus, in der wir die charakteristischen Körner in ganz colossaler Menge nachweisen konnten. Im weiteren Verlaufe bildeten sich dann zwei Abscesse in der Nähe des Afters, welche durchbrachen und hier noch Fisteln hinterlassen haben. Gegen Weihnachten v. J. bildete sich ein grosser Abscess auf der Innenseite der rechten und später der linken Darmbeinschaufel, nachdem Monate lang eine harte Infiltration der betroffenen Partieen bestanden hatte. — Aus diesen beiden Abscessen entleerte sich stin-

kender Eiter. M. H.! Ich glaube, dass wir in diesem Falle den Verlauf der Krankheit folgendermaassen aufzufassen haben: Die primäre Affection bestand höchst wahrscheinlich im Rectum; dafür sprechen die peritonitischen Reiz-Erscheinungen, mit welchen die Krankheit begann. Im perirectalen Bindegewebe breitete sich der Process weiter aus und verursachte zunächst den periproctitischen Abscess. Dann wanderte er auf der Vorderfläche des Kreuzbeines entlang durch das Foramen ischiadicum der rechten Seite nach hinten (so entstand der Glutaealabscess), senkte sich an beiden freien Rändern des Kreuzbeines herab und bildete je einen Abscess seitlich vom After, und schliesslich stieg der Process aus dem kleinen Becken auf dem Wege des retroperitonealen Becken-Bindegewebes in das grosse hinauf und verursachte die grossen Abscesse auf der Innenseite der beiden Beckenschaufeln. Diese Verbreitungsweise hat unter den in der Literatur verzeichneten 8 Fällen 7 Mal stattgehabt. In den 7 bis jetzt bekannten Fällen waren 4 Mal einseitig auf der inneren Seite der Beckenschaufel und 3 Mal doppelseitig Abscesse auf der Innenseite der Darmbeinschaufel vorhanden. Daneben fand sich noch 2 Mal ein Durchbruch nach der Glutaealgegend, 2 Mal nach der Bauchwand und 1 Mal in der Inguinalgegend. Die Prognose ist in allen Fällen eine mala gewesen, es ist immer der Exitus letalis erfolgt, mit Ausnahme eines von Esmarch operirten Falles, der allerdings, glaube ich, noch nicht so lange beobachtet ist, dass man mit Sicherheit ein Recidiv ausschliessen kann.

Ich wollte mir jetzt nur noch wenige Worte über etwas allgemeinere Fragen erlauben. Zunächst lassen sich zwei Fälle bezüglich Aetiologie der Krankheit einigermaassen verwerthen. Der eine Patient, der Fall von Beckenactinomykose, ist Bäcker und giebt an, in den letzten beiden Jahren vor seiner Erkrankung sehr viel Mehl von ausgewachsenem, i. e. ausgekeimtem Roggen verbraucht zu haben. Dieser Umstand erinnert an jene von Jensen beobachtete Epidemie, in welcher das inficirte Vieh mit Getreide gefüttert worden war, welches auf solchem Lande gebaut war, das vor kurzer Zeit der See abgewonnen oder von ihr überschwemmt war. — Der Fall von Unterkieferactinomykose betrifft einen Droschkenkutscher, der jedenfalls mit Vieh und anderen Sachen, von denen wir gegenwärtig glauben, dass ihnen Actinomyceskeime anhaften können, in Berührung kam. Dann möchte ich bezüglich des Abscessinhaltes auf 3 Punkte aufmerksam machen. Ich habe in unseren Fällen wenigstens die Beobachtung gemacht, dass die Abscesse, so lange sie nicht septisch inficirt waren, einen mehr serös-sanguinolenten oder serös-purulenten Inhalt entleerten. In dem Falle von Beckenactinomykose entleerte sich bei der ersten Incision eine rein-seröse blutige Flüssigkeit. In dem zweiten Falle von Oberkieferactinomykose wird jetzt, nachdem die Krankheit 7 Jahre besteht, immer noch eine seröse, bis serös-purulente Flüssigkeit secernirt. In dem Falle von Unterkieferactinomykose bestand bei der Aufnahme schon eine haarfeine Fistel; da war der Inhalt ein serös-purulenter. In dem weiteren Verlaufe der Beckenactinomykose, wo natürlich eine antiseptische Behandlung ganz illusorisch wurde, veränderte sich das Secret, es wurde dickeitrig und bekam allmälig auch einen üblen Geruch und eine grüne Farbe. Letztere rührte von Pigmentbacterien her, wie ich durch Reinzüchtung nach-

weisen konnte. In den beiden Fällen von Lungenactinomykose bestanden zur Zeit, als sie in die Behandlung des Herrn von Bergmann kamen, schon Fisteln, welche einen dicken Eiter secernirten. Bei dem einen Falle von Lungenactinomykose ist heute Morgen eine Incision eines frischen Abscesses gemacht worden, und es hat sich hier (Demonstration) ein Eiter entleert, wie ihn Israel beschreibt, von zäh-rotziger Beschaffenheit, etwas grün gefärbt, und wir sahen in diesem Eiter Actinomyceskörner nur in ausserordentlicher Spärlichkeit. Dann haben wir hier heute Morgen bei der Oberkieferactinomykose eine Auslöffelung einer Höhle am Rücken vorgenommen, und hier sind mehr Körner zu sehen. Sie sehen, dass von Eiter eigentlich keine Spur vorhanden ist, nach 7 Jahre langer Krankheitsdauer. Zweitens möchte ich darauf aufmerksam machen, dass der Abscessinhalt in der ersten Zeit immer geruchlos gewesen ist, und dass der Gestank erst hinzugetreten ist, nachdem eine Infection vorgekommen war, wie bei der Beckenactinomykose. Und drittens endlich fiel mir öfter die geringe Menge des Abscessinhaltes im Verhältniss zur Grösse der Vorwölbung auf, jedoch nur bei den Abscessen, welche noch nicht septisch inficirt sind. Ist letzteres geschehen, dann wird die Secretion profus. Bezüglich der Sputa möchte ich Ihnen hier zwei Proben herumgeben. Sie stammen beide von dem ausserhalb der Klinik behandelten Patienten. Sie werden ausserordentlich spärlich expectorirt und unterscheiden sich wohl sehr wenig von den gewöhnlichen schleimig-eitrigen Sputen. Die Körnchen sind auch hier nur in sehr geringer Menge vorhanden. Man kann sie von den Eiterflocken dadurch unterscheiden, dass sie eine ganz scharfe Contour haben, während die Eiterflocken eine mehr verschwommene Contour besitzen. Die Sputa sind in diesen beiden Fällen gegenwärtig noch geruchlos, wenigstens kann ich mit meiner Nase einen üblen Geruch nicht constatiren. Bezüglich der Körner, des charakteristischen Elementes der actinomykotischen Processe, möchte ich zunächst hervorheben, dass ihre Grösse eine ausserordentlich variable ist. Ich habe hier Körner aus dem Abscess-Eiter der einen Lungenactinomykose ausgewaschen; sie sind so klein, dass man sie eben noch sehen kann, während in dem Falle von Beckenactinomykose colossale Körner darunter sind. Sie erreichen nicht bloss die Grösse von Hirsekörnern, sondern eins ist dabei, das die Grösse einer kleinen Erbse besitzt. In der Farbe haben die Körner sich auch nicht unwesentlich unterschieden, Bei einigen Fällen, z. B. bei der Unterkieferactinomykose, haben die Körner eine mehr dunkelgelbe Farbe, in dem Falle von Beckenactinomykose eine hellgelbe, und in dem einen Falle von Lungenactinomykose eine weissliche, Sagoartige. Ich möchte endlich noch darauf aufmerksam machen, dass die Drusen, welche, wie bekannt, gewöhnlich im Centrum aus Rasen und in der Peripherie aus Keulen bestehen, durchaus nicht immer diese beiden Bestandtheile zeigen müssen. Ich glaube, dass gerade hierin der Grund zu suchen ist, dass viele Fälle von Actinomykose nicht erkannt werden. Man glaubt immer eine sichere Diagnose nur dann auf Actinomykose stellen zu können, wenn man unter dem Mikroskop Keulen nachgewiesen habe. Wir haben hier einen Fall von Lungenactinomykose beobachtet, wo ich in den Drüsen bis jetzt trotz sorgfältigster Untersuchung noch keine einzige Keule gefunden habe. In dem

Falle von Beckenactinomykose habe ich 2—3 Tage untersucht, ehe ich eine gut charakterisirte Keule nachweisen konnte. In vielen Fällen von Actinomykose finden wir eben nur Rasen — die Keulen werden ganz vermisst — in andern sind sie nur sehr spärlich vertreten, und schliesslich in einer dritten Reihe von Fällen sind die Keulen in solcher Massenhaftigkeit vorhanden, dass es besonderer Vorbereitungen bedarf, um den Rasen zu Gesicht zu bekommen. Ich möchte heut besonders darauf aufmerksam machen, dass der Rasen allein schon genügt, um die Diagnose auf Actinomykose zu stellen, wie das auch Israel in seinem Buch schon hervorgehoben hat.

Discussion:

Herr Esmarch (Kiel); M. H.! Diese furchtbare Krankheit kommt ohne Zweifel sehr häufig vor, wenigstens in unserem Norden, ist aber natürlich immer verkannt worden, bis uns Herr Israel sie kennen gelehrt hat. In meiner Klinik habe ich seitdem bereits 10 Fälle beobachtet, aber wenn ich meine Bildermappe durchsehe, so kann ich eine ganze Reihe von Bildern, die ich früher anders gedeutet habe, noch jetzt als Fälle von Actinomykose erkennen.

Dass eine frühzeitige Diagnose dieser Krankheit von besonderer Wichtigkeit ist, liegt auf der Hand und dieselbe ist nach meiner Erfahrung in den meisten Fällen auch nicht gerade schwierig. Ich habe in den letzten Jahren mehrmals die Diagnose stellen können, auch ehe die Herde zum Aufbruch gekommen waren, also ohne die gelben Pilzkörner gesehen zu haben.

Ein Hauptkennzeichen ist die brettharte Infiltration, welche ohne scharfe Grenzen ganz allmälig in die gesunde Umgebung übergeht. In diesem hart infiltrirten Gewebe bilden sich weichere Stellen, welche schliesslich aufbrechen und spärlichen, mit gelben Körnchen gemischten Eiter entleeren. Aber diese Pilzkörner können bisweilen fehlen und dann ist eine sichere Diagnose natürlich nicht möglich. Dies bewies mir ein Fall, den ich vor einigen Jahren beobachtete. Er betraf eine 39jährige Frau, welche seit 2 Jahren an Schmerzen der linken unteren Bauchgegend gelitten und bei der sich im Laufe eines Jahres ganz allmälig eine Gänseeigrosse Geschwulst in den Bauchdecken gebildet hatte, die mit dem vorderen Rande der Beckenschaufel zusammenhing, sich bretthart anfühlte, aber nicht scharf begrenzt war. Gegen Druck war sie sehr schmerzhaft, und als ich sie in der Klinik herausschnitt, erinnerte mich das schwielige Gewebe, aus welchem sie bestand, so sehr an andere Fälle von Actinomykose, dass ich die Vermuthung aussprach, es möge sich wohl um diese Krankheit handeln. Es fanden sich aber keine gelben Körner in der Geschwulst und weder ich, noch mein College Heller konnten Strahlenpilze in dem schwieligen Bindegewebe nachweisen. Die Wunde wurde mit Sublimatgaze tamponnirt und heilte ohne Fieber langsam durch Granulation, so dass die Patientin nach 8 Wochen entlassen werden konnte. Aber schon nach einem halben Jahre liess sie sich wieder aufnehmen, weil sich am oberen Rande der Beckenschaufel eine harte Anschwellung von der Grösse einer Faust gebildet hatte, welche ihr grosse Schmerzen verursachte und in der Mitte eine weichere Stelle zeigte. Als ich die Geschwulst herausschnitt, entleerte sich aus der weicheren Stelle ein wenig Eiter, welcher

die gelben Strahlenpilzkörner in reichlicher Menge enthielt. Eine zweite harte Geschwulst, in der Nähe der alten Narbe, welche gleichfalls exstirpirt wurde, enthielt auch dieses Mal keine Körner, während eine dritte, sich rascher erweichende Geschwulst, welche sich später in der Lumbalgegend bildete, wieder reichlich mit Pilzkörnern gemischten Eiter entleerte. Weshalb nun in dem einen Theile dieser entzündlichen Infiltrate keine Strahlenpilze vorhanden waren, dafür habe ich keinen Grund finden können.

Von besonderer Wichtigkeit scheint es mir zu ermitteln, woher der Strahlenpilz stammt, weil nur dann von einer Prophylaxe die Rede sein kann.

In mehreren meiner Fälle habe ich nachweisen können, dass die Patienten längere oder kürzere Zeit vorher mit krankem Vieh zu thun gehabt hatten, und glaube daraus den Schluss ziehen zu dürfen, dass von diesen Thieren aus die Uebertragung zu Stande gekommen sei.

In dem einen meiner Fälle, der schliesslich mit dem Tode endigte, hatte der Patient, ein junger Landmann, ein Jahr vorher, ehe sich die ersten Symptome der Krankheit bei ihm zeigten, eine Kuh, welche an einer Vereiterung der Lymphdrüsen litt, täglich verbunden und dabei den Eiter ausgedrückt, ohne sich danach jedes Mal die Hände sorgfältig zu waschen.

Der Schwager des Patienten, der Thierarzt ist, erzählte mir, dass jene Kuh am Ihlkropfe gelitten hatte. So nennt der Bauer bei uns die Strahlenpilzkrankheit des Rindviehes. Derselbe erzählte mir, dass in den westlichen Theilen unseres Landes, in Dithmarschen und Eiderstedt diese Krankheit sehr häufig vorkomme. Sie tritt am häufigsten in den neuen Koegen auf, d. h. in den Landstrecken, welche durch Eindeichung dem Meere abgewonnen sind, die also früher von Salzwasser bespült waren, und namentlich dort, wo der Boden sehr kalkhaltig ist. Im Inneren des Landes hat man die Krankheit auch vorzugsweise dort auftreten sehen, wo man das Vieh mit dem aus den Koegen bezogenen Rauhfutter nährte.

Was die Behandlung betrifft, so bemerkte ich schon, dass von meinen 10 Fällen nur einer tödtlich verlief, obwohl sich darunter mehrere recht schwere befanden; namentlich auch einer, in welchem die eine Hälfte des Thorax eine colossale Infiltration zeigte.

Es ist aber eine sehr energische chirurgische Behandlung nothwendig, wenn man den Process zur Heilung bringen will. Man muss durch grosse Einschnitte die erkrankten Partien freilegen, die Granulationen mit dem scharfen Löffel ausschaben, die harten schwieligen Infiltrationen mit dem Messer exstirpiren und hinterher in der Umgegend noch zahlreiche Injectionen von Borsäure oder Sublimatlösung in das Parenchym machen, so lange sich noch neue Infiltrationen bilden. Auch die Anwendung von Eisbeuteln schien mir in einigen Fällen von guter Wirkung auf neue Infiltrationen zu sein.

2) Herr Israel (Berlin): „Ein Fall von Actinomykose der Lunge."

Wenn ich mir zunächst erlauben darf, m. H., mit wenigen Worten Das zu berühren, was der Herr Vorredner gesagt hat, so kann ich seine Ansicht über den Infectionsmodus beim Menschen nicht theilen. Ich glaube

nicht, dass für gewöhnlich die Krankheit vom Thiere auf den Menschen übertragen wird, sondern meine, dass sie für beide der Regel nach aus derselben Quelle herzuleiten ist, nämlich aus den vegetabilischen Stoffen, welche den Thieren zum Futter dienen. Mit der Begründung dieser Ansicht brauche ich Sie nicht aufzuhalten, da dieselbe sich schon in meinem Buche „Klinische Beiträge zur Actinomykose" findet. Ich hatte gehofft, Ihnen das klinische Bild einer exquisiten Lungenactinomykose vorstellen zu können. Leider ist der Patient vor einigen Tagen gestorben, so dass ich nur in der Lage bin, Ihnen die Präparate zu zeigen, welche, in Wickersheimer'scher Flüssigkeit conservirt, Ihnen immerhin ein vortreffliches Bild der interessirenden Veränderungen abgeben dürften [1]).

Discussion:

Herr Roser sen. (Marburg): In meiner Arbeit über Angina Ludovici habe ich am Schluss den Satz ausgesprochen, dass die Ludwig'sche Angina, wie ich sie beschrieben habe, als acute Abscessbildung der Glandula submaxillaris und ihrer Umgebung, etwas von der Actinomykose Verschiedenes sei. Nach neueren Erfahrungen über diese Halsabscesse — ich habe in diesem Jahr etwa 6 Fälle gesehen — habe ich mich zu der Meinung bekehrt, dass Das, was ich bisher unter dem Titel Ludwig'sche Angina behandelt habe, Actinomykose war, und weiter habe ich den Schluss gezogen, dass es zweierlei Formen der Actinomykose am Halse giebt, nämlich die acute Form mit acuter, zum Theil gangränöser Abscessbildung und die chronische mit mehr schleichender Abscessformation, wobei man die characteristischen Körner so auffallend wahrnimmt.

Herr König: Ich würde gar nicht wagen, die kleine Beobachtung, die ich Ihnen hier mittheilen will, zu machen, wenn nicht dieser ausserordentlich schlagende Beweis der Infection bei einer Reihe von Fällen vom Munde aus, den Herr Israel erbracht hat, dazu aufforderte. Wir haben in Göttingen recht viele Actinomykosen. Leider weiss ich selbst nicht so viel davon wie Herr Rosenbach, der die Poliklinik besorgt, denn die bei Weitem grössere Anzahl von Actinomykosen, die wir dort haben, sind, wie die Herren ja auch alle bestätigt haben, solche, die am Halse liegen und im Gesicht und sie sind von der Art, dass sie nicht in klinische Behandlung kommen. Ueber die Entstehung dieser Formen möchte ich noch eins hinzufügen, was vielleicht von Wichtigkeit ist. Wir haben nämlich immer nach dem kranken Zahne gesucht, von welchem aus die Infection erfolgen sollte, und haben häufig keinen cariösen Zahn gefunden. Wohl aber fand sich in solchen Fällen, in denen keine Caries der Zähne nachgewiesen wurde, immer jener Ihnen Allen wohl bekannte Befund an den Zähnen, den man bei den Zähnen der Wiederkäuer ja stets findet, dass die Zähne abgeschliffen sind. Die Menschen haben sich die Zähne allmälig abgekaut, abgerieben. Dadurch ist der Schmelz entfernt und der Zahn ist für die Aufnahme von Actinomykosenkeime zugänglich geworden.

[1]) S. Grössere Vorträge und Abhandlungen No. II.

3) Herr Braun (Jena): „Ueber die intrauterinen Brüche der Tibia.[1])

4) Herr Gustav Krauss (Darmstadt). „Ueber den Werth der Resection in der Fusswurzel zur Heilung des Klumpfusses. M. H.! Die Behandlung des Klumpfusses ist auf diesem Congress namentlich im verflossenen Jahre mit solchem Ernst erörtert worden, dass ich mich entschlossen habe, auch meine Erfahrungen vorzulegen. Indem ich mich zu der Aufgabe wende, welche ich mir zunächst gestellt habe, der Werthbemessung der Resection in der Fusswurzel, finde ich, dass zwei Wege zu ihrer Lösung führen:

1. Die Betrachtung des Einflusses und der Wirkung der Resection auf das Skelet des Fusses in anatomischer und statistischer Beziehung und mit Rücksicht auf die Verrichtung des Fusses.

2. Der Vergleich der Ergebnisse der Behandlung durch die verschiedenen Methoden der Resection mit den Ergebnissen, welche die andern Behandlungsweisen erzielen.

Wenn wir das Skelet des Fusses betrachten mit seinen wunderbaren Anordnungen, mit seinen Stützen und künstlich eingerichteten Kräften der Bewegung, so ist Eines von vornherein klar: dass die Methode der Behandlung des Klumpfusses die beste sein muss, welche das Ganze ungetheilt erhält und auch so, dass die Kräfte der Bewegung nicht beeinträchtigt werden. Das Gewölbe des Fusses verhält sich wie der Bogen, den der Architekt aufbaut: wird ein Theil herausgenommen, so fällt er zusammen. Der Talus ist gewissermaassen der Schlussstein des Fussgewölbes. Mit seiner Entfernung sinkt das Gewölbe. Ein ähnliches Verhältniss tritt ein, wenn in Richtung des Talotarsalgelenkes der Kopf des Talus, der vordere Fortsatz des Fersenbeines, das Kahnbein und das Würfelbein, oder Theile dieser, aus der Fusswurzel entfernt werden. Ausserdem kommt noch in Betracht, dass an Stelle der entfernten Gelenkverbindungen dieser Knochen der Fusswurzel feste Verbindungen treten, welche die Funktion des Fusses beeinträchtigen.

Das Fersenbein ist nach Form seiner Oberfläche nicht geeignet, ein Gelenk mit der Gelenkfläche der Tibia zu bilden und steht erfahrungsgemäss fest, dass nach Entfernung des Talus entweder Unbeweglichkeit oder verminderte Beweglichkeit im Fussgelenk eintritt. Wohl wird nach Keilausschnitt und auch nach Talusausschnitt der vordere Theil des Fusses mehr oder weniger losgelöst von der ersten Fusswurzelreihe, und kann dadurch die Drehung des Fusses, entgegengesetzt zur Supinationsverdrehung, leichter zur Ausführung gebracht werden. Aber es kommt auch wieder in Rücksicht, dass es in Folge dieser Loslösung nicht gut möglich ist, den Vorderfuss als Hebel zu benutzen, um formverbessernde Wirkung auf die erste Fusswurzelreihe auszuüben, eine Aufgabe, die namentlich nach Keilresection zu erfüllen bleibt.

Wenn nun die Verhältnisse der Resection anatomisch so ungünstig sind,

---

[1]) S. Grössere Vorträge und Abhandlungen No. XXI.

so müssen wir gleichzeitig auch erwägen, dass die Ausführung der Resection Gefahr für das Leben nicht ausschliesst.

Vergleiche ich die Ergebnisse der Resection mit den Fällen von Klumpfuss, die auf andere Weise Heilung gefunden haben, so muss ich zunächst erwähnen, dass ich 1881 in London in einem Hospitale drei Operirte sah, bei welchen nicht keilförmige, sondern parallele Ausschnitte senkrecht aus der ganzen Dicke des Fusses in Richtung des Chopart'schen Gelenkes genommen waren. Zwei von diesen Fällen zeigten bei ziemlicher Ausgleichung der Supinationsverdrehung colossale Anschwellungen, aber eine Verlagerung des vorderen Theiles des Fusses nach aussen, die nur sehr störend auf die Function des Fusses wirken konnte.

In mehreren Fällen wirklicher Keilresection fand ich, dass die Verbesserung in der Stellung des Fusses eine sehr geringe war, während ich wieder andere Fälle beobachtete, in welchen die Supinationsdrehung ziemlich ausgeglichen war; bei allen Fällen sah ich Erhebung, d. h. Hochstehen der Ferse. Fälle von Talusexstirpation habe ich nicht gesehen und bescheide mich, ein Urtheil darüber zu geben, muss aber auf den Bericht des vorigen Congresses hinweisen, in welchem ein Urtheil über die vorgestellten Operirten dahin lautet, „dass dieselben sehr unbeholfen und unsicher gehen, dass sie auftreten, als wenn sie noch recht kranke Füsse hätten und dass die Form des Fusses keine der Norm nahe kommende ist."

Es ist wohl auch am Orte, der Methode zu erwähnen, in mehrfachen Sitzungen durch gewaltsame Streckung die Geradrichtung des Fusses zu bewirken. Fälle, welche nach dieser Methode behandelt worden sind, habe ich zwar nicht beobachtet, möchte aber meine Meinung dahin aussprechen, dass ich es nicht für möglich halte, dass ein hochgradiger, angeborener Klumpfuss in mehrfachen Sitzungen in der Narkose so gestreckt werden kann, dass Geradrichtung erzielt wird. In leichten Fällen mag es gelingen, den Fuss gerade zu stellen; bei hochgradigem Klumpfuss im höheren Alter aber werden die in ihrer Form veränderten Knochen der Fusswurzel nach Zerreissung ihrer Verbindungen lose einer an dem andern liegen, aber zum Fussgewölbe, bin ich überzeugt, werden sie sich nicht aufrichten. — Die Resultate der orthopädischen Behandlung in Verbindung mit der Sehnendurchschneidung möchte ich durch Fälle meiner eigenen Behandlung darstellen, und muss hierbei erwähnen, dass es mir schon vor fünfzig Jahren bei Behandlung der Klumpfüsse klar geworden, dass es darauf ankommt, die Fortschritte der Behandlung in bestimmter Weise festzustellen und dass dies durch Messung der Winkel der verschiedenen Krümmungsrichtungen zu erreichen ist.

Diese Winkel werden genommen, wenn der Fuss in bestmöglicher Stellung flach auf dem Boden steht und sind folgende:

I. Winkel des Frontalschnittes des Unterschenkels mit dem Boden — Winkel der Dorsalflexion des Fusses. —

II. Winkel des Sagittalschnittes des Unterschenkels mit dem Boden — Winkel der Supinationsverdrehung des Fusses.

III. Winkel des Sagittalschnittes des Unterschenkels mit dem Sagittalschnitte des Fusses — Winkel der Adductionsstellung des Fusses.

Die vorliegenden Gypsabgüsse und Photographieen beziehen sich

A) auf Heilungen bewirkt in der neueren Zeit:

1. Bohn, hochgradiger, angeborener Klumpfuss linker Seite im Alter von 5 Jahren. Geradstellung in 6 Monaten. Trennung der Fascia plantaris und der Achillessehne.

2. Thiel, dgl., aber beiderseitig. Geradrichtung rechts in 6, links in 8 Monaten. Rechts Uebergeradrichtung (Valgusstellung) Durchscheidung der Fascia plantaris, der Sehnen des Tibialis posticus und des Abductor hallucis, des M. flexor digitor. ped. brevis.

3. Poh, dgl., im Alter von 7 Jahren. Wenig bewegliche Gelenke. Rechts Geradrichtung in 7, links in 12 Monaten. Durchschneidung der Fascia plantaris (links zweimal); der Sehnen des M. tibial. post., des M. flexor digit. ped. brev. Fersen noch etwas in Supinationsverdrehung.

4. Stumpf, dgl., im Alter von 10 Jahren. Geradrichtung in 5 Monaten ohne Sehnendurchschneidungen. Sehnen sind indess in früherer Zeit mehrfach durchschnitten worden. Wegen Uebergang in Valgusstellung wurde die Durchschneidung der Achillessehnen nachträglich mit Erfolg von mir ausgeführt.

5. Draut (Vorstellung des Knaben selbst). Angeborener, beiderseitiger Klumpfuss höchsten Grades, im Alter von 8 Jahren. Geradrichtung rechts in 12, links in 18 Monaten erreicht. Verzögerung durch grosse Empfindlichkeit des Knaben. Die Form der Füsse ist jetzt normal. Adductions- und Supinationsverdrehung beseitigt. Die Fersen stehen senkrecht, was ich bitte besonders zu beachten. Dorsalflexion links bis zum Winkel von 80°, rechts von 85° möglich. Bei dieser Dorsalflexion aber geringe Erhebung der Fersen und Spannung der Achillessehnen.

Herr von Volkmann: Seit wie lange wird er nicht mehr behandelt oder wird er noch immer behandelt?

Herr Krauss: Er trägt Nachts und auch einige Stunden im Tage mit Band und Schnalle zu befestigende Fussmaschinen. Ich halte darauf, dass diese Maschinen jedenfalls Nachts so lange getragen werden, bis Rückfall nicht mehr zu befürchten ist.

Herr von Volkmann: Wann haben Sie ihn aus der Behandlung entlassen?

Herr Krauss: Er ist gegenwärtig noch im Landkrankenhause von Darmstadt und verblieb daselbst hauptsächlich mit Rücksicht darauf, hier vorgestellt zu werden. Es sind jetzt ungefähr zwei Jahre seit Anfang der Behandlung.

Herr von Volkmann: Und die letzte Tenotomie?

Herr Krauss: Die Achillessehnen sind früher schon im ersten und dritten Lebensjahre durchschnitten worden. Ich habe dieselben bisher zu durchschneiden nicht nöthig gehabt. Wegen der Erhebung der Fersen und Spannung der Achillessehnen bei grösstmöglicher Dorsalflexion wird aber, um Valgus-Stellung zu verhüten, dazu übergegangen werden müssen.

Herr von Volkmann: Ist hier noch gar nichts operativ gemacht.

Herr Krauss: Doch ja.

Herr von Volkmann: Na, dann sagen Sie es doch, Herr College! Sie sind so geheimnissvoll.

Herr Krauss: Am 29. März 1884 wurde die Fascia plantaris beider Füsse und am 29. April und 12. Mai dieselbe Fascie zum zweiten Male durchschnitten. Am 1. und 12. Mai wurden die Sehnen des M. abduct. hallucis und am 21. Mai die Sehnen des M. tibial. ant. durchschnitten. Die Sehne des M. tibial. post. habe ich nicht durchschnitten. Ich suche deren Durchschneidung, wenn möglich, zu vermeiden, weil dieselbe die Abflachung des Fussgewölbes begünstigt. Bei der Behandlung habe ich den Maschinengypsverband verwendet. Derselbe hat namentlich auch bei grösseren Kindern Erfolg, weil die Kinder in Lage und Spannung des Verbandes Aenderung nicht vornehmen können. Wenn ich in diesem Falle denselben nicht zur Verfügung gehabt hätte, wäre ich nicht zum Ziele gekommen.

6) Beikler, Dorothea, angeborener Klumpfuss, linker Seite, hochgradig, im Alter von 20 Jahren. Geradrichtung in 12 Monaten. Patientin ging während der Behandlung (auf Krücken) in ihrem Wohnort Guntersblum a. Rh. als Nähmädchen auf die Arbeit. Trennung der Fascia plantaris und zweimalige Durchschneidung der Achillessehne.

B) Die vorgelegten Gypsabgüsse beziehen sich weiter auf Klumpfüsse, welche ich in den Jahren 1837 bis 1843 in London in Behandlung hatte.

Es sind Fälle angeborenen, doppelseitigen Klumpfusses höchsten Grades, gerade gerichtet, im Alter von 15, 20, 28 und 32 Jahren. Sie liefern den Beweis, dass auch die höchsten Grade von Klumpfuss in diesem Lebensalter ohne Resection heilbar sind.

I. Drei Fälle, von welchen Gypsabgüsse die Form des Fusses vor der Behandlung und nach der Geradrichtung zeigen.

1) G. Baulter, doppelseitigor, angeborener Klumpfuss, 15 Jahre alt, Geradrichtung in 6 Monaten.

2) J. Earles, doppelseitiger, angeborener Klumpfuss, 20 Jahre alt, Geradrichtung in 10 Monaten.

3) J. Burns, desgl., 28 Jahre alt, Geradrichtung in 13 Monaten.

II. Zwei Fälle, von denen Gypsabgüsse die Verkrümmung der Füsse vor der Behandlung und Tabellen, nach meinem ärztlichen Tagebuch gefertigt, die vorgenommenen Sehnendurchschneidungen nach Zeit der Ausführung und Benennung der bezüglichen Muskeln angeben und die Fortschritte der Geradrichtung durch Angabe der Grade der betreffenden Krümmungswinkel veranschaulichen.

1) W. Booth, 32 Jahre alt, Geradrichtung in 10 Monaten bewirkt, nachdem 20 Durchschneidungen an 13 verschiedenen Tagen gemacht waren. Achillessehne 2 Mal durchschnitten.

2) E. Townsend, 32 Jahre alt, Geradrichtung in 13 Monaten nach 29 Durchschneidungen. Unter diesen dreimalige Durchschneidung der Achillessehnen.

Die Wirkung der Resection in der Fusswurzel und der Vergleich der Ergebnisse dieser Methode mit den Ergebnissen der anderen Methoden berechtigen zu folgenden Schlüssen:

1) Die verschiedenen Methoden der Resection in der Fusswurzel beeinträchtigen die Form des Fusses, den Bestand des knöchernen Fussgewölbes und hiermit im Zusammenhange Bewegungsfähigkeit und Gebrauch des Fusses. Die durch orthopädische Behandlung und Sehnenschnitt geheilten Klumpfüsse zeigen eine Wiederherstellung der Form, welche von der natürlichen, namentlich im jüngeren Lebensalter nicht oder nur wenig abweicht, während die Function des Fusses zwar im Verhältnisse steht mit der Innervation der Muskeln, hiervon abgesehen aber der natürlichen Verrichtung gleichkommt oder nahe kommt.

2) Die Resection in der Fusswurzel schliesst Gefahr für das Leben nicht aus; die orthopädische Behandlung mit Sehnenschnitt ist gefahrlos.

3) Die Methode der Resection des Talus ist zwar ein geeigneteres Mittel der Formherstellung, als die Methode des Keilausschnittes in Richtung des Chopart'schen Gelenkes, bringt aber ein unbewegliches oder ungenügend bewegliches Fussgelenk, mangelhafte Verbindung des Fersenbeines mit der 2. Fusswurzelreihe und störende Verkürzung des Gliedes.

4) Die Resection in der Fusswurzel bewirkt so bedeutsamen Eingriff in das Skelet des Fusses, dass nach Ausführung derselben Herstellung der natürlichen Form und Verrichtung des Fusses durch geeignete orthopädische Hülfe nahezu ausgeschlossen ist.

5) Es ist kein Fall von Klumpfuss denkbar, in welchem die Resection in der Fusswurzel Rechtfertigung finden kann, es sei denn, dass es sich um einen anhaltend und in sehr hohem Grade schmerzhaft gewordenen Klumpfuss handelte, unter Verhältnissen, wo orthopädische Behandlung wenig Aussicht auf Erfolg bietet und wo die Resection gewissermassen die Amputation ersetzen soll.

Der Schwerpunkt der Behandlung des angeborenen Klumpfusses liegt in der Beseitigung der Verkrümmung im frühesten Lebensalter.

Die gewöhnlichen Methoden des Gypsverbandes und der Heftpflasterstreifen sind hierfür unzureichend. Ich gebrauche seit 1856 ein Fussbrett mit runder, eiserner, biegsamer Seitenstange. Der kleine Fuss wird auf dem Fussbrett durch Gypsbinden befestigt. Die Seitenstange wird in den Zustand der Biegung gebracht, welcher der Verkrümmung und ihrer Verbesserung entspricht. Sie wird an die äussere Seite des Unterschenkels angelegt und durch Lederband in ihrer Lage erhalten. Gypsbinden über den Knöcheln ringförmig gelegt und die Achtertouren um den Fuss geführt, verhüten das Abgleiten des Fusses vom Fussbrett. Alle acht Tage wird der Maschinenverband in jedesmal möglichst verbesserter Richtung des Fusses erneuert. Der Zweck erfordert, dass die Angehörigen des Kindes selbst sich mit Anlegung des Gypsverbandes vertraut machen. Nur dadurch kann man Klumpfüsse nicht allein ambulatorisch in der Stadt, sondern auch in grösserer Entfernung behandeln, indem es genügt, wenn der Arzt alle 3—4 Wochen die in Behandlung befindlichen Kinder sieht. In 3—5 Monaten wird Geradrichtung erzielt. Ein ähnliches Fussbrettmaschinchen wird dann mit vier Bändern und vier Schnallen Nachts angelegt, die Richtung des Fusses zu erhalten.

Es muss mehrere Jahre lang getragen werden. Zur Unterstützung des Fusses beim Gehen dient ein Schuh mit an der innern Seite des Fusses befestigter Eisenstange, welche dem Fussgelenk entsprechend mit Gelenk versehen ist. Der untere Theil dieser Stange liefert einem Lederbande die Punkte der Befestigung, welches um den äusseren Knöchel geht.

Maschinengypsverband ist für die Behandlung des Klumpfusses bis zu dem Alter, wo eigenes Verständniss und guter Wille die Behandlung unterstützen, das allein zuverlässige Mittel. Von diesem Zeitpunkte an sind Maschinen mit Befestigung durch Band und Schnalle geeigneter und wirksamer, weil die Anlage beliebig erneuert und dadurch auch immer neue Wirkung erreicht werden kann. In den Fällen, wo die Aufrichtung des Fusses (Dorsalflexion) Mühe macht, ist die runde Seitenstange durch eine flache, dem Fussgelenk entsprechend mit Gelenk versehene, eiserne Stange zu ersetzen und die Aufrichtung des Fusses durch zwei vorn und seitlich am Fussbrett befestigte Bänder, welche von zwei am Knieband befindlichen Schnallen aufgenommen werden, zu bewirken. Den Druck des Fussbrettes in der Sohle des Fusses und den Druck der über den Fuss gelegten Bänder zu mässigen, dienen Unterlagen von weichem Filz oder Flanell, im Nothfall kleine Luftkissen. Aufgabe der Fussmaschine ist es, den drei Verkrümmungsrichtungen des Klumpfusses entgegen zu wirken: 1) Der Adduction durch entsprechende Befestigung des Fusses auf dem Fussbrett, indem einerseits auf der Innenseite des Fusses gegen die Ferse und die Gelenkverbindung der grossen Zehe mit ihrem Metatarsus, andererseits auf der äusseren Seite des Fusses gegen die Convexität der Krümmung Druck geübt wird. Wo bedeutende Schief- (Supinations-) stellung der Ferse vorhanden, ist die einfache Fersenscheibe durch Fersenscheibe mit Schraube zu ersetzen. 2) Der Supination durch Richten (Biegen) der Seitenstange nach aussen. Diese Wirkung kann auch durch die complicirte und deshalb kostspielige Einrichtung einer Schraube ohne Ende oder einer Schraube mit beweglicher Mutter erreicht werden. 3) Der Plantarflexion durch Richten der Seitenstange nach vorn oder durch Anziehen der zwei für die Aufrichtung des Fusses bestimmten Bänder.

Die Bekämpfung der Adductions-Krümmung muss bei hochgradigem Klumpfuss der Bekämpfung der Supination vorhergehen oder mit derselben zusammenfallen, sie muss aber der Bekämpfung der Plantarflexion immer vorausgehen. Bei Behandlung des Klumpfusses in den ersten Lebensmonaten ist gleichzeitiges Vorgehen gegen die drei Krümmungsrichtungen in der Regel statthaft.

Nicht nur der Klumpfuss der Neugeborenen, sondern auch der Klumpfuss höheren Alters geht durch die Wirkung der Behandlung in Valgus-Stellung über. Veranlassung giebt die Formveränderung der Fusswurzelknochen und die Aufrichtung des Fusses (Dorsalflexion), indem bei dieser der Vordertheil des Fusses als Hebel benutzt wird, den Widerstand der verkürzten Muskeln der Wade zu überwinden. Nimmt man daher Zeichen der Abflachung der Sohle wahr, so ist die Durchschneidung der Achillessehne angezeigt, da sonst die Abflachung der Sohle fortschreiten würde und zur Be-

seitigung derselben nur das Mittel der Durchschneidung der Achillessehne führt.

Ausser der Achillessehne kommt Durchschneidung anderer Sehnen bei Klumpfuss der Neugeborenen und des ersten Lebensalters kaum in Frage. Die Fascia plantaris und die Sehne des Musculus tibialis posticus dürfen mit Rücksicht auf ihren Einfluss zur Erhaltung des Fussgewölbes nur dann durchschnitten werden, wenn sie der Geradrichtung entschieden und wahrnehmbar Widerstand leisten. Bei Behandlung des Klumpfusses höheren Alters kann als Regel gelten, dass alle Muskeln, Sehnen, sehnige Ausbreitungen und auch auch Bänder getrennt werden müssen, welche sich der Geradrichtung widersetzen und ihren Widerstand durch fühlbare Spannung zu erkennen geben; so die Sehnen des Musculus tibialis anticus und posticus, des M. extensor hallucis longus, der Mm. peronei, des M. abductor hallucis, des M. flexor digitorum pedis brevis, die Fascia plantaris. Von dieser werden die jedesmal sich spannenden Theile durchschnitten. Den M. flexor digitorum pedis brevis durchschneide ich an seinem Ansatzpunkte am Tuber calcanei, weil hier die Muskelfasern zusammenlaufen und die Stelle gefahrlos ist. Nimmt die Geradrichtung eines Fusses längere Zeit in Anspruch und tritt erneute Spannung einer bereits durchschnittenen Sehne in solchem Grade ein, dass die Sehne als entschiedenes Hinderniss weiterer Geradrichtung betrachtet werden muss, so ist die Sehne zum zweiten und nach Umständen auch zum dritten Mal zu durchschneiden. Dieser Fall tritt bei Behandlung hochgradigen Klumpfusses im höheren Lebensalter in der Regel ein.

Meinen Ausführungen üer die Behandlung des Klumpfusses möchte ich eine vorläufige Mittheilung über die Behandlung des contracten Plattfusses anreihen. Es ist einigermaassen zu verwundern, dass man bis heran noch nicht gefunden hat, dass bei contractem Plattfuss, wo die Achillessehne gespannt ist und den nach unten gerichteten Bogen der Fusssohle unterhält, diese Sehne durchschnitten werden muss, wenn man Heilung des Plattfusses zu Stande bringen will. Ich habe in neuerer Zeit zum Zweck der Heilung des Plattfusses mehrfach die Durchschneidung der Achillessehne ausgeführt und lege Oelabdrücke der Fusssohle vor, welche den Erfolg der Durchschneidung zeigen. Zwei dieser Abdrücke betreffen ein Mädchen von 20 Jahren, das zur Heilung der Plattfussstellung des linken Fusses in's Landkrankenhaus von Darmstadt aufgenommen wurde. Der eine Abdruck zeigt den Zustand der Sohle des linken Fusses am 26. Januar 1886, der andere, genommen am 9. März 1886, zeigt die Formverbesserung der Fusssohle drei Wochen nach Durchschneidung der Achillessehne.

Herr König: Ist nur die Achillessehne durchschnitten?

Herr Krauss: Nur die Achillessehne.

Herr König: Sonst ist gar nichts gemacht?

Herr Krauss: Nach Durchschneidung der Achillessehne stellte ich den Fuss durch den von mir gebrauchten Maschinengypsverband in Supination und Dorsalflexion, mit entsprechender Sohlenunterlage zur Herstellung des eingesunkenen Fussgewölbes, — aber das wesentliche Mittel zur Erreichung des Erfolges ist die Durchschneidung der Sehne.

Drei andere Oelabdrücke der Fusssohle, welche ich vorlege, betreffen den Plattfuss eines jungen Mannes von 15 Jahren. Der erste zeigt die Plattfusssohle des linken Fusses vor der Behandlung und ist genommen am 23. Januar 1884. Der zweite, die Sohle desselben Fusses am 9. März 1884 nach bis dahin fortgesetzter Behandlung durch meinen Maschinengypsverband, und der dritte stellt die Formverbesserung des Fusses dar, welche am 28. März 1884 in Folge der am 9. März vorgenommenen Durchschneidung der Achillessehne erreicht war.

5) Herr Gustav Krauss (Darmstadt). „Die Behandlung der rhachitischen Verkrümmung der Beine bei Kindern." Ich kann auf dieses Thema wegen Kürze der Zeit nur andeutungsweise eingehen.

Ich gebrauche bei Behandlung des Genu valgum, Genu varum und Crus varum Schienengestelle von Holz, die sich an die concave Seite der Krümmung legen, um die Wirkung der über die Convexität der Krümmung geführten Gypsbinden zu vermitteln. Die Schienengestelle passen sich dadurch der Form der Krümmungen an, dass Stahlbügel die einzelnen Schienentheile verbinden und je nach Bedürfniss gebogen werden. Das Kniegelenk in Streckung zu erhalten, ist zur Geradrichtung des Genu valgum immer, zur Geradrichtung des Genu varum jedenfalls dann nöthig, wenn das Kniegelenk selbst bei der Krümmung betheiligt ist. Diesem Zwecke der Streckung des Knie's dient eine an die Beugeseite sich legende hintere Schiene, welche dem Kniegelenk entsprechend ein in der Ebene der Schiene sich bewegendes Gelenk hat. Zur Anlage der Seitenschiene an den inneren oder äusseren Knöchel dient ein Knöchelstück mit ovalem Ausschnitt zur Aufnahme des Knöchels. Es ist in der Mitte seiner Länge mit dem unteren Ende der Seitenschiene durch Charnier beweglich verbunden. Zweck dieser Einrichtung ist, Druck auf den Knöchel zu vermeiden. Bei Genu valgum liegt die Seitenschiene an der äusseren, bei Genu varum an der inneren Seite des Beines. Das Gestell der linken Seite verbindet sich mit dem Gestell der rechten Seite durch ein um das Becken gehendes Lederband. Filzauflagen schützen gegen den Druck der Schienen. Ist der Unterschenkel allein gekrümmt (crus varum) so wende ich mit Erfolg einfache Schienen an, die nur bis zum Kniegelenk gehen und freie Bewegung gestatten. Bei den bis an die Hüften reichenden Schienen gehen die Kinder mit steifen Beinen.

Die rhachitischen Verkrümmungen müssen so früh als möglich durch Schienengypsverband behandelt werden. Nur wo die Härte der Knochen der Wirkung des Schienenverbandes sich widersetzt, hat die Osteotomie Berechtigung.

Der Schienengypsverband ist im Allgemeinen wirksam bei Genu varum bis zum Alter von vier Jahren, bei Genu valgum bis zum Alter von 6 bis 7 Jahren. Bei frisch entstandenem Genu valgum adolescentium selbst im Alter von 15 und 16 Jahren.

Die Wirkung des Verbandes zu veranschaulichen, stelle ich den Knaben C. Vollrath vor. Er ist geboren am 18. October 1879. Eine Photographie zeigt das am 30. Juni 1882 bestehende doppelseitige Genu varum

in Form eines völligen Kreises. Der hohe Grad der Verkrümmung machte das Gehen fast unmöglich. Eine Photographie vom Monat Mai 1884 zeigt, dass es gelungen war, die Krümmung bis auf einen verhältnissmässig geringen Rest auszugleichen. Jetzt, 2 Jahre seit Ende der Behandlung, zeigen die Beine gleichen Zustand, wie im Mai 1884. Die Besserung wurde erzielt durch den Schienengypsverband. Die Gypsbinden wurden zeitweise durch Wasserglasbinden verstärkt. Den Rest der Krümmung zu beseitigen, müsste die Osteotomie eintreten. Die Eltern des Knaben wollen sich aber lieber mit der Besserung, die erreicht worden ist, begnügen.

6) Herr Gutsch (Carlsruhe). „Osteoplastische Fussgelenk-Resection“ [1]).

7) Herr Albrecht (Hamburg): „Ueber den morphologischen Werth überzähliger Finger und Zehen.“ Es giebt nach A. zwei verschiedene Arten der Hyperdaktylie [2]): die wahre Hyperdaktylie und die falsche Hyperdaktylie. Beide Arten sind nach A. atavistisch.

1. Wahre Hyperdaktylie. Wahre Hyperdaktylie liegt vor, wenn, sei es am radio-tibialen, sei es am ulno-fibularen Hand- oder Fussrande, sei es an beiden, überzählige Finger oder Zehen ausgebildet vorliegen, welche dem betreffenden Thiere im Laufe seiner Stammesentwickelung verloren gegangen sind, oder die, was Dasselbe sagt, in der Reihe der Vorfahren dieses Thieres einst normaler Weise bestanden haben.

Das Pferd z. B. besitzt an jedem Arm (Vorderbein) nur einen ausgebildeten Finger, an jedem Bein (Hinterbein) nur eine ausgebildete Zehe, den Digitus III., dessen Nagel eben der Huf ist. Ausserdem besitzt das Pferd noch die Metacarpo-Tarsal-Rudimente des Digitus II. et IV. Ursprünglich besassen aber die Pferde 3, noch weiter zurück sogar 5 ausgebildete Finger resp. Zehen. Sind nun bei einem Pferde entweder der Digitus II., oder der Digitus IV., oder beide nicht zurückgebildet, oder liegt sogar ein Digitus I. oder V. bei ihm vor, so handelt es sich um eine atavistische Wiederausbildung am radio-tibialen oder ulno-fibularen Hand- und Fussrande oder an beiden von bei den Pferden im Laufe der phylogenetischen Entwickelung verloren

---

[1]) S. Grössere Vorträge und Abhandlungen No. XVI.

[2]) A. zieht für Bezeichnung überzähliger Finger und Zehen den Namen „Hyperdaktylie“ dem gewöhnlich angewendeten Namen „Polydaktylie“ vor. Da z. B. ein Mensch normaler Weise polydaktyl ist, indem er nämlich normaler Weise mehr als einen Finger besitzt, so kann mit dem Ausdrucke „Polydaktylie“ nicht ein Excess über die schon ohnehin normale Polydaktylie bezeichnet werden. Dies geschieht durch den Ausdruck Hyperdaktylie, dem die Zuwenigfingrigkeit als Hypodaktylie entgegenstehen würde. Ein dreifingriges Kind wäre also hypodaktyl, ein dreifingriges Pferd hyperdaktyl, beide aber selbstredend polydaktyl. Hyperdaktylie bezeichnet also, nach A., einen Excess über die normale Anzahl der Finger oder Zehen, welche der Species des betreffenden Individuums zukommt, Hypodaktylie ein Zurückbleiben hinter derselben. Polydaktyl hingegen sind in Wirklichkeit alle mehr als einfingrigen Thiere.

gegangenen Fingern resp. Zehen. Da bei den Pferden auch Pseudohyperdaktylie vorliegen kann, so hat man sich bei der Untersuchung genau zu vergewissern, ob es sich um eine solche, oder um eine Wiederentwickelung phylogenetisch verloren gegangener Finger oder Zehen handelt.

Beim Menschen kommt nach A. eine wahre Hyperdaktylie nicht vor. Es scheint überhaupt, als wenn bei den Säugethieren die Zahl von 5 ausgebildeten Fingern nie überschritten wird; bestehen dennoch anscheinend mehr als 5 ausgebildete Finger, so liegt Pseudohyperdaktylie vor. Rudimente von ehemals wohl entwickelten Fingern oder Zehen kommen zwar sowohl am radio-tibialen wie am ulno-fibularen Hand- resp. Fussrande vor, doch sind dieselben niemals bis jetzt in vollkommener Wiederausbildung gesehen worden. In Rudimenten lassen sich nach A. bei Säugethieren noch nachweisen am radialen Rande der Hand der Digitus multangulus, der Digitus scaphularis, am tibialen Rande des Fusses der Digitus cuneiformis, der Digitus scaphularis, am ulnaren Rande der Hand der Digitus hamatus, der Digitus hypopisiformis und der Digitus orthopisiformis, am fibularen Rande des Fusses der Digitus cuboides, der Digitus hypocalcaneus und der Digitus orthocalcaneus. A. bemerkt ferner, dass noch eine zweite Art von wahrer Hyperdaktylie möglich wäre durch atavistische Wiederentwickelung von phylogenetisch verloren gegangenen Fingern resp. Zehen, die ursprünglich zwischen den jetzt bestehenden Fingern oder Zehen gelegen haben; doch ist eine vollständige Wiederentwickelung solcher Finger resp. Zehen bei den Säugethieren bisher nicht gesehen worden. Als Rudimente interdaktyler Finger bei Säugethieren sind von A. angesprochen worden Skeletstücke zwischen 2. und 3. Finger und 1. und 2. Zehe.

2. Falsche Hyperdaktylie. Die falsche Hyperdaktylie besteht nicht wie die wahre Hyperdaktylie in einer atavistischen Wiederentwickelung phylogenetisch verloren gegangener Finger oder Zehen, sondern in einer atavistischen Spaltung normalerweise nicht gespaltener Finger resp. Zehen. Die falsche Hyperdaktylie oder die Pseudohyperdaktylie ist mit einem Worte eine atavistische Daktyloschisis. Dass diese Spaltung nicht etwa „pathologisch“ ist, wie man bisher annahm, lehrt ein Blick auf ein Rochenskelet, an welchem jeder Finger mit beinahe mathematischer Regelmässigkeit gegen den Flossenrand hin in 2 Finger sich theilt. Bezeichnet man die Richtung nach dem ulno-fibularen Rande der Hande der Hand oder des Fusses hin als „epi“, die nach dem radio-tibialen Rande hin als „hypo“, so theilt sich ursprünglich jeder Digitus distal in einen Hypo- und einen Epidaktylus. Ja, man kann sagen, dass jeder normale Finger den morphologischen Werth eines Hypepidaktylus besitzt. Bei den höheren Wirbelthieren ist, so muss man sich ausdrücken, die distale Theilung des Hypepidaktylus in einen Hypo- und einen Epidaktylus rudimentär, der Hypepidaktylus bleibt bis an's Ende ungetheilt. Aber diese Theilung kann wieder eintreten, der Hypepidaktylus theilt sich distalwärts wiederum in seine ursprünglichen Bestandtheile; dann haben wir Pseudohyperdaktylie, welche also auf atavistischer Daktyloschisis beruht. Bei einem Doppeldaumen liegt also atavistische Daktyloschisis vor; der Daumen, der den morphologischen Werth eines Hypepipollex besitzt, hat sich mehr

oder weniger distal in seine ursprünglichen Theile, den Hypo- und den Epipollex getheilt. Dass hier der Hypopollex nicht ein am radialen Rande der Hand wiederentwickelter phylogenetisch verloren gegangener Digitus 0 ist, geht am besten daraus hervor, dass die Muskulatur, die sich sonst an den Hypepipollex setzt, sich jetzt auf Hypo- und Epipollex vertheilt, der Hypopollex also nicht eine eigene besondere Muskulatur erhält, wie es sein müsste, wenn er ein atavistisch wiederentwickelter, phylogenetisch verloren gegangener Finger wäre. Dasselbe gilt, mutatis mutandis, für den Doppelquintus; kurz, nach A. beruhen alle beim Menschen bisher gesehenen „überzähligen" Finger auf atavistischer Daktyloschisis. Das Maximum derselben war bisher $10=2 \times 5$ Finger resp. Zehen. Bei der Daktyloschisis kann überdies eine atavistische Hyperphalangie eintreten; der Hypopollex oder der Epipollex oder beide können z. B. 3 Phalangen tragen. Dieses gleichzeitige Auftreten zweier Atavismen an einem Organe hat nichts Auffälliges. So erklären sich auch die Fälle, die Boas [1]) so grosse Schwierigkeiten machten, und die ihn auf den unglücklichen Gedanken brachten, es könne sich z. B. an der tibialen Seite eines linken Fusses ein Spiegelbild desselben, d. h. ein rechter Fuss, entwickeln. Eine solche Katoptrodaktylie, wie man sie nennen könnte, existirt nach A. überhaupt nicht. A. fügt ferner hinzu, dass er den Ichthyosaurus nicht für hepta- sondern für pentadaktyl mit normaler Daktyloschisis des Pollex und Quintus hält, während II., III. und IV. bereits auf die ihnen ebenfalls ursprünglich zukommende Daktyloschisis verzichtet haben.

8) Herr Albrecht (Hamburg): „Ueber die morphologische Bedeutung von Penisschisis, Epi- und Hypospadie". Zur Ergründung des morphologischen Werthes von Penisschisis, Epi- und Hypospadie muss man, nach A., von den Knorpelfischen ausgehen, unter denen man wiederum als passendstes Object das Skelet eines erwachsenen, männlichen Nagelrochen (Raja clavata L.) benutzen kann. Ein solcher Roche hat nicht, wie die Amphibien und Amnioten, jederseits nur einen Oberarm und einen Oberschenkel, sondern jederseits 3 Oberarme und 2 Oberschenkel.

A. bezeichnet die ersteren als Humerus I, II und III, letztere, da nach A. der erste der beiden Oberschenkel dem Humerus II, der letzte dem Humerus III entspricht, als Femur II und III. Der Humerus II der Selachier ist nach A. der Humerus der Amphibien und Amnioten, das Femur II der Selachier das Femur der Amphibien und Amnioten, während das Femur III der Selachier mit dem zu ihm gehörenden Abschnitt der Beckenflosse das Skelet des „Penis" der betreffenden Körperhälfte dieser Thiere bildet. Dies ist nach A. kein „Penis" sondern ein Hemipenis. A. bezeichnet ferner den auf einen Humerus fallenden Abschnitt der Schulterflosse mit allen Skelet-Bänder-, Muskel-, Nerven-, Gefäss- und sonstigen Gewebselementen als Humerale, den

[1]) Boas, Bidrag til opfattelsen af Polydaktyli hos Pattedyrene. Kopenhagen 1884. Den Digitus III^1 in Fig. 1 und 2 dieser Arbeit hält A. für den triphalangen Hallux, III und III^1 in Fig. 4 und 5 für die Metacarpen des Hypo- und Epitertius, IV^1 in derselben Figur für den Metacarpus II, $III^1 + IV^1$ in Fig. 8 für den triphalangen Doppelpollex.

auf ein Femur fallenden Abschnitt der Beckenflosse mit allen soeben genannten Elementen als Femorale. Dann ist nach A.'s Ansicht der morphologische Werth des Armes oder Vorderbeines der Amphibien und Amnioten = Humerale II, der des Beines oder Hinterbeines dieser Thiere = Femorale II, der des Penis dieser Thiere = Femorale III dextrum + Femorale III sinistrum = Difemorale III.

Der Penis der Amphibien und Amnioten ist eben nach A. durch Sympodie der hemipenischen Abschnitte der rechten und linken Beckenflosse der Knorpelfische entstanden. Was für den Penis gilt, gilt für die Clitoris. Die Clitoris ist völlig identisch mit dem Penis; sie ist eben der weibliche Penis.

Albrecht'sche Homologien zwischen den einzelnen Flossenabschnitten der Selachier und den freien Gliedmassen der Amphibien und Amnioten.

1. Schultergürtel.

Selachier.	Amphibien, Amnioten.
Humerale I	fehlt.
- II	Arm (Vorderbein)
- III	fehlt.

2. Beckengürtel.

Selachier.	Amphibien, Amnioten.
Femorale II	Bein (Hinterbein)
- III	Hemipenis.

Die nachstehende Fig. I wird die A.'sche Theorie veranschaulichen.

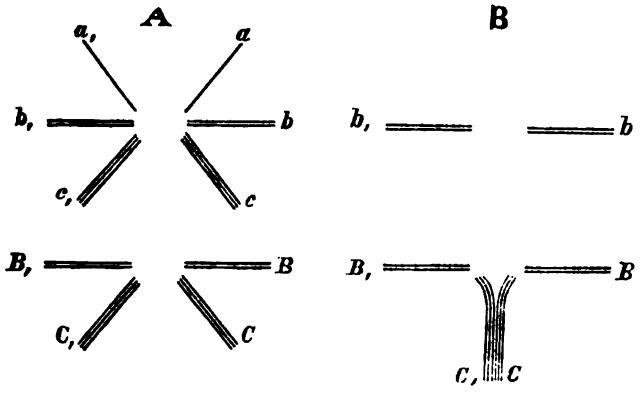

Fig. I. Schema der A.'schen Theorie über die Homologien zwischen den einzelnen Flossenabschnitten der Selachier und den freien Gliedmassen der Amphibien und Amnioten. Dorsale Ansicht.

A. Schulter- und Beckenflossen der Selachier.

a,	Humerale I	sinistrum	*a*	Humerale I	dextrum
b,	- II	- (Orthohumerale sinistrum)	*b*	- II	- (Orthohumerale dextrum)
c,	- III	sinistrum	*c*	- III	dextrum

B, Femorale II - (Orthofemorale sinistrum)	*B* Femorale II - (Orthofemorale dextrum)
C, - III sinistrum (Hemipenifemorale sinistrum)	*C* - III dextrum (Hemipenifemorale dextrum)

B. Schulter- und Beckengliedmassen der Amphibien und Amnioten.

b, linker Arm (Vorderbein)	*b* rechter Arm (Vorderbein)
B, linkes Bein (Hinterbein)	*B* rechtes Bein (Hinterbein)
C, linker Hemipenis	*C* rechter Hemipenis

$C_1 + C_1 =$ Penis.

(Bei Eidechsen und Schlangen bleiben die beiden Hemipenes wie bei den Selachiern von einander getrennt.)

Als Hauptbeweise für die von ihm aufgestellte Homologie des Penis der Amphibien und Amnioten mit den Hemipenes der Knorpelfische führt A. an:

1) Die Hemipenes sämmtlicher dihemipeni- und peniferen Wirbelthiere entspringen hinter der Gelenkpfanne für das Femur II, also postacetabular vom ischiadischen Abschnitte des Beckengürtels.

2) Die Hemipenes sämmtlicher dihemipeniferen Wirbelthiere tragen dorsal eine Hemipenisrinne, die Penes sämmtlicher peniferen Wirbelthiere dorsal eine Penisrinne, die sich bei den meisten Säugethiermännchen zum transprostatischen Abschnitt der sogenannten männlichen „Harnröhre", bei verschiedenen Säugethierweibchen zur Clitoris-„urethra" schliesst. A. setzt Penisrinne = Dihemipenisrinne. Die Hemipenes sind nach A. in der Weise zum unpaaren Penis verschmolzen, dass sich die Hemipenisrinnen zur Bildung der unpaaren Penisrinne aneinander legten.

3) Noch bei den Säugethieren kommt ein Penisskelet, das nach A. = Dihemipenisskelet ist, vor, das sogar, wie im v. Lenhossék'schen Fall (Virchow's Archiv 60), noch wie die Hemipenisskelete der Selachier „phalangoid" (A.) gegliedert sein kann. Die Cartilago oder das Os penis s. clitoridis hält A. also für den letzten Rest der in der Mittellinie sympodisch verschmolzenen Hemipenisskelete der Selachier.

A. beweist ferner, dass alle sich auf oben und unten, dorsal und ventral beziehenden bisher üblichen topographischen Bezeichnungen am Penis und der Clitoris das diametrale Gegentheil der richtigen Bezeichnungen sind. Die Nn., Aa. und Vv. dorsales penis s. clitoridis sind also in Wirklichkeit Ventralgefässe dieser Organe, der transprostatische Abschnitt der männlichen „Urethra" und die Clitorisrinne liegen nicht ventral, wie alle Anatomen sich bis jetzt ausdrücken, sondern dorsal, die Epispadie ist in Wirklichkeit eine Hypospadie, die Hypospadie in Wahrheit eine Epispadie.

Bei der Penisschisis der Säugethiere bleiben die Hemipenes mehr oder weniger weit getrennt. Sind nur die Hemiglandes unvereint, so liegt ein Rückschlag auf die Beutelthiere, sind die ganzen Hemipenes unvereint, ein Rückschlag auf die Selachier vor.

Bei der sogenannten „Epi"spadie, in Wirlichkeit also Hypospadie, sind die Corpora cavernosa penis so weit durch den durch die übermässige Füllung der Allantois bedingten Abstand der Ischio-Pubes aus einander gehalten worden, dass die sogenannte untere, in Wirklichkeit dorsale Wand des transprostatischen Abschnittes der „Urethra" in derselben Weise zwischen sie prolabirt

ist, wie dies die sogenannte „hintere", in Wirklichkeit dorsale Wand der Harnblase bei Ektopie derselben thut.

Bei der sogenannten „Hypo"spadie, in Wirklichkeit Epispadie, liegt ein entweder partieller oder totaler Rückschlag in die rinnenförmige Form der Penisrinne vor.

9) Herr Czerny (Heidelberg): „Demonstration eines geheilten Rückgratschusses." M. H.! Als vor beiläufig 2 Jahren bei Gelegenheit der unglücklichen Verletzung des Präsidenten Garfield eine Debatte über Wirbelschüsse sich abspielte, stellte sich bei den Nachforschungen, welche Herr Esmarch angestellt hat, heraus, dass die Zahl von Rückgratschüssen, die man, wenigstens im chirurgischen Sinne, als geheilt betrachten kann, eine recht geringe ist. Ich erlaube mir deshalb, Ihnen kurz einen Fall vorzulegen, den man wohl nicht nur als geheilten Wirbel-, sondern auch als geheilten Rückenmarksschuss bezeichnen kann. Eine junge Frau von 22 Jahren wurde am 6. Mai 1873 von ihrem eifersüchtigen Manne, während sie Toilette machte, mit dem Revolver in den Rücken geschossen. Die Kugel drang $^1/_2$ Zoll nach links von dem Dornfortsatz des letzten Brustwirbels ein. Sie sank mit einem Schrei zusammen. Der Mann schoss sich in's Herz und war todt. Ich wurde kurz darauf zugezogen, fand sofort Paraplegie, beide Beine gelähmt bis zum Becken hinauf und sensible Lähmung rechts bis zur Inguinalfalte, links bis zum Knie. Die Reflexerregbarkeit war vollkommen erhalten, ebenso antworteten alle gelähmten Muskeln prompt auf schwache faradische Ströme. Nirgends in den gelähmten Muskeln Zuckungen oder Contracturen. Die Blase und das Rectum waren vollständig gelähmt. 3 Tage lang musste catheterisirt werden, dann entleerte sich die Blase unwillkürlich, wenn sie gefüllt war. Puls und Temperatur normal, Sensorium stets frei. Die Richtung des Schusskanales und die vollständige, sofort eingetretene Paraplegie liessen schliessen, dass das Rückenmark von der Kugel durchbohrt sein müsse. Die Kugel blieb wahrscheinlich im Wirbel sitzen, da keinerlei Symptome von Verletzung der Unterleibsorgane zu bemerken waren. Ich glaubte mich deshalb nicht berechtigt, zu sondiren, wusch die Wunde oberflächlich mit Carbolsäure, legte Carbolölwatte darauf, und damit heilte die Wunde in wenigen Tagen. Bald konnte die Kranke gestützt im Bette aufrecht sitzen und nach 14 Tagen in den Lehnstuhl gebracht werden. Von Anfang Juni fuhr sie täglich mehrere Stunden im bequemen Rollstuhl aus und setzte dies, so oft es die Witterung erlaubte, bis in den Spätherbst hinein fort. Dabei blieb der Appetit vorzüglich, das Allgemeinbefinden gut, das Aussehen auffallend frisch und munter.

In den ersten Wochen wurden die gelähmten Muskeln täglich faradisirt; doch nach und nach verschwand die Contractionsfähigkeit in denselben, und dies regte die Kranke so sehr auf, dass von einer weiteren faradischen Behandlung Abstand genommen werden musste; zu Ende des Sommers wurden die Beine, welche seither stets schlaff waren, steif und unbiegsam und begannen auffallend schnell abzumagern. Im November entwickelte sich, von Urinexcoriationen ausgehend, ein Decubitus, welcher am Kreuzbein sehr schnell um sich griff. Von jetzt ab trat Fieber ein und ein Erysipel, welches

sich von den Wunden über den ganzen Rücken und Oberschenkel verbreitete, beschleunigte den lethalen Ausgang, welcher am 19. December 1873 eintrat. Sie sehen hier die Wirbelsäule:

Zwischen dem letzten Brust- und ersten Lendenwirbel rechts von der Mittellinie ist die Kugel eingeheilt. Das Rückenmark ist fast vollständig durchtrennt, unterhalb etwas verdickt, auch oberhalb bis zum vorletzten Brustwirbel hinauf eiterig erweicht. Die Dura mater zeigte vorn und hinten eine Narbe und war an dieser Stelle mit der Knochenwand verwachsen. Atelectase der Lungen in mässigem Grade. Etwas Fettleber, chronische Cystitis.

Nun werden Sie mir sagen: ein eiterig erweichtes Rückenmark ist kein geheiltes Rückenmark. Allein Sie wissen, wie schwer es ist, die gelbe Erweichung von einem frischen Abscess im Gehirn zu unterscheiden, und mir machte das Präparat mehr den Eindruck einer acuten aufsteigenden Myelitis, als einer Abscedirung. Dann muss ich erwähnen, dass die Patientin mehrere Monate bei subjectiv gutem Befinden ausgefahren und dass die Kugel vollkommen eingeheilt ist. Wenn schon vor der streng antiseptischen Zeit durch Vermeidung der Sondirung und sorgfältiges Auswaschen ein so schwerer Rückgratschuss zur Heilung gekommen ist, so sollte wohl jetzt dasselbe Resultat bei Beobachtung ähnlicher Abstinenz um so leichter zu erreichen sein. Die Krankengeschichte verdanke ich zum Theil Herrn Dr. A. Frey in Baden, welcher die Patientin gemeinschaftlich mit mir behandelt hat, und für die Ueberlassung der Präparate aus der Freiburger Sammlung zur Demonstration bin ich Herrn Prof. Rudolf Maier zu grösstem Danke verpflichtet.

Discussion:

Herr Esmarch: M. H.! Das Präparat, welches uns Herr Czerny gezeigt hat, ist für mich von ganz besonderem Interesse, weil ich in neuerer Zeit wieder von amerikanischen Collegen angegriffen worden bin wegen der Ansicht, die ich früher über die Behandlung der Wunde des Präsidenten Garfield ausgesprochen habe. Das Präparat beweist, dass ich Recht hatte, wenn ich behauptete, dass Schussverletzungen der Wirbelkörper heilen können, und ich bitte alle Collegen, welche im Besitze ähnlicher Präparate sind, mir dieselben zugänglich machen zu wollen. Auch Diejenigen von Ihnen, welche Jäger sind und Gelegenheit haben sollten, Fälle von geheilten Hohlschüssen beim Hirsch oder Rehbock zu beobachten, bitte ich, mir darüber Mittheilung

machen zu wollen, da nach meiner Ansicht diese nichts Anderes sein können, als perforirende Schusswunden der Wirbelkörper.

10) Herr Czerny: „Ueber Epithelialcarcinom der Mamma".

M. H.! Erkrankungen der Haut bei Carcinoma mammae sind ja alltägliche Complicationen, namentlich wissen Sie, dass bei Carcinoma lenticulare sehr häufig das Carcinom in der Haut weiter geht und schliesslich zu Velpeau's Cancer en cuirasse führt. Aber eigentlich primäre Hautkrebse an der Brust sind ausserordentlich selten. Ich muss allerdings erwähnen, dass namentlich in England, unter dem Namen „Paget's disease" eine Erkrankung der Brust aufgeführt wird, die wohl mit Erkrankung der Haut anfängt, aber es ist etwas Anderes als Das, was ich Ihnen hier zeigen will. Wenigstens sah ich vor einigen Monaten eine Frau, bei der die Erkrankung ganz wie es Sir James Paget im Jahre 1874 beschrieben hat, mit chronischem serpiginösen Eczem begann, und von da aus entwickelte sich nach Jahren ein infiltrirtes Carcinom der Brustdrüse. Das Eczem war noch ganz charakteristisch, machte jedoch durchaus nicht den Eindruck eines carcinomatösen Geschwüres. Das Präparat, welches ich Ihnen hier vorzeige, ist echter Hautkrebs der Mamma und die Fälle sind so selten, dass Billroth in seiner zweiten Auflage der Brustdrüsengeschwülste geradezu die Existenz derselben für sehr unwahrscheinlich hinstellte. Es sind aber einzelne Fälle in der Literatur mitgetheilt. Ich lasse sie durch einen meiner Schüler (Herrn Hauser) sammeln. Das Präparat stammt von einer 55jährigen Frau, die 4 Kinder gehabt hat, bei der sich im vorigen Jahre eine leichte Schwellung an der Oberfläche der Brust entwickelt hatte. Einige Monate später waren die Verhärtungen aufgebrochen und in Folge Erysipels der Process rasch weiter gegangen. Sie sehen eine vom Warzenhofe ausgehende, Landkartenartig über die Oberfläche fortkriechende Ulceration mit derberen Rändern und blassrothem vertieftem Grunde. Das Mammagewebe zeigte eine interstitielle Induration, aber keine Infiltration. Obgleich das Geschwür sofort an das Ulcus rodens des Gesichtes erinnerte, war die Diagnose dennoch schwierig, weil, wie gesagt, Epithelialcarcinome an der Mamma nicht vorkommen sollten. Interessant war, dass die Achseldrüsen frei waren und die supraclavicularen Lymphdrüsen inficirt waren, was ja charakteristisch ist für Hautaffectionen der Mamma. Ich entfernte ein kleines Stück mit dem scharfen Löffel und liess dasselbe im pathologischen Institute auf Schnittserien untersuchen, wobei sich die Diagnose Epithelialcarcinom leicht feststellen liess. Ich machte dann die Amputatio mammae, das Carcinom wurde von Herrn Hauser untersucht und es zeigte sich, dass es sich in der That um ein kleinzelliges plexiformes Epithelialcarcinom handelte, welches offenbar vom Rete Malpighii ausging. Das Drüsengewebe der Brust war vollkommen frei. Also es giebt in der That ein primäres Epithelial-Carcinom der Mamma.

11) Herr Meusel: „Vorstellung einer Schussverletzung des Ellenbogengelenkes". Der 18jährige Mann, den ich vorstelle, ist am 20. October 1885 bei Gelegenheit einer Jagd durch einen Schrotschuss aus

nächster Nähe verwundet worden. Er ist ungefähr $1\frac{1}{2}$ Stunden nach der Verletzung in meine Behandlung gekommen.

Durch den Schuss war ein ovales Stück Haut, ungefähr von Handteller-Grösse, weggerissen worden, dicht über dem Ellbogengelenk, an der äusseren und hinteren Seite des linken Oberarmes. Der Rand des Musculus anconaeus hing zerfetzt in die Wunde herein. Der Knochen war gebrochen, die Splitter hingen mehr oder weniger fest an den Weichtheilen. Vom Centralende sowohl als von dem Gelenk her ragten 2 grosse, spitze Knochenstücke, von Weichtheilen und grösstentheils auch von Periost entblösst. Die Blutung war gering, die grösseren Gefässe und Nerven unverletzt.

Nachdem die Wunde gesäubert und die lockeren Splitter entfernt waren, wurden die beiden spitzen Fracturenden so abgesägt, dass die Sägeschnitte sich genau aneinander legen liessen. Von dem unteren Sägeschnitt, der dicht über dem Gelenk geführt war, erstreckte sich ein grosser, beweglicher Splitter nach unten und aussen und liess nach seiner Entfernung eine Eröffnung der Gelenkkapsel erkennen.

Die von mir entfernten Knochenstücke habe ich später wieder zusammengesetzt und bilden dieselben im Ganzen ein 7 Ctm. langes Knochenstück, an welchem die oberen 4 Ctm., von den beiden Resectionsschnitten begrenzt, von der ganzen Dicke des Oberarmes gebildet werden. Der von dem unteren Resectionsschnitt sich erstreckende, 3 Ctm. lange Knochentheil wird gebildet von der hinteren Hälfte des Condylus externus und dem oberen Rande der Fossa trochlearis posterior. Der an dieser Stelle entstandene Kapselriss war gross genug, um mit dem Glasansatz eines Irrigateurs in das Gelenk eingehen zu können. Nach geschehener Adaptirung wurde ein Sublimatverband angelegt und der Arm auf eine rechtwinkelige Schiene gebracht. Der erste Verband wurde nach 14 Tagen gewechselt, später der Verband alle 8 Tage vorsichtig erneuert. Eine Consolidirung liess sich nach 7 Wochen constatiren, so dass von da an behutsam und später immer dreister mit activen und passiven Bewegungen vorgegangen werden konnte. Erhebliches Fieber hat der Kranke nie gehabt, der Vorderarm ist nie geschwollen, die Bewegung der Finger nie gestört gewesen.

Nach 9 Wochen, als die Wunde durch Granulation verstrichen war, habe ich dieselbe mit Reverdin'schen Transplantationen bedeckt, weil ich fürchtete, dass die Bewegungen durch die ausgedehnte Narbe später beschränkt werden könnten. Die Hautstückchen sind dem gesunden Oberarm entnommen und sind gut und dauernd angeheilt.

Das Endresultat, welches ich heute vorstelle, zeigt einen kräftigen Arm, mit gut entwickelter Muskulatur, der Oberarm im Vergleich zum rechten um 3 Ctm. verkürzt. Die Bewegungen im Ellenbogengelenk werden kräftig und sicher ausgeführt, Pronation und Supination sind normal, ebenso die Beugung. Bis zur vollendeten Geradstreckung fehlt ein geringer Winkel. Eine seitliche Abweichung bei Beugung und Streckung ist nicht zu bemerken. Der Gebrauch des Vorderarmes und der Hand ist vollkommen unbeeinträchtigt. Das Resultat ist ein derartiges, dass der Kranke, trotz der Schwere seiner Verwundung, an seiner Arbeitsfähigkeit kaum etwas einbüssen wird.

12) Herr Mikulicz (Krakau): „Zur operativen Behandlung des Empyems der Highmoreshöhle“ [1]).

13) Herr Israel (Berlin). „Ueber Operation des Lungenechinococcus“ (mit Krankenvorstellung). M. H.! Trotzdem die Lungenechinococcen an Häufigkeit gleich nach den Leberechinococcen rangiren und sie an Gefährlichkeit noch übertreffen, ist doch die Therapie derselben ein noch gänzlich unbebautes Feld. Sehe ich ab von einem durch den amerikanischen Chirurgen Fenger eröffneten jauchigen Abscess der Lunge, in welchem unerwartet als Ursache der Jauchung eine abgestorbene Echinococcusmembran gefunden wurde, so ist mir kein Fall bekannt, in welchem durch Incision ein Echinococcus aus der Lunge entfernt worden ist. Die Gründe dieser therapeutischen Unthätigkeit scheinen mir dreifach zu sein: erstens die Schwierigkeit der Diagnose, zweitens die nicht ganz seltene spontane Heilung in Folge Durchbruchs in die Bronchien, und drittens wesentlich die Scheu vor der Eröffnung einer gesunden Pleurahöhle und der Erzeugung eines Pneumothorax. Trotz alledem ist eine active Therapie ein dringendes Desiderat, weil viele Kranken selbst nach erfolgtem Durchbruch durch die Pleura zu Grunde gehen. Ueber die Eröffnung einer gesunden Pleurahöhle als Voract zu operativen Eingriffen in der Thoraxhöhle konnte ich schon im Jahre 1879 dieser Gesellschaft eine Mittheilung mit Krankenvorstellung machen. Es handelte sich damals um einen Echinococcus der Leberconvexität, zu welchem ich mir einen Zugang durch Eröffnung der Pleurahöhle und Durchschneidung des Zwerchfells gebahnt hatte. Auf Grund des günstigen Erfolges dieser von mir zuerst geübten Methode kam ich zu dem Schluss, dass binnen Kurzem wohl die Scheu verschwinden würde, eine gesunde Pleurahöhle zu eröffnen, um an der Lunge oder an den dem Zwerchfell anliegenden Bauchorganen einen operativen Eingriff vorzunehmen. Diese Erfahrung, wie einige andere, hatten mich nämlich gelehrt, dass eine kurzdauernde Eröffnung der Pleurahöhle mit baldigem Wiederverschlusse unter antiseptischen Cautelen einen verhältnissmässig geringen Eingriff darstellte, indem die Luft reactionslos zur Resorption gelangt. Demnach muss bei Wahl einer Operationsmethode des Lungenechinococcus die möglichste Beschränkung des Lufteintritts in die Pleurahöhle der massgebende Gesichtspunkt sein. Nach dieser Richtung stehen uns zwei Verfahren zur Verfügung. Zunächst die einzeitige Methode, wobei in derselben Sitzung die Pleurahöhle eröffnet und die Cyste nach Vernähung der Lunge mit der Pleura costalis sofort incidirt wird; ferner die zweizeitige, wo nach Incision der Pleura der Spalt tamponnirt und erst nach Verwachsung der Pleurablätter die Lungenhöhle eröffnet wird. Die Indication für das einzeitige Verfahren sehe ich da, wo in Folge sehr grosser Ausdehnung und Spannung der Echinococcuscyste ein positiver Druck im Thorax herrscht. Ist ein solcher vorhanden, dann kann man ohne Bedenken die Pleurahöhle eröffnen, weil sofort die Cystenwand sich gegen den klaffenden Spalt legt und den Lufteintritt verhindert. Man erkennt den positiven Druck im Thorax daran, dass nach ausgiebiger Rippenresection,

[1]) S. Grössere Vorträge und Abhandlungen No. XVIII.

die ja der Operation vorhergehen soll, das vom Knochen befreite Stück der Brustwand inspiratorische Einziehung zeigt. Findet aber eine derartige Einziehung statt, so ist das ein Beweis, dass die Cyste nicht gross genug ist, die normalen intrathoracischen Druckverhältnisse umzukehren. In diesem Falle empfiehlt sich das zweizeitige Verfahren, weil man bei negativem Drucke nur dieses ohne Gefahr eines erheblichen Lufteintritts ausführen kann, und zwar unter Befolgung folgender Cautelen: Nach ausgiebiger Resection zweier Rippen werden oberhalb und unterhalb der projectirten Incisionslinie Häkchen eingelegt und einem Assistenten übergeben. Die Incision wird absatzweise, nur innerhalb der Exspirationsphase ausgeführt, während antiseptische Gazebäuschchen, unmittelbar dem incidirenden Messer folgend, sofort von einem Assistenten auf den jeweils vollendeten Incisionsabschnitt aufgedrückt werden, und somit die Wunde sicher verschliessen, ehe noch die nächste Inspiration Luft aufsaugen kann. Ist dann die Incision in ganzer Ausdehnung vollendet, so werden wieder, stets nur mit Beginn einer Exspirationsphase, die Wundränder Stelle für Stelle durch den ersten Assistenten auseinandergezogen und der zum Klaffen gebrachte Pleuraabschnitt aneinandergeschoben und sofort durch Hineindrücken des auf ihm liegenden Gazeballens verstopft.

Eines der beiden eben geschilderten Verfahren beabsichtigte ich bei dem Ihnen vorzustellenden Falle in Anwendung zu bringen, als ich durch die unerwarteten Consequenzen einer Probepunction zu einem ganz abweichenden Vorgehen gezwungen wurde. Die 25 jährige Patientin litt seit 8 Monaten an Schmerzen in der rechten Thoraxseite, wozu sich seit 2 Monaten Athemnoth und ab und zu blutiger Auswurf gesellte. Bei der Inspection fiel eine von der dritten Rippe beginnende stärkere Prominenz des unteren Theiles der rechten Thoraxhälfte auf, in deren Bereiche das Athemgeräusch vollständig verschwunden, der Percussionsschall absolut gedämpft war und der Fremitus fehlte. Oberhalb der dritten Rippe fanden sich in jeder Beziehung normale Verhältnisse. Bei tiefer Inspiration rückte die untere Grenze des vollen Lungenschalles von der 3. bis zur 5. Rippe hinab. Dieses Verschieben der Lunge über die obere Dämpfungsgrenze bewies, dass es sich nicht um eine Flüssigkeitsansammlung in der Pleura handeln könne. Demnach musste die Ursache der auf den unteren Abschnitt beschränkten Vorwölbung der Brustwand in einer intrathoracischen Geschwulst gesucht werden. Auf die Lunge als Sitz der Geschwulst wies das hämorrhagische Sputum, und zur Annahme eines Echinococcus führte die ausgedehnte gleichmässige Erweiterung des grössten Theiles der Brusthälfte, sowie der unvermittelte Uebergang von dem Bezirke absolut mangelnden Athemgeräusches zu ganz normal athmendem Lungenparenchym, wie solcher bei malignen Lungentumoren nicht vorkommt. Die Probepunction bestätigte diese Diagnose durch Herausbeförderung der bekannten Flüssigkeit und eines minimalen Parenchymfetzens, welcher mikroskopisch als comprimirtes Lungengewebe erkannt werden konnte. Wenige Secunden nach der Punction erfolgten heftige Hustenstösse, welche sich zu hochgradigen Paroxysmen steigerten, so dass Patientin blau im Gesicht wurde. Nach mehreren solchen Anfällen wurde eine dünne, schaumige Flüssigkeit expectorirt,

welche, immer reichlicher werdend, bald aus Mund und Nase strömte. In wenigen Stunden wurden 1500 Cbcm. dieser offenbar dem Echinococcus entstammenden Flüssigkeit expectorirt. In Folge dessen hellte sich die Dämpfung bis zur 5. Rippe auf, aber ohne dass entsprechende Erleichterung eintrat. Vielmehr war am nächsten Tage die Temperatur auf 40,3 ° gestiegen; links hatte sich offenbar durch Aspiration der Echinococcusflüssigkeit eine diffuse Bronchitis entwickelt; auf der rechten Seite hatten sich pleuritische Schmerzen eingestellt. Jetzt forderte die Vitalindication dringend eine Operation, welche am zweiten Tage nach dem Durchbruche ausgeführt wurde. Eine behufs Wahl der Operationsstelle vorgenommene Probepunction erwies als eine der Ursachen des hinzugetretenen Fiebers eine rechtsseitige exsudative Pleuritis, indem sich bei oberflächlichem Einstich ein trübes Exsudat in die Spritze entleerte, während ein tiefer Einstich die klare Echinococcusflüssigkeit herausbeförderte. In Anbetracht dieses Befundes konnte nicht mehr daran gedacht werden, vor der Incision der Cyste die Lunge mit der Brustwand zur Verwachsung zu bringen, sondern ich schritt sofort nach einer 6—7 cm langen Resection der 6. und 7. Rippe zu einer breiten Eröffnung der Pleura. Nun konnte man die Wirkung des starken intrathoracischen Druckes sehr wohl beobachten, indem trotz des vorhandenen Exsudats nur ganz wenige Tropfen, und zwar nur während der Inspiration, herausflossen, denn bei jeder Exspiration tamponnirte der Echinococcussack die Oeffnung. Ich musste also den Sack eröffnen, ehe ich die Pleurahöhle entleeren konnte. Die Incision der Lunge förderte eine sehr grosse Mutterblase mit vielen Tochtercysten und entsprechendem Quantum wasserheller Flüssigkeit zu Tage. Die durchschnittene Lungenschicht war $^3/_4$ cm an der Incisionsstelle dick, nur an einer Stelle war der Echinococcus bis nahe an die Pleura herangerückt. Der Sack war an seiner Basis mit dem Zwerchfelle verwachsen. Auf seiner oberen Kuppe ruhte der obere Lungenlappen, welcher zwar comprimirt, aber vollständig athmungsfähig war. Es wurde zur Drainage der Pleurahöhle eine Oeffnung am unteren Theil der hinteren Thoraxwand angelegt und ein Drainrohr von vorn nach hinten durchgeführt. Die Lungenhöhle wurde durch zwei 16 cm lange Röhren separat drainirt. Der weitere Verlauf wurde in äusserst schwerer Weise durch eine Bronchopneumonie der linken Seite complicirt, deren Entstehung jedenfalls auf Aspiration der in die Bronchen durchgebrochenen Echinococcusflüssigkeit zurückzuführen war. Es ist klar, dass bei der Combination einer linksseitigen Bronchopneumonie mit einer diffusen Bronchitis und einem rechtsseitigen Pneumothorax die Dyspnoe einen Grad erreichte, wie man ihn glücklicherweise selten zu sehen bekommt. Eine rechtzeitige Venäsection war im Stande, die Patientin vor der Erstickung zu retten, und seitdem erfolgte die Reconvalescenz ungestört.

Wenn wir den Verlauf des Falles überblicken, so scheint mir das wichtigste Resultat in der Erkenntniss zu liegen, dass das Risico der Operation ein verschwindend kleines zu nennen ist gegenüber der Summe von Gefahren welche durch die Probepunction herbeigeführt wurden. Sie war es, welche zum Durchbruche der Cyste in die Bronchen mit unmittelbarer Suffocationsgefahr führte, welche weiterhin die Entwickelung einer höchst gefährlichen Aspirations-

pneumonie verschuldete, und endlich die Veranlassung zur Entstehung einer Pleuritis gab, indem Echinococcusflüssigkeit mit Luft gemischt in Folge der Hustenparoxysmen durch die Punctionsstiche des Lungensackes in die Pleurahöhle gepresst wurde. Es liegen noch 2 Fälle vor, einer, der mir durch die freundliche Mittheilung von Herrn Schede bekannt geworden ist, und einer von Cornil und Gibier, wo im unmittelbaren Anschluss an die Punction des Lungenechinococcus ein Platzen der Cyste mit letalem Ausgang erfolgte. In allen drei Fällen war es der durch die Punction verursachte Hustenreiz, welcher das Platzen der Cyste zur Folge hatte. Daraus scheint mir als nothwendige Consequenz hervorzugehen, dass man die Probepunction nur unter der Bedingung vornehmen soll, dass vorher die Reflexerregbarkeit des Individuums, sei es durch Morphium, sei es durch Chloroform herabgesetzt ist. Letzteres Verfahren ist natürlich vorzuziehen, wenn man der Punction unmittelbar die Radicaloperation folgen lassen kann.

14) Herr Petersen (Kiel): „Zur Frage der Kniegelenksresection bei Kindern, mit Demonstration eines bezüglichen Präparats". [1])

15) Herr Hansmann (Hamburg): „Eine neue Methode der Fixirung der Fragmente bei complicirten Fracturen". M. H.! Von den Mitteln, welche empfohlen worden sind, um bei complicirten Fracturen eine genaue Fixation der Fragmente zu bewirken, ist jedenfalls die Knochennaht mit Silberdraht das Zuverlässigste; jedoch ist die Knochennaht nicht für alle Fälle verwendbar, sie ist immer etwas verletzend und eignet sich nur für Fracturen solcher Knochen, die dicht unter der Haut gelegen sind (Tibia), sie ist dagegen sehr schwer ausführbar und nicht möglich, ohne die Knochen in weiterer Ausdehnung von Periost und Weichtheilen zu entblössen bei Knochen, die tief in den Weichtheilen versteckt liegen (Femur). — Ferner erfordert das Herausnehmen des Drahtes nach erfolgter Consolidation einen zweiten Eingriff, der ohne Narkose selten ausführbar ist.

Herr von Langenbeck hat vor vielen Jahren einen Apparat angegeben, um bei complicirten Fracturen und Pseudarthrosen die Knochenenden genau fixirt zu erhalten; dieser Apparat besteht aus 2 Schrauben und einem verbindenden Querstab; die Schrauben werden durch einen Schraubenführer wie ein Korkzieher in die Knochensubstanz eingeführt, nach Entfernung des Schraubenführers steckt man durch die beiden viereckigen Oeffnungen am Ende der Schraube den verbindenden Querstab und zieht die Schrauben so zusammen, dass die Knochenwundflächen genau auf einander liegen. — In dieser Stellung werden die Knochenschrauben durch kleine Schräubchen an den Querstab befestigt und durch ihn festgehalten. Man sieht aus der Construction des Apparates, der übrigens seit langer Zeit auch von dem Erfinder nicht mehr angewendet wurde, dass sich derselbe ebenfalls zur Vereinigung von Knochen, die dicht unter der Haut liegen, eignete. Auch sagt Hueter

[1]) S. Grössere Vorträge und Abhandlungen No. XV.

von demselben, dass er zwar eine recht vollkommene Fixation bewirke, dass aber seine Anwendung nicht leichter und nicht minder verletzend sei, als die Knochennaht.

Ich erlaube mir nun, ihnen eine Methode zu zeigen, die mir folgende Vorzüge zu haben scheint. Sie ist bei Gewährung derselben Sicherheit bezüglich der Fixation viel leichter ausführbar wie die Knochennaht, sie ist verwendbar für subcutan gelegene wie tief in den Weichtheilen steckende Knochen, ohne Periost und Weichtheile so sehr zu schädigen wie die Knochennaht. Die Herausnahme der die Fixation bewirkenden Mittel erfordert einen kaum nennenswerthen Eingriff.

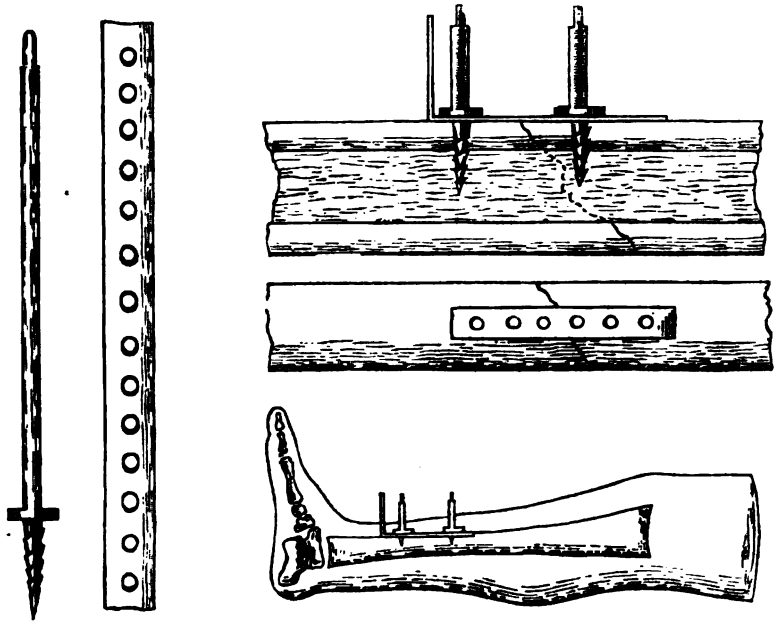

Das Verfahren besteht darin, dass man, nach Freilegung und Reposition der Fragmente, dieselben mit einem schmalen Metallstreifen überbrückt (am besten ungehärtetes vernickeltes Stahlblech), in den in kleinen Intervallen Löcher vorgebohrt sind, und diesen Blechstreifen durch eigens construirte vernickelte Stahlschrauben fixirt. Die Schrauben bestehen aus einem etwa $^{3}/_{4}$ Cm. langen Gewinde und einem verschieden langen drehrunden Stiel, der an seinem freien Ende einen vierkantigen Zapfen trägt. Das Gewinde setzt sich gegen den Stiel durch eine etwas hervorspringende Platte ab, die Länge des Stieles ist verschieden je nach der Dicke der Weichtheile, die den fracturirten Knochen bedecken. Mit diesen Schrauben wird das Stahlblech zu beiden Seiten der Fractur festgeschraubt, nachdem man an correspondirenden Stellen je ein Loch in den Knochen mittelst eines Drillbohrers vorgebohrt hat.

Die Stiele der Schrauben schauen aus der Wunde heraus, das die Knochen verbindende Blech wird auswärts von der zweiten Schraube rechtwinkelig umgebogen und neben der Schraube aus der Wunde herausgeleitet, dieser Theil des Blechstreifens dient später als Handhabe zum Herausnehmen. Nach geschehener Verschraubung wird die Hautwunde entweder genäht und drainirt oder mit Protectiv bedeckt. Zur recht sicheren Lagerung bei derartig verschraubten Fracturen der Extremitäten empfiehlt es sich, wie wir es auch nach Resectionen etc. zu thun pflegen, dass man in den Verband, nachdem das Glied mit einer etwa 2 Finger dicken Gazeschicht bedeckt und diese mit einer Binde fixirt worden ist, zwei circa 25 bis 30 Cm. lange glatte Hohlschienen von Hartkautschuk[1]) einschaltet und darüber den grösseren Dauerverband legt. Diese Schienen lassen sich absolut aseptisch halten, man kann dieselben mit Seife und Wasser abbürsten und mit Spiritus (nicht mit Aether!) abreiben, von Sublimat und Carbolsäure werden sie durchaus nicht angegriffen. Der Termin der Herausnahme der Schrauben ist verschieden, er hängt ab von der Lockerung der Schrauben, von der sehr verschiedenen Zeit des Eintrittes einer genügenden Consolidation. Bei zu früh eintretender Lockerung einer Schraube kann dieselbe etwa durch eine solche mit etwas stärkerem Gewinde mit Leichtigkeit ersetzt werden.

Im Allgemeinen dürften 4 bis 8 Wochen bis zur Herausnahme der Schrauben genügen. In mehreren Fällen konnte beim ersten Verbandwechel nach 4 Wochen der Fixationsapparat entfernt werden.

Die Herausnahme geschieht einfach so, dass man mittelst des Uhrschlüssels die Schrauben herausschraubt und das Blech an seinem aus der Wunde herausschauenden Ende hervorzieht.

Behandelt wurden mit dieser Methode im Allgemeinen Krankenhause in Hamburg auf der Abtheilung des Herrn Schede im Laufe des letzten Jahres:

Complicirte Unterschenkelbrüche	8
- Oberschenkelbrüche	3
- Radiusbrüche	1
- Olekranonbrüche	1
- Unterkieferbrüche	2
Pseudarthrose des Radius	1
- der Ulna	1
- des Unterschenkels	1
- des Oberschenkels (durch perverse Stellung der Fragmente und Interposition der Weichtheile nach subcutaner Fractur entstanden)	1
Bei künstlicher Continuitätstrennung des Humerushalses zur Entfernung eines Enchondroms	1

Vor Nekrosenbildung scheint das Verfahren weder zu schützen, noch dieselben wesentlich zu begünstigen, einige Fälle blieben nekrosenfrei.[2])

---

[1]) Zu beziehen durch: Hamburg-New-Yorker Gummi-Waaren-Compagnie. Hamburg, Rathhausmarkt.

[2]) Schrauben und Zubehör ist bei Instrumentenmacher Dannenberg, Hamburg zu haben.

Herr Gurlt (Berlin): Ich möchte nur ein Missverständniss aufklären. Diese Stahlschrauben sind von Herrn von Langenbeck nicht für die complicirten Fracturen angegeben, sondern zur Heilung von Pseudarthrosen, an Stelle der Dieffenbach'sche Elfenbeinstifte.

(Schluss der Sitzung 1 Uhr.)

---

b) Nachmittags-Sitzung in der Aula der Königl. Universität.

Eröffnung der Sitzung um 2 Uhr 10 Min.

Herr von Volkmann: Ich habe Ihnen zunächst mitzutheilen, dass die zu diesem Zwecke gewählte Commission die Kasse geprüft und Alles in Ordnung gefunden hat.

Sodann möchte ich Sie fragen, ob wir nicht für den nächsten Chirurgen-Congress wieder ein Thema bestimmen wollen, das sich zur Discussion eignet und das gleichzeitig Vorarbeiten erfordert. Diese Methode, die ja auch von mehreren anderen Gesellschaften acceptirt ist, hat sich auch bei uns bewährt. Ich brauche nur an die Resultate zu erinnern, die durch die Arbeiten über die Hasenscharte gewonnen worden sind. Ich frage, ob vielleicht Jemand von Ihnen Vorschläge zu machen hat?

Herr Schede (Hamburg): Dann möchte ich mir den Vorschlag erlauben, dass einmal die Frage des operativen Eingreifens bei inneren Darmeinklemmungen einer genaueren Besprechung unterworfen wird.

Herr von Volkmann: Wir könnten vielleicht auch daran denken, da sich offenbar ein sehr allgemeines Interesse in Betreff dieses Themas gezeigt hat, ob wir nicht vielleicht die neuropathischen Gelenkaffectionen einmal besprächen. Ob dabei ein grosses Material zu Tage gefördert wird, ist freilich fraglich. Ebenso würde die Klumpfussbehandlung vorzuschlagen sein. M. H.! So eben wird die operative Behandlung der inneren Einklemmungen auch noch von anderer Seite zur Discussion vorgeschlagen. Der Vorschlag scheint sehr allgemeine Zustimmung zu finden. (Zustimmung.) Nun würde es sich darum handeln, ob wir noch ein zweites Thema bestimmen? (Es erfolgen keine weiteren Vorschläge.)

Herr Mikulicz (Krakau): Ich möchte vorschlagen, dass wir bei den Darmeinklemmungen auch gleich die Peritonitis und die Darmperforationen mit discutiren, weil sich für die Praxis diese Fälle schwer trennen lassen. Also: Darmeinklemmung, Peritonitis und Darmperforation vom operativen Standpunkt.

Herr von Volkmann: Nun, dann würden wir es bei dem einen Thema bewenden lassen! (Zustimmung.)

1) Herr Schede (Hamburg): „Ueber die Heilung unter dem feuchten Blutschorf.“ [1])

Discussion:

Herr von Bergmann (Berlin): M. H.! Ich ergreife nur das Wort, da ich doch so weit provocirt worden bin, dass mein Schweigen dahin gedeutet werden könnte, ich wäre nun auch bereit, zu behaupten, man brauche kein Gefäss mehr zu unterbinden, man dürfe das Blut ruhig fliessen und sich ansammeln lassen, bis die Wunde voll geflossen ist, und übe trotzdem die trefflichste Antiseptik aus, wie die schönen Resultate der Schede'schen Brochüre zeigten. Ich halte fest, dass wir nach einer Verwundung, namentlich einer operativen, durch eine gute Gefässunterbindung die Blutung vollständig — je vollständiger, desto besser — zu stillen haben. Das ist die nothwendige Consequenz Derer, welche das Blut für ein zur Zersetzung geeignetes Material halten. Dass man es heutzutage vor Zersetzung schützen kann, das ist gewiss eine grosse und bewundernswerthe Wirkung unserer antiseptischen Methoden, welche der Eine in dieser, der Andere in jener Weise zu vervollkommnen versucht hat. Wenn ich Sie hier noch einen Augenblick aufhalte, so geschieht es vor allen Dingen, um im Hauptpunkte nicht missverstanden zu werden, als ob nun concedirt würde, die Sorgfalt der Blutstillung wäre nicht mehr ein integrirender Theil des antiseptischen Verfahrens. Daran halte ich noch heute unentwegt fest. Wenn in einer Wunde sich Blut ansammelt, so ist das vom Uebel, denn diese Ansammlung muss und wird das antiseptische Verfahren wesentlich erschweren.

Nur in wenigen Fällen ist uns eine dünne, grosse Gewebe deckende oder Knochenspalten füllende Blutschicht unter dem antiseptischen Verbande willkommen. Das sind die Fälle, auf welche in seinen Beiträgen zur Chirurgie unser verehrter Vorsitzender hingewiesen hat, indem er auf den Vorschub aufmerksam machte, den ein solches deckendes und füllendes Coagulum der Durchwachsung mit Granulationsgewebe leistete. Auch ich habe unter dem Blutcoagulum die weit entblössten Sehnen der Hand sich mit Narben bedecken gesehen. In jedem Schusscanal bleibt Blut liegen. Dank der sogenannten Organisation desselben konnte ich im Kriege meine antiseptischen Verbände lange und dauernd liegen lassen. Dank derselben sind von Kiel aus später die Dauerverbände methodisch construirt worden. Diese Kieler Arbeiten sind es, welche das Verdienst haben, die Verdunstung an der Oberfläche, und den Werth, welchen die Eintrocknung der Verbandstücke hat, gebührend gewürdigt zu haben. Ich leugne also nicht, dass unter den Dauerverbänden Blut sich organisiren, d. h. vom Bindegewebe durchwachsen werden wird. Nothwendig für eine Heilung, für die Entwickelung der Gefässsprossen und der bleibenden Bindegewebszellen ist aber das Blut nicht. Je weniger von ihm im Gewebe und dessen Interstitien bleibt, desto besser. In diesem Sinne habe ich meine Worte in Eisenach gebraucht und schwöre noch heute auf dieselben. Es führen viele Wege nach Rom; Herr Schede kann sich und seiner antiseptischen Technik zu seinen Erfolgen gratuliren.

[1]) S. Grössere Vorträge und Abhandlungen No. VI.

Aber sehr consequent, glaube ich, ist er nicht gewesen. Wenn Sie z. B. in Gruppe XVII. den ersten Fall lesen, so ist ja auch da die Tamponnade der Wunde mit einem wenig reizenden Antisepticum nicht ganz und gar als etwas Verwerfliches angesehen worden. Ich begrüsse jeden Versuch, die Antiseptik zu fördern, und es ist wohl möglich, dass ich jetzt häufiger aus der Anfüllung der Wunde mit Blut weniger Besorgniss schöpfen werde, als früher; aber loben werde ich sie nicht und überlasse im Uebrigen es Jedem, zu beurtheilen, wie viel Neues er aus den Mittheilungen des Herrn Vorredners erfahren hat und sich aneignen will.

Herr von Volkmann: M. H.! Ich bitte, ein Paar Worte hinzufügen zu dürfen. Die Organisation der Blutgerinnsel ist ja ein ganz ausserordentlich wichtiger Act, und ohne die Organisation der Blutgerinnsel würde ja in unendlich vielen Fällen die Heilung per primam intentionem nicht zu erreichen sein. Wenn irgendwo nach der Vereinigung einer Höhlenwunde noch ein Spalt oder eine Lücke besteht, so muss das gerinnende Blut die Kittsubstanz bilden, die den Defect einstweilen ausfüllt. Ich habe ja auch schon vor 10 und mehr Jahren — z. B. in meinem klinischen Vortrage über die complicirten Fracturen auf die ausserordentliche Bedeutung dieses Processes für die Heilung der Wunden bei antiseptischer Behandlung hingewiesen und dort, sowie anderwärts besonders interessante Fälle mitgetheilt, z. B. einen Fall von Schussverletzung, wo die Kugel tief in den Kopf der Tibia eingedrungen und in demselben stecken geblieben war, und wo ich ein grosses, tiefes Loch, Daumenbreit und Daumenlang, in die Tibia hineinmeisseln musste, um die Kugel zu entfernen. Dieses Loch habe ich voll Blut laufen lassen, und darüber ist die Wunde per primam geheilt. Die Menge des ergossenen Blutes betrug hier über 40 Gramm. — Die Organisation von Blutgerinnseln in offenen Wunden, die man bei nicht antiseptischer Behandlung nie beobachtet, weil das in der Wunde zurückgebliebene Blut rasch zerfällt und verjaucht, erschien, als ich meine Erfahrungen und Ansichten mittheilte, Vielen ganz unglaublich, so dass sich namentlich auch Billroth zu humoristischen Aeusserungen veranlasst fühlte. Er bezweifelte die Sache vollständig; er meinte, so viel ich mich erinnere, ich selbst nähme die Sache wohl nicht so ernsthaft und glaube wohl selbst nicht daran. Nun, man kann ja die Sache mikroskopisch sehr schön verfolgen. Ich habe dies oft genug gethan und thun lassen, und namentlich hat sich auch Herr Kraske auf meinen Wunsch mit derartigen Untersuchungen beschäftigt. Es ist reizend, zu sehen, wie in das erhaltene Blutgerinnsel die Gefässe hineinwachsen, wie es sich canalisirt, vascularisirt, und, während die Blutkörperchen verschwinden, in zellenreiches Bindegewebe umwandelt, und es ist gar kein Grund vorhanden, den Ausdruck Organisation, an dem Billroth Anstoss nimmt, zu verwerfen, so lange man anstandslos von einer Organisation des Blutes in unterbundenen Arterien, von einer Organisation des Thrombus spricht; denn der Vorgang ist ganz genau derselbe. Wir wissen ja schon lange, dass es sich hierbei nicht um eine Transmutation des Blutes als Gewebe handelt, sondern um eine allmälige Substitution. Das ändert aber für uns nichts an der Sache; das Wesentliche ist, dass sehr rasch und ohne Eiterung die Stelle des Coagulums durch bleibende

Gewebsmassen eingenommen wird. Ich möchte dann auch ferner Herrn Schede gegenüber zugeben, dass wir jetzt, nachdem die antiseptische Wundbehandlung in den letzten Jahren durch Einführung des Sublimates und Jodoforms und besonders der Kissenverbände einen so ausserordentlichen Grad der Sicherheit erreicht hat, von der Organisation von Blutgerinnsel noch viel mehr erwarten können und mit derselben noch viel mehr arbeiten dürfen, als früher, weil es nicht mehr so gefährlich ist, grössere Blutgerinnsel zurückzulassen, wie im Anfange der Lister'schen Behandlung. Das scheint mir ziemlich wichtig, namentlich den Bemerkungen des Herrn von Bergmann gegenüber. Unsere jetzigen Verbände unterscheiden sich von den ursprünglichen Lister'schen in zwei sehr wesentlichen Beziehungen. Der ursprüngliche Lister'sche Verband wurde, wie bekannt, so angelegt, dass erst Protectiv, ein impermeabler Seidenstoff, auf die Wunde zu liegen kam, dann die Gazeschichten, dann der Mackintosh oder das Guttaperchapapier, ein ebenfalls impermeabler Stoff. Endlich wurde der Verband durch Binden so fest gegen die Körperoberfläche angedrückt und befestigt, dass ein vollständiger Luftabschluss erzielt wurde. Da es nun stets nach Anlegung des Verbandes etwas in denselben hineinblutete, auch die Wundsecrete die reichlichen, unter der impermeablen Decke gelegenen Gazeschichten völlig durchfeuchteten, so wurde ein Verband hergestellt, der sich, abgesehen von seinen antiseptischen Ingredienzien, nicht wesentlich von einem hydropathischen Umschlage, einer Priessnitz'schen Einhüllung, einer compresse échauffante, wie die Franzosen so bezeichnend sagen, unterschied. Der Verband war feucht und heiss, und mit eiweisshaltigen Flüssigkeiten getränkt, und es war daher sehr natürlich, dass, wenn einmal das antiseptische Experiment fehlschlug, nicht mit Erfolg desinficirt war etc. etc., dass nun gerade dieser selbe Verband sehr schädlich wirkte, die Entstehung gefährlicher septischer Processe förderte und den Mikroorganismen den denkbar günstigsten Boden lieferte.

Diese Verbände haben wir jetzt durch solche ersetzt, welche der Luft freien Zugang gestatten, die Wunde und die Wundsecrete austrocknen, und durch die in den dicken Schichten hydrophiler Substanzen stattfindende Verdunstung der Wundflüssigkeiten die Wunde kühl halten. Also der alte Listersche Verband war feucht und warm — er erforderte sehr viel mehr Sorgfalt, Sachkenntniss und continuirliche Ueberwachung des Kranken; Ungeübte wurden mit ihm nicht fertig. Die jetzigen Verbände sind trocken und kühl, viel leichter anzulegen; gemachte Fehler rächen sich weit weniger leicht. Das ist nach meiner Ansicht überhaupt der ganze Vortheil der Kissenverbände. Ich glaube also, oder vielmehr der Vortrag des Herrn Schede hat das ja schon gezeigt, dass man jetzt allerdings auch Mancherlei wagen und Vieles erreichen kann, was früher nicht erlaubt und nicht möglich war, oder jedenfalls nicht in der Allgemeinheit. Aber ich glaube doch, dass bei der Anwendung dieser Methode eine grosse Vorsicht nothwendig ist, und dass man sie nicht zu allgemein und namentlich nicht zum allgemeinen Gebrauch empfehlen soll, und ich glaube, dass Herr Schede doch bedenklich weit geht, wenn er auch schon die Drainage verwirft, damit das Blut nicht ablaufen kann, — denn die Drainröhren stören und hindern die Organi-

sation der Blutgerinnsel in keiner Weise. Und ebenso meine ich, dass Herr Schede zu weit geht, wenn er meint, man solle die Verbände nicht mehr comprimirend anlegen; denn wozu soll man mehr Blut in der Wunde lassen, als nöthig ist die Lücken auszufüllen und die Theile mit einander zu verkitten. Ich fürchte, dass Der, der so weit geht, doch einmal auch eine tüchtige Ohrfeige bekommen, durch Verjauchung des retinirten Blutes schwere septische Processe erzeugen und den einen oder den anderen seiner Kranken in die grösste Lebensgefahr bringen wird.

Herr Schönborn (Königsberg). Meine verehrten Herren Collegen! Entschuldigen Sie, wenn ich noch in letzter Stunde Ihre rein wissenschaftlichen Fragen zugewandten Gedanken einen Moment auf einen Usus ablenke, der sich seit einigen Jahren in unseren Sitzungen eingeschlichen hat. Ich gebrauche absichtlich den Ausdruck „eingeschlichen". Innerhalb der ersten 10 bis 11 Jahre des Bestehens der Deutschen Gesellschaft für Chirurgie war es nicht Sitte, dass wir Vorträgen, so interessant sie auch waren, so sehr wir von der Bedeutung der Sache durchdrungen waren, Beifallklatschen und Bravorufe folgen liessen. Ich habe die Empfindung, wir hielten es für vornehmer, es nicht zu thun. Seit 2 bis 3 Jahren hat sich die Sitte eingeschlichen, die, wie mir wohlbekannt ist, in einer Reihe ähnlicher Versammlungen lange besteht, dass, sofern wir irgend glauben mit den Anschauungen, die uns in dem betreffenden Vortrage entgegengebracht werden, d'accord zu sein, wir demselben laute Beifallsbezeigungen folgen lassen. Ich möchte Sie bitten, dieser Sitte ein Veto entgegenzusetzen. Wir sind nicht Mimen, denen die Nachwelt keine Kränze flicht, und wollen es nicht sein. Wir dürfen hoffen, dass Das, was Brauchbares von dem Einen oder Anderen hier vorgetragen ist, stets vollkommen anerkannt werden wird, ja, wir dürfen in unserer raschlebigen Zeit hoffen, dass die Anerkennung sogar bald folgen wird. Wie gut das ist, was Einer vorbringt, erweist sich am Besten daraus, welche Beachtung es im weiteren wissenschaftlichen Publikum findet, wie rasch die Vorschläge, die er macht, anerkannt werden und wie schnell ihnen nachgegangen wird. Lassen wir die Sitte des Beifallklatschens und des Bravorufens sich in unserer Gesellschaft einbürgern, so kann es auch ferner passiren, was leider schon bei uns vorgekommen ist, dass wir Vorträgen, die mit grosser dialektischer Gewandheit schwer zu entscheidende Frage behandeln, einen Beifallssturm folgen lassen, obschon vielleicht in unserer Gesellschaft nicht ein einziges Mitglied ist, welches den in dem Vortrage mitgetheilten Anschauungen, ehrlich gesagt, anders denn als Laie gegenüber steht. Ich bitte Sie, mir zu erlauben, dass ich den Antrag stelle, die Deutsche Gesellschaft für Chirurgie wolle beschliessen: Künftighin dürfen den in ihren Sitzungen gehaltenen Vorträgen laute Beifallsbezeigungen, Bravorufe u. s. w. nicht mehr folgen. Sollten Sie den Antrag zu dem Ihrigen machen, so bitte ich ferner, dass er in's Protokoll aufgenommen wird, und erlaube mir, für den Fall der Annahme an unsern Herrn Vorsitzenden die Bitte zu richten, dass dieser Beschluss in der ersten Sitzung des nächsten Congresses verlesen wird.

Herr von Volkmann: M. H.! Wir sind gewiss Alle derselben Ansicht,

und wir wollen das ja auch zu Protokoll nehmen. Ob es aber einen grossen Erfolg haben wird, das ist wiederum eine andere Frage. Ich glaube, es ist eben schon das Gegenexperiment gemacht worden. Sie sind doch Alle dafür? (Zustimmung.)

Herr König (Göttingen): Ich bitte um Entschuldigung, dass ich in dieser Frage auch einmal das Wort ergreife. M. H.! Das, was College Schönborn gesagt hat, kommt voll aus meinem Herzen, und ich möchte doch darauf aufmerksam machen, dass, wenn es 10 Jahre möglich war, ohne Bravo und ohne Klatschen auszureichen, es auch im 11., 12., 13. und 14. Jahre möglich sein wird. Dazu ist es freilich nothwendig, dass unser Herr Präsident mit Ernst gegen die eingerisse Unsitte einschreitet. Ich glaube, es wird nöthig sein, dass in solchen Fällen einfach die Gesellschaft darauf aufmerksam gemacht wird, dass wir einen derartigen Beifallssturm oder solche Beifallsbezeugungen eben so wenig wie das Zuerkennengeben von Tadel wünschen.

Herr von Volkmann: Das heisst, eine einfache Zustimmung muss meiner Ansicht nach doch möglich sein, und ich glaube auch, dass ein ruhiges Bravo, das nur so viel bedeutet, wie „jawohl", nicht so schlimm und auch hier immer Usus gewesen ist (Nein!), nur nicht diese theatralischen Beifallsbezeugungen! Das Klatschen ist nach meiner Ansicht unter allen Umständen zu verwerfen.

Herr König: Dann möchte ich betonen, wenn ein Bravo erlaubt ist, muss auch ein Knurren erlaubt sein.

Herr von Volkmann: Ja; ohne eine Zustimmung und Ablehnung werden wir auch nicht auskommen. Aber wir können es ja versuchen. Es handelt sich ja bloss darum, wer mit seiner Ansicht Recht hat, und was erreichbar ist. Ohne mich auf Prophezeiungen einzulassen, glaube ich doch sagen zu müssen, es wird sehr schwer sein, dass gar keine Zustimmung und gar keine Ablehnung geäussert wird. Dann werden Interjectionen gemacht werden, die noch mehr stören. M. H.! Darf ich die Angelegenheit wohl in der angedeuteten Weise zu Protokoll nehmen? (Zustimmung.)

2) Herr von Volkmann: Als nächster Gegenstand steht auf der Tagesordnung ein Vortrag meines Assistenten des Herrn Dr. Leser „Ueber die Behandlung der Senkungsabscesse bei tuberculösen Erkrankungen der Wirbelsäule und des Beckens". Da es wegen zu weit vorgeschrittener Zeit nicht möglich ist, dass Herr Leser seinen angekündigten Vortrag noch hält, so will ich Ihnen nur mit zwei Worten sagen, was der Hauptinhalt dieses Vortrages in Bezug auf die praktischen Resultate sein sollte. Im vergangenen Jahre suchte ich Ihre Aufmerksamkeit darauf hin zu lenken, dass tuberculöse Abscesse in den Weichtheilen sehr oft mit Knochenaffectionen zusammenhängen, die aber seit langer Zeit ausgeheilt sein können, und als Beweis dafür erwähnte ich unter Anderem, dass ausserordentlich häufig nach Eröffnungen von grossen Senkungsabscessen bei tuberculöser Spondylitis eine prima intentio eintrete, die natürlich nur eintreten könne, wenn inzwischen das Knochenleiden vollständig ausgeheilt sei; anderen Falles werde auch bei günstigem Heilungsverlauf eine Fistel zurückbleiben. Nach meiner Ansicht

erscheinen eben, was übrigens mit den Erfahrungen der alten Chirurgen übereinstimmt, die Abscesse bei Spondylitis oft erst ungeheuer spät, senken sich ausserordentlich langsam und erscheinen erst nach Jahren an Stellen, wo sie der Operation zugänglich werden. Mittlerweile kann das Grundübel, die Stelle, wo der Eiter hergekommen ist, namentlich wenn sie nicht so sehr gross gewesen ist, vollständig ausheilen; und wenn wir dann den Abscess weit öffnen, über dessen Bedeutung kein Zweifel aufkommen kann, weil ein bedeutender Gibbus besteht, der Eiter sandig ist, oder selbst grössere Knochenpartikel enthält, so tritt nachher doch eine Heilung per primam intentionem ein. Die Thatsache schien im vergangenen Jahre Manchen zu befremden und es wurden namentlich von einer Seite Zweifel geäussert, ob denn wirklich diese Heilungen per primam intentionem auch bleibende gewesen wären. Dies hat uns veranlasst, noch einmal an alle die Kranken zu schreiben, bei denen nach der Eröffnung grosser derartiger, mit Caries der Wirbelsäule zusammenhängender Congestionsabscesse Heilung per primam intentionem in wenigen Tagen erzielt worden war, und es hat sich ergeben, dass von 58 Kranken mit spondylitischen Abscessen, die in den Jahren 1873—1884 durch breite Incision behandelt wurden, zunächst überhaupt keiner an den Folgen der Operation gestorben ist, was ja gegen früher, wo die Eröffnung mittelst freier Incision so gefährlich war, ein sehr bedeutender Erfolg ist. Weiter aber hat sich ergeben, dass von diesen 58 Patienten 23 per primam intentionem geheilt sind und dass in keinem einzigen Falle später wieder ein Aufbruch erfolgt ist oder der Abscess sich neu gebildet hat. Die Heilungen sind also bleibende gewesen, und zwar sind in unserem Bericht nur absolut unzweifelhafte Fälle aufgenommen worden. In 35 Fällen dagegen ist es zur Fistelbildung gekommen. Das möge einstweilen genügen. Ich habe den Herrn Privatdocenten Dr. Leser gebeten, seine ausführlichere Arbeit zu den Acten zu geben.

Herr Schede: Es interessirt die Gesellschaft vielleicht, wenn ich kurz ein Verfahren bei Senkungsabscessen mittheile, mit dem ich im letzen Jahre ganz ungewöhnlich gute Erfolge bekommen habe. Ich möchte Ihnen kurz den ersten Fall skizziren, den ich so behandelte. Bei einem Knaben mit florider Wirbelcaries fand sich, schon unterhalb des Poupart'schen Bandes ein dem Aufbruch naher Senkungsabscess. Ich wünschte ein Gipscorset anzulegen und wollte mir die Behandlung nicht gern durch Incision des Abscesses compliciren. Ich habe damals, bloss in der Absicht den Durchbruch aufzuschieben, eine Punction des Abscesses hinten neben dem Sacrolumbalis mit einem sehr dicken Trokar gemacht und dann eine Auswaschung mit Sublimatlösung (1 p. m.) vorgenommen. Es kamen eine ganze Menge von gelösten Knochenstückchen heraus. Der Knabe wurde am folgenden Tage eingegipst, befand sich in seinem Verbande sehr wohl und wurde zusehends kräftiger und dicker. Nach etwa 8 Wochen brachten ihn die Eltern wieder; an der alten Stelle war abermals eine Flüssigkeitsansammlung zu constatiren, wenn auch von viel geringerer Grösse, als damals. Ich glaubte, es sei ein Recidiv, machte wiederum die Punction und bemerkte zu meinem Erstaunen, dass statt des erwarteten Eiters eine fast völlig klare, kaum mit einigen Eiterkörperchen vermischte

Synoviaähnliche Flüssigkeit im Abscess vorhanden war; nach einer mehrmaliger Auswaschung, die vielleicht ganz überflüssig war, heilte dann der Abscess aus und ist nicht wiedergekommen. Ich habe später das Verfahren in 6 oder 7 weiteren Fällen wiederholt und es hat sich jedes Mal dasselbe Resultat ergeben. Entweder kam überhaupt kein Abscess wieder, oder wenn eine zweite Punction nöthig war resp. zur Constatirung der Beschaffenheit der Flüssigkeit gemacht wurde, fand sich stets eine mehr oder weniger klare Synovia. Dies ist also ein Weg, auf dem man Senkungsabscesse, wie ich glaube, in sehr vielen Fällen mit dem besten Erfolge und mit weit grösserer Bequemlichkeit für alle Betheiligten, besonders aber für den Patienten, als mit der Drainage behandeln kann.

Herr von Volkmann: Diese Synovialflüssigkeit, die sich nachher darin bildet, das ist die périostite albumineuse der Franzosen, die sie in der letzten Zeit zu einer specifischen Krankheit haben stempeln wollen. Man scheint die Geschichte der „Lymphabscesse" ganz vergessen zu haben!

3) Herr Wahl (Essen): „Mittheilung eines Falles von Inoculationstuberculose nach Amputation des Unterarmes".[1])

Discussion:

Herr König (Göttingen): Ich wollte zu dem Vortrag des Herrn Wahl eine kurze Bemerkung hinzufügen, weil ich glaube, es ist ausserordentlich wichtig, dass wir über die Wege der tuberculösen Infection Material sammeln, während bis jetzt so gut wie gar keines da ist. Vor kurzer Zeit, m. H., erlebte ich, dass mir ein College in's Krankenhaus gebracht wurde, von dem ich wusste, dass er bereits seit Jahr und Tag mit der Morphiumspritze und mit der Cocaïnspritze sehr energisch arbeitete. Es war von einem andern Collegen annoncirt worden, dass er eine Anzahl von Abscessen habe und sich der Eröffnung dieser Abscesse ohne Chloroform nicht unterziehen wolle. Er wurde auf den Operationstisch gelegt, ich hatte im Nebenzimmer gearbeitet, kam herbei und gab dem Assistenten ein Zeichen, dass er mit der Chloroformirung beginnen solle. Er bekam etwa $^1/_2$ Minute Chloroform. Plötzlich stellte sich ein epileptiformer Anfall ein und der Kranke blieb in demselben. Die Hautabscesse, die ich eben eröffnen wollte, lagen auf dem Bauch. Fast der ganze Bauch war keine weiche nachgiebige Decke mehr, sondern es bestand die bekannte starre Infiltration, wie sie bei so alten Morphiumspritzern öfter vorhanden zu sein pflegt. Dann aber lag ein grosser Abscess im Rectus der rechten Seite. Ich will über die Ergebnisse der Autopsie hier vollständig hinweggehen und nur sagen, dass ich Fettherz fand und dass wahrscheinlich das Fettherz ursächlich war für den epileptiformen Tod. Dahingegen war das Ergebniss der entzündlichen Veränderungen, die sich an die Abscesse anreihten, von allerhöchstem Interesse. Herr Prof. Orth, welcher die Section machte, schnitt zunächst den grössten Spritzabscess auf und dabei fiel uns sofort auf, dass die Innenfläche des Abscesses genau so aussah, wie ein tuberculöser Abscess. Ich will gleich hinzufügen, dass sonst von Tuberculose in

[1]) S. Grössere Vorträge und Abhandlungen No. V.

den Organen des Collegen nichts gefunden wurde. Nun wurde die Bauchhöhle geöffnet. Sofort präsentirte sich uns eine ausgesprochene tuberculöse Peritonitis, wie man sie nicht vollkommener am Versuchsthier machen kann. Die tuberculöse Peritonitis schloss sich direct an den grossen Abscess der Bauchwandungen an. Hier war das Peritoneum, die Scheide des Rectus infiltrirt, und sogar in der Scheide des Rectus selbst fanden sich Tuberkel. Ich glaube, m. H., darüber, dass die local peritonealen Tuberkel von dem Abscess ausgingen, konnte kein Zweifel bestehen und weder Herr Prof. Orth noch ich waren darüber zweifelhaft. Nun hätte ja der Fall vielleicht für die Aetiologie sehr wenig Interresse gehabt, wenn nicht ein gewisser Aufschluss wenigstens nachgekommen wäre. Der College war nicht reich an Praxis. Er hatte nur wenige Patienten, und nur der eine Patient, dem er rege Theilnahme schenkte, war ein schwer phthisisches Individuum. Diesem Kranken pflegte der auch nicht sehr aseptische College regelmässig mit derselben Spritze Einspritzungen zu machen, mit der er sich auch Cocaïn und Morphium einspritzte, so dass die Annahme sehr nahe liegt, dass es sich um eine Infection durch die mit Bacillen inficirte Spritze gehandelt hat. Wenn diese Annahme auch ohne Weiteres zugegeben werden wird, so finde ich mich wohl andererseits im Einklang mit den Herrn Collegen, wenn ich hervorhebe, wie ausserordentlich selten es vorkommt, dass sich der Chirurg bei der Ausführung der heutzutage so zahlreichen, wegen Tuberculose ausgeführten Operationen inficirt.

Herr von Volkmann. M. H.! Dass die Entstehung von tuberculösen Infectionen durch directe Impfung von aussen gar nicht so selten ist, wissen wir vom Lupus anatomicus. Dass die grösste Zahl der Fälle von Lupus anat. zur Tuberculose gehört, ist als festgestellt zu betrachten. Uebrigens habe ich einen recht interessanten Fall beobachtet, der demnächst beschrieben werden wird. Ich will ihn also nur ganz kurz schildern. Ein Kranker hatte eine Mastdarmfistel, und zwar die sofort als tuberculös zu diagnosticirende Form, also mit den bekannten unterminirten Rändern, fungösen Granulationen u. s. w. Die Fistel wird gespalten und heilt rasch; aber von der vernarbten Schnittwunde aus bildet sich ein Lupus exfoliativus der Hinterbacken, so charakteristisch, wie nur möglich, ohne jede Spur von Eiterung, bloss auf die Cutis beschränkt, der rasch um sich griff und den ich daher durch Exstirpation entfernte.

Herr von Bergmann. Ich will nur kurz auf eine Abhandlung von Lehmann, die eben in der klinischen Wocherschrift steht, aufmerksam machen. Da ist eine Reihe von Fällen mitgetheilt, die eine Kinderepidemie betreffen und dadurch zu Stande gekommen sind, dass jüdische Kinder von einem Rabbi beschnitten wurden, der ein tuberculöses Geschwür an der Zunge hatte und der die Blutung durch Ansaugen stillte. Die von ihm beschnittenen Kinder bekamen eine Tuberculose, die in Geschwüren der Geschlechtstheile und in Verkäsung der Leistendrüsen vorzugsweise sich äusserte.

4) Herr Dr. Bircher (Berlin). „Eine neue Methode unmittelbarer Retention bei Fracturen der unteren Extremitäten“ [1]).

[1]) S. Grössere Vorträge und Abhandlungen No. XII.

Da Herr Dr. Bircher nicht anwesend ist, wird die Arbeit durch Herrn Kraske (Freiburg) auszugsweise mitgetheilt.

5) Herr Küster (Berlin). „Beiträge zur Lehre von den Hernien; Hernia inguino-subcutanea“ [1]).

6) Herr Mikulicz (Krakau). „Ueber die Ausschaltung todter Räume aus der Peritonealhöhle, mit besonderer Rücksicht auf die Exstirpation der von der Beckenhöhle ausgehenden Geschwülste“ [2]).

Herr von Volkmann: M. H.! Nunmehr habe ich weiter nichts zu thun, als zu schliessen und die Hoffnung auszusprechen, dass wir uns im nächsten Jahr ebenso zahlreich wieder hier zusammenfinden mögen, als es in diesem Jahr der Fall gewesen ist. Damit möchte ich aber auch für mich die Bitte verbinden, dass Sie mir in Ihrer Erinnerung etwas Nachsicht schenken möchten. Ich bin nicht gewohnt zu präsidiren, und mein lebhaftes Temperament erschwert es mir. Wenn ich also einem von Ihnen unabsichtlich zu nahe getreten sein sollte, so bitte ich ihn herzlich um Entschuldigung. Auch ist mir durch einen Umstand die Führung des Präsidiums ganz besonders erschwert worden. Noch in keinem Jahre sind so viel Privatwünsche an den Vorsitzenden gebracht worden, als in diesem. Wiederholt haben sich diese Wünsche ganz direct widersprochen; es war daher unmöglich, allen Wünschen gerecht zu werden. Sehr häufig hätte ich die Interessen des einen Collegen verletzen müssen, wenn ich den Wünschen des anderen hätte willfahren wollen. Ich bitte Sie, das freundlich und nachsichtig in Anschlag bringen zu wollen. — Glückliche Reise!

(Schluss der Sitzung und des Congresses nach 4 Uhr.)

---

[1]) S. Grössere Vorträge und Abhandlungen No. XXV.
[2]) S. Ebendas. No. XIX.

II.

Grössere Vorträge

und

Abhandlungen.

I.

Ueber die Wahl der Voroperationen zur Entfernung der Blasensteine bei dem Manne.

Von

Prof. Dr. König und **Dr. Kramer.**

I. Moderne Wandlungen der Steinoperationen.

Von

Dr. Kramer.[1])

Die chirurgische Behandlung der Steine der männlichen Blase ist seit einiger Zeit wiederum Gegenstand der Controverse geworden. Obwohl sie neuerdings bereits mehrfach in grösseren und kleineren Arbeiten wie auf verschiedenen Aerzte-Versammlungen discutirt wurde, herrscht doch in Betreff der Indicationen für die einzelnen operativen Methoden resp. des oder der zweckmässigsten Verfahren keineswegs Uebereinstimmung unter den Chirurgen. Es war daher wohl angezeigt, auch in dieser Gesellschaft eine Debatte darüber in Aussicht zu nehmen. Den Thesen, welche Herr Prof. König dem diesjährigen Congress hierfür vorlegt, haben wir auf seinen Wunsch, um die Ansichten derjenigen Chirurgen, welche sich bereits über die von ihnen gewonnenen Erfahrungen geäussert, für die Discussion zu fixiren, einen kurzen Ueberblick über den Stand der schwebenden Fragen vorausgeschickt und das Wichtigste aus der neueren Literatur über die Blasensteinoperationen objectiv zusammenzustellen versucht.

Als vor ca. 7 Jahren die ihrer Idee nach schon früher empfohlene, aber erst von Bigelow praktisch verwerthete sogenannte Litholapaxie in Aufnahme kam, war dem vorliegenden Gegenstande zuerst wieder ein lebhafteres Interesse gewidmet worden.

[1]) Am 3. Sitzungstage des XV. Congresses der Deutschen Gesellschaft für Chirurgie zu Berlin, 9. April 1886, für die Debatte über obiges Thema vorgelegt.

Seitens eines Theiles der Chirurgen erfuhren seitdem die Indicationen für den Steinschnitt, die schon in der ersten Hälfte dieses Jahrhunderts durch die Einführung der Lithotripsie erheblich eingeengt waren, weitere Einschränkung, indem man auch grössere Steine, sie in einer, oft sich bis auf 1—2 Stunden ausdehnenden Sitzung zertrümmernd und für die sofortige Entleerung ihrer Fragmente aus der Blase mittelst Aspiration Sorge tragend, in Angriff nahm. Aber obgleich Thompson's [1]), v. Ivanchich's [2]) und v. Dittel's [3]) grosse, die mit dem neuen Verfahren erreichbaren guten Resultate und seine relative Ungefährlichkeit darthuenden Statistiken dasselbe auf das Beste empfahlen, wurden doch bald dagegen von anderer Seite ernste Bedenken laut. Man erkannte zwar den Werth und die Berechtigung der von Meisterhänden unternommenen Litholapaxie [von Bergmann [4])] an, aber man gestand auch offen zu, dass die Ausführung der letzteren eine solche Sicherheit und Geschicklichkeit in der Handhabung der Instrumente, wenn die Erfolge wirklich gute sein sollten, erfordere, dass nur Wenige, während der grösseren Zahl der Aerzte die nöthige Uebung fehlte, diesen Postulaten zu genügen im Stande seien. Und da man aus den erwähnten Statistiken und aus eigener Praxis auch erfahren hatte, dass Recidive nach der Steinzertrümmerung gar nicht selten eintraten, so erhob sich denn gegen letztere Anfangs vereinzelt, nach und nach aber von mehreren Seiten Opposition, so dass auf der Magdeburger Naturforscher- und Aerzte-Versammlung im Jahre 1884 v. Volkmann [5]), gelegentlich des von v. Bergmann [6]) darüber gehaltenen Vortrages, die Lithotripsie und Litholapaxie für Verfahren, die nicht mehr in unsere antiseptische Zeit hineinpassten, erklären und nach ihm Petersen [7]) aussprechen konnte, „die genannten Methoden der Steinzertrümmerung verdienten nur noch einen Platz in der Geschichte der Medicin einzunehmen". v. Dittel [8]), Albert [9]), P. Bruns [10]),

[1]) The Lancet. 1882. p. 1 und Zur Chirurgie der Harnorgane. 1885 etc.
[2]) Achter Sammelbericht von 33 Fällen von Lithotripsie etc. Wien 1881.
[3]) Wiener med. Wochenschrift. 1881. No. 14; Ebendas. 1884. No. 3 ff.; Ebendas. 1885. No. 19—26.
[4]) Bericht der Naturforscher- u. Aerzte-Versamml. zu Magdeburg. 1884.
[5]) Bericht über dieselbe.
[6]) l. c. und Berliner klin. Wochenschrift. No. 6 u. 7.
[7]) Centralblatt für Chirurgie. 1884. S. 832.
[8]) l. c.
[9]) Lehrbuch der Chirurgie etc. 1885.
[10]) Berliner klin. Wochenschrift. 1885. No. 21.

Monod [1]) und einige Andere erhoben zwar hiergegen Einspruch, indem sie geltend machten, dass die Lithotripsie weit weniger Gefahren biete, dass die Kranken danach rascher aus der Behandlung entlassen werden könnten und sich schon deshalb hierzu meist leichter als zu einer blutigen Steinoperation entschliessen würden, dass auch nach dem Schnitt, selbst nach dem hohen [Küster [2]) u. A.], Steine in der Blase zurückbleiben könnten, Recidive nicht immer der Operationsmethode zur Last zu legen seien, da oft die zur Steinbildung Veranlassung gebenden pathologischen Verhältnisse fortbeständen, dass für die Operationen in der Harnblase die Antisepsis nur bedingt anwendbar sei; aber trotzdem scheinen der Anhänger der Lithotripsie und der Litholapaxie weniger geworden und dafür die Schnittmethoden mehr in Gunst gekommen zu sein. Hat doch auch Thompson [3]), obwohl er selbst erklärlicher Weise auf die von ihm mit grösster Künstlerschaft ausgeführte moderne Lithotripsie zu verzichten nicht gewillt ist, und sie, wenn von geübten Operateuren unternommen, sogar noch bei 60 Grm. schweren Steinen Erwachsener für berechtigt hält, in einer jüngst erschienenen Arbeit bekannt, dass damit nicht sehr vertraute Chirurgen, zumal bei harten Steinen, bessere Erfolge mit dem (hohen) Schnitt erreichen würden!

Von den perinealen Methoden scheint, der bei ihr gesetzten schweren Verletzungen wegen, die Sectio lateralis in Deutschland so gut wie ganz aufgegeben zu sein und auch anderwärts immer seltener, nur in Russland noch ziemlich häufig und besonders bei Kindern geübt zu werden. Auf der Bardeleben'schen Klinik [4]) war sie 1882 noch in Anwendung. v. Dittel [5]) hat den Seitensteinschnitt in seinen letzten 100 Steinoperationen gar nicht mehr verwendet, und von Thompson [6]) ist er gleichfalls verlassen. Was die Resultate der Sectio lateralis anlangt, so sei, um nur einige neuere Statistiken anzuführen, erwähnt, dass Zett [7]) angeblich bei 106 Fällen, die Patienten jedes Alters

[1]) Bull. et mém. de la Soc. de chir. de Paris. T. IX.
[2]) Bericht der Magdeburger Naturforscher- und Aerzte-Versamml. 1884.
[3]) „The suprapubic operation of opening the bladder". London 1886.
[4]) Heyse, Zur Casuistik der Blasensteine und Steinoperationen. Inaug.-Dissert. Berlin 1882. — Zwicke, Charité-Annalen. Bd. VIII, IX.
[5]) l. c.
[6]) l. c.
[7]) Maas, Verhandl. der Deutschen Gesellsch. für Chirurgie. 1885.

betrafen, nur 3 Todesfälle und 3 Recidive erlebt hatte. Von den letzten 40 in der Klinik von Grube[1]) (Charkow) in dieser Weise Operirten waren 3, und zwar 2 an Nierenaffectionen, 1 an Sepsis zu Grunde gegangen. Werewkin[2]) hat über 147 Fälle von Seitensteinschnitt aus dem Moskauer Kinderhospital berichtet; davon sind, ausser 3 zufällig erkrankten, 9, von den letzten 72 keiner an der Operation gestorben. Complicationen waren selten: 10mal Balanoposthitis, 9mal Erysipel und 2mal Orchitis; von den geheilten 135 behielten 7 eine Fistel, 2 Incontinentia urinae.

Auch der schon von Murray Humphry, dann von Simonin[3]) und Mühlhäuser[4]) bei encystirten Steinen ausgeführte Vorschlag, diese von einer zu dem Zwecke angelegten Recto-Vesicalfistel aus zu entfernen, hat ebenso wenig wie der Bilateral- und Praerectalschnitt, sowie manche andere ältere Modificationen desselben weiteren Beifall und öftere Verwendung gefunden.

Dagegen wurde bis vor wenigen Jahren am häufigsten die Sectio mediana geübt, nachdem sie vor längerer Zeit von v. Volkmann[5]) von Neuem empfohlen und auf dem X. Deutschen Chirurgen-Congresse Kolaczek[6]) ihre Verwendbarkeit auch bei grösseren Steinen darzuthun versucht hatte. Aber auch die Zahl ihrer Anhänger, d. h. der der einfachen Boutonnière mit nachfolgender unblutiger Dilatation der Harnröhre und des Sphincter vesicae, hat sich in letzter Zeit vermindert. So weit darüber Berichte und Aeusserungen vorliegen, wird sie, bei möglichster Berücksichtigung antiseptischer Cautelen, neben anderen Steinoperationsmethoden jetzt noch von v. Volkmann, Lücke, Czerny, Böckel, Kraske[7]), Helferich, Gilette[8]) und von von Dittel[9]) nur zur Entfernung von Fremdkörpern, die sich mit dem Lithotriptor nicht fortschaffen lassen, angewendet. Jüngst haben Maas[10]), Lindemann[11]) (Russland) und einige ameri-

[1]) Ref. im Centralblatt für Chirurgie. 1882. No. 49. S. 799.
[2]) Ebendas. 1885. No. 8.
[3]) Centralblatt für Chirurgie. 1881. No. 17. Ref.
[4]) Archiv für klin. Chirurgie. Bd. XXVII.
[5]) Beiträge zur Chirurgie. 1875.
[6]) Verhandl. der Deutschen Gesellschaft für Chirurgie. Bd. X.
[7]) Bericht der Naturforscher- u. Aerzte-Versamml. zu Strassburg. 1885.
[8]) Bull. et mém. de la Soc. de chir. de Paris. T. IX.
[9]) Wiener med. Wochenschrift. 1885. No. 19—26.
[10]) Verhandl. der Deutschen Gesellsch. für Chirurgie. 1885.
[11]) Bericht der Magdeburger Naturforscher- und Aerzte-Versammlung.

kanische Chirurgen den Medianschnitt wieder als das beste Verfahren bezeichnet, da er kaum gefährlich, leicht und ohne Verletzung wichtiger Theile ausführbar, die Möglichkeit, alle Theile der Blase auf das Genaueste abzutasten und auch in Folge der beträchtlichen Dehnbarkeit des Blasenhalses und des prostatischen Theiles der Harnröhre — nöthigen Falles nach Einschneiden des Diaphragma urogenitale (Maas) und bei tiefster Narkose — grössere Steine ganz oder zerstückelt, meist ohne die geringste Functionsstörung (Incontinenz, Impotenz etc.), aus der Blase zu entfernen gewähre, ausserdem eine nur sehr einfache Nachbehandlung — Bedecken oder Tamponnade der Wunde mit (Jodoform) Gaze, event. Drainage mit einfachem Gummi- oder Glasrohr oder einer doppelläufigen, mit antiseptischer Gaze umwickelten Canüle (v. Volkmann) oder mit einem Tförmigen Drain (Trendelenburg) und Ausspülungen der Blase — erheische und schnell und gut zur Heilung führe. Ueber die mit der Sectio mediana erreichten Resultate liegen nur wenige verwerthbare Statistiken vor. Indem wir die aus früherer Zeit herrührenden, aus zusammengelesenen Fällen gebildeten von Heusinger, Benfield u. A., welche eine Mortalität von 5—9 pCt. herausgerechnet hatten, unberücksichtigt lassen, sei allein der in den letzten Jahren veröffentlichten Zusammenstellungen von Werewkin[1]), Miner[2]), Maas, Lindemann[3]) Erwähnung gethan. Der erstgenannte Chirurg sah unter 16 Fällen von Medianschnitt bei Kindern 1 Todesfall und 1mal eine Fistel zurückbleiben. Miner hat 10 Fälle mit Glück operirt; „die Kranken standen im Alter zwischen 5 bis 75 Jahren, die Grösse der Steine schwankte zwischen der einer Kastanie und eines gewöhnlichen Hühnereies, in allen Fällen trat sehr schnelle Heilung ein, und die Kranken hatten fast vom Momente der Operation an eine gute Controle über ihre Blase, weil die Incision nur klein, der Haupteffect durch Dilatation bewirkt wurde". Von den durch Maas mittelst Medianschnitt Operirten starb nur 1 — ein an Schrumpfniere leidender Mann — an Urämie; bei den übrigen war der Verlauf stets ein guter. Lindemann (Russland) hat die in Rede stehende Operation in den

[1]) l. c.
[2]) Ref. im Centralblatt für Chirurgie. 1882. S. 789.
[3]) l. c.

letzten 3 Jahren 45mal gemacht und 10 bis 15 pCt. Mortalität gehabt, auch Helferich [1]) damit fast immer nur Gutes gesehen. Diese relativ günstigen Resultate scheinen andere Chirurgen, wenigstens bei grösseren und harten Steinen, nicht erzielt, dagegen öfters Nachblutungen, Urininfiltration, Fistelbildung, Incontinenz etc. und zumal bei grosser Prostata, tiefer Ausbuchtung des Blasengrundes, fettreichem Damm etc. Hindernisse in der Abtastung des Blasen-Innern gefunden zu haben, die dann eine totale Entfernung aller Steine, besonders derer in Divertikeln und von Fragmenten nach der Zertrümmerung nicht ermöglichten. Selbst Thompson [2]), der an Erfahrungen auf dem Gebiet der Blasenchirurgie reichste, bekennt in seinem jüngsten Werke, wenngleich er in 56 in den letzten 4—5 Jahren von ihm theils bei Steinen, theils zu diagnostischen Zwecken und zur Entfernung von Tumoren „ohne antiseptische Massregeln" ausgeführten Perinealschnitten nur 1mal „Pyämie" erlebte, dass diese Operationsmethode, mit der Grösse des Steins zunehmende, durch schwere Blutung, ausgedehnte Verletzungen des Blasenhalses und der Harnröhrenschleimhaut bedingte Gefahren biete.

So hat sich denn in der letzten Zeit bei einem Theile der deutschen und französischen Chirurgen und auch bei Thompson [3]) das Interesse wieder mehr dem hohen Steinschnitt zugewandt. Während von jenen namentlich v. Bergmann [4]), Petersen [5]), Trendelenburg [6]), Zesas [7]), Tremaine [8]) ihn allen anderen chirurgischen Behandlungsmethoden der Blasensteine vorziehen, wird er von Czerny [9]), Kraske [10]), der ihn in allen zweifel-

---

[1]) Von 11 Fällen ging 1 septisch zu Grunde; die übrigen kamen meist in kurzer Zeit zur Heilung (s. Rauh, Münchener med. Wochenschr. No. 9—11. 1886). — A. Schmitz (Archiv für klin. Chirurgie. Bd. XXXIII. S. 482) hatte unter 14 Operirten 2 Todesfälle (Peritonitis, Pyelonephritis), 2mal blieb eine Fistel zurück; die Harnentleerung erfolgte in der Regel ziemlich rasch wieder aus dem Orif. ext. urethr.

[2]) l. c. p. 21.

[3]) l. c.

[4]) l. c.

[5]) l. c.

[6]) W. Meyer, Archiv für klin. Chirurgie. Bd. XXXI.

[7]) Archiv für klin. Chirurgie. Bd. XXVIII.

[8]) Ref. im Centralblatt für Chirurgie. 1885. S. 31.

[9]) Verhandl. der Naturforscher- und Aerzte-Versammlung zu Strassburg. 1885.

[10]) Ebendas. und Berliner klin. Wochenschr. 1885. No. 43.

haften Fällen — grössere Steine etc. — sofort angewendet wissen will, von Bardeleben[1]), Küster[2]), Gilette[3]) z. B., neben jenen Verfahren je nach dem einzelnen Fall und der individuellen Erfahrung, von Andern wiederum vornehmlich bei Kindern und alten Leuten mit grossen Steinen [Böckel[4]), Mikulicz[5]) u. A.] empfohlen. v. Dittel[6]), der zwar die Sectio alta für die idealste, weil radicalste, Methode erklärt, aber auch, wie Guyon[7]), die Litholapaxie in der Mehrzahl der Fälle und unter gewissen Verhältnissen (s. S. 4) auch den Medianschnitt anwendet, stellt folgende, für Erwachsene und Kinder geltende Indicationen für den hohen Schnitt auf:

1) bei sehr grossen Steinen, bei denen sich die Blase krampfhaft um den Stein herumlegt, so dass kein Itinerarium zwischen ihn und die Blase gebracht werden kann;
2) bei Steinen, die pfeifenartig in die Harnröhre hineinragen,
3) bei Divertikelsteinen, die nicht hervorgedrängt werden können;
4) bei Steinen von solcher Härte, dass sie nicht zertrümmert werden können;
5) bei Fremdkörpern, die weder zerbrochen, noch extrahirt werden können;
6) bei gleichzeitiger Ankylose in einem Hüftgelenk.

Albert[8]) hat diese Indicationen acceptirt, ebenso Garcin[9]), der die Frage auf Grund mehrerer von E. und J. Böckel operirter Fälle kürzlich besprochen, ausserdem noch den hohen Schnitt bei Prostatahypertrophie, Strictur der Urethra, „irritable bladder", beträchtlichen Nierenveränderungen für angezeigt erklärt. Thompson, der, wie bereits oben bemerkt, jüngst die Sectio alta gleichfalls empfohlen, zieht sie bei sehr harten und grossen, circa

---

[1]) l. c. und Lehrbuch der Chirurgie von Bardeleben.
[2]) l. c.
[3]) Bull. et mém. de la Soc. de chirurgie de Paris. T. IX.
[4]) Verhandl. der Naturforscher- und Aerzte-Versammlung zu Strassburg. 1885.
[5]) Trzebicky, Wiener med. Presse. 1885. No. 42—52.
[6]) l. c.
[7]) Leçons cliniq. sur les voies urinaires. Paris 1884. — Annales des maladies des org. urin. Paris 1883.
[8]) Lehrbuch für Chirurgie. 1885.
[9]) Contribution clinique à l'étude de la cystotomie sus-pubienne etc. Inaug.-Diss. Strassburg 1884.

über 50 Grm. schweren Steinen Erwachsener in Anwendung, während er kleinere der Lithotripsie — in einem Act — unterwirft.

In diesen Indicationen liegt schon zum Theil ausgedrückt, welche Vorzüge man dem hohen Schnitt gegenüber der Sectio mediana und auch der Steinzertrümmerung vindicirt. Vornehmlich von denjenigen Chirurgen, welche ihn bei allen Blasensteinen angewandt wissen wollen, wurde ausserdem noch geltend gemacht, dass man durch die Sectio alta auf dem kürzesten, geradesten und breitesten Wege in die Blase komme, stets unter Controle der Augen operiren, dadurch, sowie mit Hülfe der Finger, schnell und sicher jeden Stein entdecken und leicht extrahiren und bei ihr die antiseptische Methode streng durchführen könne. Jede Blutung liesse sich rasch und sicher stillen, nach Thompson[1]) sogar ganz vermeiden, wenn man, wie er räth, wesentlich stumpf präparirend durch das prävesicale Fettgewebe vorgehe und auch die zuerst klein angelegte Blasenwunde stumpf, mit den Fingern dehnend, erweitere. — Vor Allem aber war im Laufe der letzten Jahre durch gewisse Verbesserungen in der Technik des hohen Schnittes gezeigt worden, wie die an ihn geknüpften Gefahren der Peritonealverletzung und der Infection des prävesicalen Raumes zu verhüten seien.

Nachdem bereits Milliot[2]) im Jahre 1875 durch Lufteinblasung in den Mastdarm eine Lageveränderung der Blase und prävesicalen Bauchfellfalte nach oben hin erzielt, dann auf dem VII. Congress der deutschen Chirurgen Braune und besonders Garson[3]) diese Versuchsergebnisse bestätigt, Letzterer daraufhin die Ausdehnung des Rectum mittelst eines Colpeurynters für die Sectio alta empfohlen hatte, war 1880 diese Methode der Mastdarmtamponnade zuerst von Petersen[4]), der bei seinen Versuchen auch eine Ausdehnung der Blase durch Flüssigkeits-Injection herbeigeführt hatte, praktisch und mit gutem Erfolge verwerthet worden. Seitdem wurde dieselbe auf Veranlassung v. Bergmann's von P. Mannheim[5]) an Kinderleichen und von Fehleisen[6])

[1]) l. c. p. 32 ff.
[2]) Thompson, The suprapubic operation etc. 1886. (Bericht auf dem med. Congress zu Lyon. 1875.)
[3]) Verhandl. der Deutschen Gesellsch. für Chirurgie. 1878.
[4]) Ebendas. 1880 und Archiv für klin. Chirurgie. Bd. XXV.
[5]) Inaug.-Dissert. Berlin 1884.
[6]) Verhandl. der Deutschen Gesellsch. für Chirurgie. 1885 und Archiv für klin. Chirurgie. Bd. XXXII.

noch weiter experimentell geprüft und dabei gefunden, dass bei gleichzeitiger Ausdehnung der Blase und des Rectums das Ostium int. urethrae nicht bloss nach oben (Braune), sondern auch nach vorn verschoben und dadurch der Blasengrund und die Prostata gehoben und aufgerichtet, die hintere Blasenwand somit der vorderen Bauchwand genähert werde, dass ferner bei Kindern (Mannheim) und fettreichen Individuen (Petersen) die Peritonealfalte verhältnissmässig früher und weiter nach oben hinaufstieg, als bei abgemagerten Leichen Erwachsener. Auf Grund jener Ergebnisse wurde gerathen, bei der Sectio alta sowohl die Blase, als auch den Mastdarm zu füllen, und zwar, um eine zu starke Ausdehnung der ersteren wegen der Gefahr der Berstung [v. Dittel[1]), Guyon[2]) u. A.] zu vermeiden, zuerst in den im Rectum befindlichen Tampon 450—500 Ccm. Flüssigkeit und dann in die Blase 250—300, höchstens 400 (Fehleisen), bei Kindern je 90 Ccm. antiseptischer Lösung mit Vorsicht zu injiciren.

Wenn auch Czerny[3]), Trendelenburg[4]) u. A. die erwähnte Methode, die bisher nur in einem Falle von Janiszewski[5]) angeblich wegen heftigen, trotz tiefer Narcose fortbestehenden Krampfes des Sphincter ani versagte, für entbehrlich halten und sich den Einblick und die Manipulationen in der eröffneten Blase durch Hochlagerung des Beckens während der Operation erleichtern, so scheint doch die Mehrzahl der Chirurgen gerade in dem Braune-Garson-Petersen'schen Verfahren die werthvollste Bereicherung der modernen Technik des hohen Steinschnitts zu erblicken und in der That die früher so gefürchtete Verletzung der Peritonealfalte bei dieser Operation vermieden zu haben. Nur in einem Falle von Lister[6]) und Werewkin wurde das Bauchfell angeschnitten, in einem anderen von Tiling[7]) blieb die vordere Fläche der Blase, trotz Hebung und Füllung und obwohl der Scheitel in der Mitte zwischen Symphyse und Nabel stand,

[1]) l. c.
[2]) Pousson, Revue de chir. 1885. Novbr.
[3]) Ebenau, Zur Chirurgie der Harnorgane. Deutsche med. Wochenschr. 1885. No. 27 u. 28. — Verhandl. der Naturforscher- und Aerzte-Versammlung zu Strassburg. 1885.
[4]) W. Meyer, Archiv für klin. Chirurgie. Bd. XXXI.
[5]) Centralblatt für Chirurgie. 1886. No. 12. Ref.
[6]) Erwähnt in Garcin's Dissert., cf. l. c.
[7]) St. Petersburger klin. Wochenschrift. 1885. No. 4.

vom Bauchfell bekleidet, das nur mit Mühe nach oben gestreift werden konnte. Auch bei einem von Howe[1]) operirten Kranken wurde die Bauchhöhle eröffnet, wobei ein reichlicher Vorfall der Därme eintrat; es war in diesem Falle vorher die Entfernung des sehr grossen Steines von einem Dammschnitt aus vergeblich versucht worden. Da sich unter solchen Umständen die durch die perineale Operation eröffnete und hinter der Schamfuge heruntergesunkene Blase nicht füllen lässt und somit bei der Sectio alta die tiefstehende Peritonealfalte leicht verletzt werden kann, hat Kraske[2]) für solche Fälle die Ausdehnung der Blasenhöhle durch einen vom perinealen Harnröhrenschnitt aus eingeführten und dann bei nachfolgender Anfüllung des Rectum aufzublasenden Gummiballon empfohlen. Thompson[3]) bediente sich hierbei einmal mit Vortheil einer von ihm zu diesem Zwecke construirten, vorne in eine weite Spalte endenden hohlen Stahlsonde, in der ein Stilet mit olivenförmiger, den Verschluss jener Oeffnung besorgender Anschwellung gleitet. Das durch die Urethra eingeführte Instrument soll von der Blasenhöhle aus gegen die vordere Wand, von der das Bauchfell nach oben gestreift werden muss, angedrängt und alsdann nach Entfernung des Stilets auf der erwähnten Rinne in die emporgehobene Blase eingeschnitten werden.

Die zweite nach dem hohen Schnitt auftretende Gefahr der Infection und Harninfiltration des prävesicalen Gewebes hatte man in zweierlei Weise zu vermeiden gesucht: entweder man nähte die Blasenwunde nach Entfernung des Steines, alsdann zur Entleerung des von vornherein durch fleissige Blasenausspülungen möglichst zu bessernden Urins einen Verweilkatheter einlegend, resp. wiederholt katheterisirend und in besonders schweren Fällen eventuell noch eine Boutonnière anschliessend, oder man machte die Drainage durch die Blasenwunde und gab event. dem Kranken während der Nachbehandlung eine für den Harnabfluss günstige Lage. Ein anderer, bereits von Vidal gemachter, dann von Langenbuch[4]) — unter Empfehlung einer besonderen, indess nur an der Leiche versuchten Methode —,

[1]) Bericht vom internationalen Congress zu Kopenhagen. 1884.
[2]) l. c.
[3]) l. c. „The suprapubic operation of opening the bladder". p. 38 ff.
[4]) Archiv für klin. Chirurgie. Bd. XXVI.

Albert[1]), Monod[2]) wieder aufgenommener Vorschlag, die Sectio alta in zwei Zeiten vorzunehmen, ist bisher, wie es scheint, praktisch noch nicht verwerthet worden.

Was das erstere Verfahren betrifft, so war dasselbe, schon früher von Lotzbeck, v. Bruns erfolgreich angewendet, erst wieder zur Ausführung gekommen, als durch experimentelle Untersuchungen an Thieren Seitens Maximow's[3]), Vincent's[4]), später auch von Snamensky[5]) von Neuem die Möglichkeit einer primären Heilung genähter Blasenwunden dargethan und auch an Menschen, bei denen wegen einer Blasenruptur oder einer bei der Ovariotomie [Juillard, Billroth[6]) u. A.] entstandenen Verletzung die Naht der Blase erfolgreich ausgeführt worden, bestätigt war. Um die Fäden vor der Berührung mit dem Urin zu schützen, so eine Incrustation derselben mit ihren nachtheiligen Folgen und den Austritt von Harn durch die Stichkanäle zu verhüten, wurde schliesslich im Laufe der folgenden Zeit fast allgemein als nothwendig anerkannt, beim Nähen die durch antiseptische Blasenausspülungen schon vor der Operation zu desinficirende Schleimhaut nicht mitzufassen, sondern die Fäden (Catgut oder Seide) nur durch die äussere und musculäre Schicht zu führen und möglichst breite Flächen durch tiefe Suturen (Knopf- oder fortlaufende Naht), über die noch eine oberflächlich fassende Naht zu legen sei, mit einander in Berührung zu bringen. Zu letzterem Zwecke hatte dann noch von Antal[7]) empfohlen, die Blasenwand nicht senkrecht, sondern schräg zu durchschneiden, also eine flach trichterförmige Wunde in ihr anzulegen. — Ueber die Resultate der Blasennaht nach dem unter antiseptischen Cautelen ausgeführten hohen Steinschnitt haben Garcin[8]), Tuffier[9]) und W. Meyer[10]) statistische Zusammenstellungen geliefert: Nach der die grösste Anzahl

---

[1]) Wiener med. Blätter. 1883. No. 31 u. 32.
[2]) Bull. et mém. de la Soc. de chir. T. IX.
[3]) Inaug.-Dissert. St. Petersburg 1876.
[4]) Revue de chir. 1881. No. 6 u. 7.
[5]) Archiv für klin. Chirurgie. Bd. XXXI.
[6]) Verhandl. der Deutschen Gesellsch. für Chirurgie. 1882.
[7]) Centralbl. für Chirurgie. 1885. No. 24, 36. — Verhandl. der Deutschen Gesellsch. für Chirurgie. 1885.
[8]) l. c.
[9]) Annales des maladies des voies urin. 1884. Juni.
[10]) l. c. (s. auch die kürzlich in diesem Archiv, Bd. XXXIII, erschienene Arbeit von A. Schmitz, S. 461.)

von Fällen, nämlich 41, umfassenden Statistik des letztgenannten Autors war 16 Mal eine Heilung per I. intent. erzielt worden; bei 17 Patienten hatte die Naht nicht gehalten, 8 Kranke gingen in Folge von Harnaustritt in die Bauchwunde an Sepsis zu Grunde. Seitdem sind noch zahlreiche andere mehr oder minder günstig verlaufene Fälle von verschiedenen Chirurgen, wie v. Bergmann[1]), Czerny[2]), Petersen[3]), Küster[4]), Hofmokl[5]), Tiling[6]), Orlowski[7]), van Iterson[8]) etc. bekannt geworden. In den aus der von Bergmann'schen Klinik[9]) mitgetheilten wurde die Naht in mehreren Fällen am 5. bis 9. Tage insufficient; 2 Mal erfolgte nach circa 14 Tagen, bei anderen Kranken nach $3^1/_2$ bis 5 Wochen, einige Male, wo eine intensiv jauchige Cystitis bestanden hatte, nach $6^1/_2$ bis $7^1/_2$ Wochen die Heilung; ein besonderer Schaden war den betreffenden Patienten aus dem Durchgängigwerden der Naht nicht erwachsen. In 12 von van Iterson[10]) ausgeführten Fällen von hohem Steinschnitt mit Blasennaht gelang 10 Mal die Prima intentio; nur in 2 kam der Urin eine Zeit lang durch die Wunde; über die Länge der Zeit bis zur Heilung kann Näheres nicht angegeben werden. Küster[11]) hat 2 Mal die Blase genäht, aber keine vollständige I. intentio erreicht, in 1 Falle mit beginnender Urininfiltration zu schaffen gehabt; auch in den beiden Fällen von Sklifosowsky[12]) wurde die Naht insufficient, indess trat gute Heilung innerhalb 3 Wochen ein.

Während sich die Anhänger der Blasennaht damit zufrieden zeigen, dass sie wenigstens für die erste Zeit hält und so der Urin von der übrigens drainirten und genähten, eventuell durch Etagennähte [von Bergmann[13])] verschlossenen oder mit Jodoformgaze tamponnirten [Kraske[14])] und antiseptisch verbundenen

[1]) l. c.
[2]) l. c.
[3]) l. c.
[4]) Sammlung klin. Vorträge. No. 267 u. 268.
[5]) Wiener med. Presse. 1884. No. 46—57.
[6]) l. c.
[7]) Deutsche Zeitschrift für Chirurgie. 1885.
[8]) Centralblatt für Chirurgie. No. 9. 1886. Ref.
[9]) l. c. P. Mannheim, Dissert. 1884. Ref. von Bessel-Hagen im Centralblatt für Chirurgie. 1884. No. 45.
[10]) l. c.
[11]) l. c.
[12]) Ref. im Centralblatt für Chirurgie. 1885. S. 749.
[13]) l. c.
[14]) l. c.

Bauchdeckenwunde ferngehalten werden könne, und betonen, dass das später, meist am 5.—9. Tage, erfolgende Durchgängigwerden der Naht dann dem Kranken weiter keine Gefahr bringe (s. d. Statist. von Meyer), höchstens die Heilung etwas hinausschiebe, haben die vielfach unvollständig gebliebenen Erfolge der Blasennaht und die dadurch gesetzten Gefahren der Abscess- und Infiltrationsbildung hinter der Symphyse andere Chirurgen, wie Billroth[1]), v. Dittel, Böckel, Trendelenburg, Guyon, Monod[2]), Le Dentu, Périer[3]), neuerdings auch Thompson[4]) veranlasst, die Blasennaht zu verwerfen, resp. sie nur für gewisse Fälle, z. B. bei klarem oder nur leicht katarrhalischem Urin und eventuell bei Kindern [W. Meyer[5])] zuzulassen, und statt ihrer die Drainage der Blasenwunde zu machen. Am entschiedensten hat in jüngster Zeit v. Dittel[6]) die Unzuverlässigkeit der Blasennaht betont, indem er geltend machte, dass es sich höchst selten um ganz reine, ungequetschte, also zur primären Vereinigung geeignete Wundränder handele, und dass, auch wenn man nur die Muscularis allein in die Naht fasse, die Schleimhaut undurchstochen lasse, bei Ausdehnung der Blase der Urin doch leicht bis zu den Nahtschleifen vordringen und Incrustation erregen könne. v. Dittel, und in ähnlicher Weise Billroth[7]), drainirt deshalb die Blasenwunde von oben her durch ein vom Fundus der Blase hinaufreichendes, knieförmig gebogenes Rohr, dessen Umgebung fest mit Gaze ausgestopft wird; Guyon, E. Böckel, Périer[8]) und andere französische Chirurgen legen zwei lange Gummidrains, die, durch den Verband hindurchgeführt, in ein Gefäss eintauchen, ein, während Trendelenburg[9]), der auf die Nothwendigkeit der Blasendrainage schon vor 6 Jahren aufmerksam gemacht hatte, ein T-förmiges Rohr in die Blasenwunde einhängt und die Kranken in der ersten Zeit, ca. 8—12 Tage lang, ununterbrochen die Bauch- oder Seitenbauchlage bei erhöhter

[1]) Wiener med. Jahrbuch. Heft 1 u. 2. (Orig.-Ref. der Verhandlungen der Kais. med. Gesellsch. zu Wien.)
[2]) l. c.
[3]) Bull. et mém. de la soc. T. IX.
[4]) l. c.
[5]) l. c.
[6]) op. cit.
[7]) l. c.
[8]) l. c.
[9]) Berliner klin. Wochenschrift. 1881. No. 1.

Trochanterengegend einhalten lässt. Es ist in seinen Fällen[1]) niemals Harninfiltration beobachtet worden; nach etwa 2 Wochen konnte das Drain entfernt werden, in 3 bis 5 Wochen trat stets Heilung ein. Thompson[2]) verfährt in ähnlicher Weise: während der ersten Tage leitet er den Urin mittelst eines 5—6 Zoll langen Gummirohres, zuweilen auch noch durch einen in die Urethra eingelegten Katheter ab und lagert den Kranken vom zweiten Tage an abwechselnd auf die rechte oder linke Seite. Auch in seinen Fällen war der Verlauf ein ungestörter.

Nachdem wir im Vorstehenden die im Laufe der letzten Jahre eingeführten Verbesserungen in der Technik des hohen Steinschnittes besprochen, die Erfahrungen der einzelnen Chirurgen, welche die neuen Methoden benutzt hatten, vorgeführt und bereits einzelner, damit erzielter Erfolge kurze Erwähnung gethan, erübrigt es noch, einen Ueberblick über die bisher erreichten Resultate der modernen Sectio alta zu geben. Es liegen hierüber zwei grössere Statistiken, eine von Garcin und eine von Tuffier[3]) vor, welche die innerhalb 4 Jahre veröffentlichten Fälle von hohem Steinschnitt gesammelt haben. Der erstere Autor stellte 106 Epicystotomien zusammen und berechnete aus 94 wegen Steinen und Fremdkörpern in der Blase ausgeführten Fällen eine Mortalität von 24,4 pCt.; von den 23 Todesfällen wurden 12 auf Pyelitis, Erysipel etc. zurückgeführt, von den übrigen 11 kamen 7 auf Urininfiltration und zwar 5 auf solche nach Anwendung der Blasennaht (cf. oben die Zusammenstellung von W. Meyer). Die meisten Heilungen fielen in das Alter zwischen 10—20 Jahren; die Tabelle zählt für diese Periode 26 gute Resultate und einen Todesfall. Aehnliches ergab die 120 Fälle von Sectio alta umfassende Statistik von Tuffier, und zwar 27 pCt. Mortalität, und als Todesursache am häufigsten (34 pCt.) Urininfiltration; die Heilungsdauer schwankte zwischen 35 bis 45 Tagen. Wichtiger als diese sicherlich nicht vollständigen Zusammenstellungen sind die Resultate, welche einzelne Operateure erzielt hatten, wenngleich auch sie noch nicht ein richtiges Bild von der Prognose des modernen

[1]) W. Meyer, Archiv für klin. Chirurgie. Bd. XXXI.

[2]) l. c.; ebenso A. Schmitz (Petersburg), der von seinen seit 1881 operirten 20 Patienten 16 — innerhalb 2—4 Wochen — genesen, 4 sterben sah (Archiv für klin. Chirurgie. Bd. XXXIII. Heft 2).

[3]) l. c.

hohen Schnittes gegenüber der der Sectio mediana gewähren können, da die Sectio alta von den Einen in allen oder fast sämmtlichen Fällen von Blasensteinen vorgezogen, von Anderen nur in den schwierigen, anderen Methoden nicht zugänglichen ausgeführt wurde. v. Bergmann[1]) hat sie ca. 10mal und immer mit günstigem Erfolge, einige Male bei Kindern und öfters bei 60 bis über 70 Jahre alten Männern vorgenommen, Trendelenburg[2]) in sämmtlichen 6 Fällen und E. Böckel[3]) 3mal ungestörte Heilung erlebt, während 2 nach der Operation starben; von Mikulicz's 3 — 3 Knaben betreffenden — Fällen ist 1 bei guter Wundbeschaffenheit einer Pneumonie erlegen; die anderen genasen in kurzer Zeit. Von 13 durch v. Dittel[4]) gemachten hohen Steinschnitten (cf. die von ihm aufgestellten Indicationen, Seite 7) sind 8 ohne Störung verlaufen, 2 Pat. an Pyelonephritis, 2 an Bauchdeckenphlegmone und 1 an Peritonitis zu Grunde gegangen. Von Thompson's[5]) 6 Fällen starb einer, ein sehr heruntergekommener 70jähr. Mann, am 9. Tage an Erschöpfung, der Wundverlauf war immer gut, ebenso bei den übrigen 5 Operirten. Mehrere Male handelte es sich bei ihnen um sehr grosse Steine (einer wog 65 Grm., ein anderer 195 Grm., ein dritter über 400, die übrigen 2 zwischen 45—50 Grm.) und um bereits hochbejahrte — einer war 62, 3 über 70 Jahre alt — Individuen. — van Iterson's[6]) 12 Fälle verliefen sämmtlich günstig und ohne Complicationen; 4 betrafen Kinder von 2, 3 und 6 Jahren. Von 8 hohen Steinschnitten, die Guyon[7]) machte, sind 3 und zwar 1 in Folge der Operation, 2 an anderweitigen (!) Organleiden gestorben. 5 Kranke im Alter von 60 bis 74 Jahren wurden geheilt. Unter den 19 in Frankreich ausgeführten finden sich 14 Heilungen und 5 Todesfälle, von denen nur 1 (?) der Operation zur Last gelegt wurde. Im Moskauer Kinderhospital starben nach Werewkin's[8]) Statistik von 24 operirten Kindern 7; bei Knaben war die Mortalität besonders hoch (33 pCt.) in allen Fällen ergab sich

[1]) l. c.
[2]) cf. W. Meyer, l. c.
[3]) cf. Garcin, l. c.
[4]) Wiener med. Wochenschrift. 1885. No. 19—26.
[5]) „The suprapubic operat. . . . London 1886.
[6]) l. c.
[7]) Bull. et mém. de la Soc. de chir. T. IX.
[8]) Ref. im Centralblatt für Chirurgie. 1885. No. 8.

als Todesursache acute Peritonitis. Makawejew[1]) hat 11mal die Sectio alta (1mal mit Anlegung der Blasennaht) bei Steinen gemacht und 5mal Heilung nach 4, 3mal nach 8 bis 12 Wochen gesehen und 1mal Heilung mit Fistelbildung erlebt; 2 Patienten erlagen dem Eingriff, 1mal an Erysipel, der zweite an Inanition. Tiling[2]) beobachtete in einem seiner sonst gut verlaufenen 4 hohen Steinschnitte gleichfalls Fistelbildung (ebenso Orlowski[3]), in einem anderen, längere Zeit nach der Operation eine Bauchhernie, in der die Blase lag (um sich besseren Zugang zu verschaffen hatte er die Musc. recti noch seitlich eingeschnitten), Hofmokl[4]) sah in einem Falle wiederholtes Aufbrechen der Narbe nach der Operation und unvollständige Entleerung des Urins. Ueber das Schicksal der mit freier Fistel entlassenen Kranken Tiling's ist nichts weiter gesagt; ein gleicher Fall von Riedel[5]) blieb ungeheilt; alle Versuche, die Fistel zu schliessen, selbst die permanente Drainage der Blase nach Anlegung einer Boutonniere waren vergeblich.

---

2. Ueber die Wahl der Voroperationen (Sectio perinealis, Sectio alta) zur Entfernung der Blasensteine beim Manne.

Von

Prof. Dr. König

in Göttingen.[6])

Es ist eine alte Erfahrung, dass neue, in einer Anzahl von Fällen sich bewährende Heilmethoden die bis dahin geübten und anscheinend bewährten alten in den Schatten stellen, und zumal die moderne Chirurgie hat zahlreiche Beweise für die Wahrheit dieses Satzes erbracht. Nicht selten freilich hat es sich dann er-

---

[1]) Ref. im Centralblatt für Chirurgie. 1884. S. 416.
[2]) l. c.
[3]) l. c.
[4]) Wiener med. Presse. 1884. No. 46—51.
[5]) Centralblatt für Chirurgie. 1885. No. 23. (Ref. der Tiling'schen Arbeit.)
[6]) Vorgetragen zur Einleitung der Debatte über die Voroperationen zur Entfernung der Steine am 3. Sitzungstage des XV. Congresses der Deutschen Gesellschaft für Chirurgie zu Berlin, am 9. April 1886.

eignet, dass dem raschen Triumphzug einer neuen Operation ein ebenso rascher Rückzug folgte, und dass von dem anscheinend für die Menschheit so segensreichen Verfahren fast nichts übrig blieb, als der Name.

Die Geschichte der Nervendehnung bietet ein uns Allen geläufiges Beispiel dieser Art aus der allerjüngsten Vergangenheit.

Auch die Operationen an der Blase haben Aehnliches erfahren müssen. Nachdem zunächst durch die verbesserte Methode der Steinzertrümmerung, welche Bigelow in das Leben rief, die blutigen Voroperationen stark in den Hintergrund gedrängt worden waren, wurden dieselben, als vollkommen logische Consequenz der modernen Antiseptik, schon wenige Jahre nachher allen anderen Methoden vorangestellt, weil man mit Recht annahm, dass man auf diesem die Blase zugänglicher machenden Wege den antiseptischen Grundsätzen besser gerecht werden könne. Ja, es fehlte nicht an Chirurgen, die behaupteten, es sei fortan die Zertrümmerung des Steines von den natürlichen Zugängen aus keine in der antiseptischen Chirurgie zulässige Operation.

Auf diesem Boden erwuchs nun mit Nothwendigkeit der weitere Kampf um die Frage, welcher der beiden Operationen, der vom Mittelfleisch aus oder der von der vorderen Bauchwand aus eindringenden, der Vorrang gebühre. Besonders günstige Ereignisse hatten es für den hohen, den vorderen Bauchwandschnitt möglich gemacht, dass eine solche Frage überhaupt gestellt werden konnte; denn bevor Braune-Garson nachgewiesen hatten, dass man durch Füllung des kleinen Beckens vermittelst einer in den Enddarm eingeführten, Luft oder Flüssigkeit enthaltenden Blase die Urinblase, zumal wenn sie reichliche Menge Flüssigkeit enthält, nach oben und vorn zu drängen vermochte und bevor Petersen die Möglichkeit der Verwerthung dieser Thatsache für den hohen Blasenschnitt zeigte, hielt die Gefahr der Bauchfellverletzung die grosse Mehrzahl der Chirurgen ab, den Schnitt durch die vordere Bauchwand für etwas Anderes, als eine nur ausnahmsweise zulässige Operation anzusehen.

Die gedachten Erfahrungen erst haben der Operation, welche doch bis dahin selbst von ihren Verehrern nur mit einer gewissen Zurückhaltung empfohlen wurde, den Boden geebnet, und wenn man heute so manche Mittheilungen liest, dass kleine Steine, dass Bougies

und Catheterfragmente auf diesem Weg entfernt wurden, so möchte man glauben, dass wir darauf und daran sind, die Voroperation des hohen Steinschnitts als die einzig wahre und zulässige einzusetzen. Es scheint mir im Interesse der Sache zu sein, dass unsere Gesellschaft gerade jetzt, wo der Kampf noch geführt wird, mit einer Debatte eingreift, um möglicherweise die fernere Geschichte der beiden Operationen in das richtige Bett zu leiten.

Ich habe versucht, die Sätze, welche ich zur Debatte stellen möchte, auf Grund eigener klinischer Erfahrung von meinem Standpunkt aus zu beleuchten. Gern gebe ich zu, dass mein Material zur Entscheidung der Fragen nicht ausreichend ist, aber jeder Arzt wird heute mit mir darin einverstanden sein, dass eine kleine Anzahl von Beobachtungen eines Mannes mehr beweist, als eine grosse Anzahl zusammengelesener Fälle. Doch werde ich nicht ermangeln, auch fremde Erfahrungen anzuführen, wie ich denn zum Zweck rascher Orientirung Herrn Dr. Kramer veranlasst habe, die literarische Geschichte der Blasenoperationen aus jüngster Zeit zusammenzustellen in einem Heftchen, welches ich Ihnen am Schluss dieses Vortrages vorlegen werde.

Wenn man zur Heilung eines Leidens auf operativem Wege die Wahl hat zwischen mehreren Verfahren, welche beide das gleiche Endziel zu erreichen streben, so leiten uns bei der Entscheidung über die Wahl vor Allem zwei Entscheidungsgründe: die Leistungsfähigkeit der Operation zur Erreichung des gesteckten Zieles und die Lebensgefahr.

In erster Linie sollte immer der Entscheidungsgrund stehen, welcher bestimmt wird durch die Lebensgefahr. Erst in zweiter Linie ist als entscheidend anzusehen die Einsicht, ob eine Operation leistungsfähiger ist, als die andere und ob mit der einen das erstrebte Ziel leichter zu erreichen ist. Würde sich also herausstellen, dass eine Operation weniger lebensgefährlich ist, als eine andere, dass man aber mit ihr weniger leicht zu dem erstrebten Ziel gelange, so wäre trotzdem diese Operation aus humanen Rücksichten indicirt und nur dann, wenn es sich herausstellte, dass nur mit der anderen Operation das Ziel zu erreichen ist, wäre der Procentsatz von Lebensgefahr, welchen sie bietet, wegen der Sicherheit des Resultates in den Kauf zu nehmen.

Wenden wir das eben Gesagte auf die uns beschäftigenden

Operationen auf den perinealen Medianschnitt in dem Sinne, wie er von Volkmann in Deutschland in die Praxis eingeführt worden ist, und den hohen Blasenschnitt an, so liegt es uns ob, in erster Linie die Lebensgefahr beider Operationen zu vergleichen. Den beiden Schnitten an sich, als Verwundung, haftet nun, darüber sind wir wohl einig, keine nennenswerthe Lebensgefahr an; denn die Gefahr der Blutung als eine wirklich schwere, zum Tode führende, kommt doch wohl kaum in Betracht, wenn auch zugegeben werden muss, dass sie bei einem ungeschickten Verletzen des Bulbus beim perinealen Schnitt vielleicht etwas erheblicher ist, als bei der Verletzung der grossen auf der Blase liegenden Venen der Sectio alta. Die Lebensgefahr liegt in den Folgeerscheinungen an der Wunde, in den dieselbe treffenden Infectionen. Die Verhältnisse, unter welchen wir operiren müssen, sind nämlich derart, dass es in der grossen Mehrzahl der Fälle ausser unserer Macht liegt, eine Infection der Wunde mit absoluter Sicherheit zu vermeiden. Ein schwer stinkender Blasencatarrh mit seinen Folgen vermag aller Kunst, auch der des geschicktesten Antiseptikers, zu spotten.

Von diesem Gesichtspunkte aus sind wir der Meinung, dass schon nach allem pathologischen Wissen der perineale Schnitt unter gewöhnlichen Verhältnissen weniger Gefahren bietet, als die Sectio alta. Abgesehen davon, dass der perineale Schnitt für die Entleerung der Secrete weit günstiger liegt, ein Verhältniss, welches bekanntlich von Trendelenburg durch die Bauchlage auch für den mit Sectio alta Operirten herzustellen, versucht wurde, sind die Bedingungen für Phlegmone bei dem Schnitt durch die Bauchwand die denkbar günstigsten. Es giebt, wie Jeder, welcher sich mit diesen Fragen beschäftigt hat, weiss, gar kein Gewebe, und keinen Raum, welcher für die Ausbreitung infectiöser Processe so geeignet ist, als der subseröse, welchen man durch die Sectio alta eröffnet.

Der perineale Medianschnitt ist weit davon entfernt, die gleichen Gefahren zu bieten; die durchschnittenen Gewebe und die Gewebszwischenräume haben durchaus keine in ihrer Anlage begründeten Gefahren, welche aus der leichten Verbreitung der Wanderung infectiöser Processe erwachsen.

Dieser auf die Kenntniss der Gewebe und der pathologischen Vorgänge innerhalb derselben gegründete Ausspruch wird denn auch

durch die klinische Erfahrung einfach bestätigt. Sie erweist, dass der eigentliche Schnitt, also der Voract der Extraction bei dem Eindringen vom Mittelfleisch aus ein nahezu ganz ungefährlicher ist. Um diesen Satz zu erhärten, habe ich hier zunächst Erfahrungen aus meiner Klinik zu verwerthen, welche ich bei der Ausführung gedachter Operation, wenn sie nicht als Voract der Steinextraction gemacht wurde, gewonnen habe.

Wenn ich die wegen Steinextraction seit dem Jahre 1876 von mir ausgeführten perinealen Schnitte zunächst ausschliesse, so sind im ganzen 50 derartige Operationen gemacht worden. Unter diesen waren 40 sogen. Boutonnièren d. h. Medianschnitte bei Strictur (23 bei gonorrhoischen, 17 bei traumatischen). Keiner von diesen 40 Operirten ist an den Folgen der Operation gestorben. Ein Patient starb an den Folgen seiner alten doppelseitigen Pyelonephritis und der davon abhängigen Amyloiddegeneration von Leber und Milz. Auch von den 10 übrigen wegen anderer Indicationen Operirten starb keiner an der Operation. In drei Fällen trat allerdings kurz nach dem Medianschnitt der Tod ein. Es war zweimal versucht worden, bestehende schwere Blasensepsis (Prostatahypertrophie mit Perforation des mittleren Lappens; schwere Verjauchung der Blase, ausgehend von einem grossen Divertikel) durch die perineale Oeffnung zu bekämpfen, und bei beiden trat vorübergehende Besserung ein, ohne dass der Tod an den bereits bestehenden Folgen der Sepsis hätte abgewandt werden können. Einmal wollte man sich überzeugen, ob nach vergeblich ausgeführtem Catheterismus die Blase wirklich leer sei. Die Diagnose der renalen Anurie wurde bestätigt und der Kranke erlag derselben (Steinniere mit Nephritis bei Atrophie der zweiten Niere). Die übrigen 7 Operationen wurden theils als Voract für die Naht einer Mastdarmblasenfistel, theils in diagnostischer Richtung, theils bei Blasencatarrhen ausgeführt, und hatten sämmtlich keinen Nachtheil für den Operirten. Lassen wir also die drei Fälle, bei welchen der Tod durch die oben bezeichneten Ursachen eintrat, weg, so haben wir 47 perineale Medianschnitte mit keinem Todesfall.

Dem Alter nach vertheilen sich diese Fälle so, dass ein Kranker unter 20 Jahren war, 10 zwischen 20 und 30, 6 zwischen 30 und 40, 17 zwischen 40 und 50, 8 zwischen 50 und 60, 5 zwischen 60 und 70.

Unter diesen 47 Fällen waren nur sehr wenige, bei welchen

der Verlauf kein ganz glatter war. 36mal war keine erhebliche Störung vorhanden, und zwar befanden sich unter diesen sogar 6, bei welchen durch Bulbusverletzung noch nachträgliche Blutung eingetreten war. Bei einer ganzen Anzahl derer mit glatter Heilung handelte es sich um stinkenden Blasencatarrh. In 8 Fällen traten mehrtägige Harnfieber ohne weitere Localisation ein, einmal entwickelte sich ein Erysipel und zweimal kam es zur Ausbildung kleiner Abscesse.

Diese Resultate wurden aber erreicht, trotzdem nur in einer ganz kleinen Minderzahl (7) von Fällen der Harn aseptisch war, während 27mal meist sehr ausgesprochener eitriger Catarrh vorhanden und 8mal der Verlauf der Operation durch hochgradige Harnfäulniss erschwert war.

Diese Operationen sind kaum geeignet, um ein Bild über die Heilungsdauer des perinealen Schnittes zu gewinnen. Vielfach wurde sogar bei der Nachbehandlung mit Willen die Heilung der Wunde verzögert. Oefter ist daher, weil für die Behandlung der Strictur wenig Gewicht auf die Frage gelegt wurde, ob die Wunde etwas früher oder später zuheilte, in dem Journal keine Notiz, bei 2 Patienten fehlen überhaupt nähere Notizen; zwei weitere wurden auf deren Wunsch noch mit kleinen Fisteln entlassen, welche übrigens später zuheilten. Rechnen wir diese 4 ab, so kommen $31\frac{1}{3}$ Tage Durchschnittsdauer auf die Heilung der Strictur. Diese Zahl gilt nicht für die Heilung der Wunde. In der Regel war dieselbe längst vor der Entlassung zugeheilt. 15 Patienten wurden schon im Laufe der dritten, 19 im Laufe der vierten Woche entlassen. Bei ganz normalem Verlauf möchten wir annehmen, dass die Zuheilung einer perinealen Harnröhren-Operationswunde etwa 6—14 Tage erfordere.

Aus diesen Mittheilungen dürfen wir wohl den Schluss ziehen, dass der perineale Medianschnitt an sich eine nahezu ganz ungefährliche, rasch heilende Operation ist, und dass die Prognose der Operation bei sachgemässer Behandlung auch nicht irgend wie erheblich durch die catarrhalisch-eitrige oder putride Beschaffenheit des Harns getrübt wird.

Es muss jedoch ohne Weiteres zugegeben werden, dass die Gefahr der Boutonnière, welche wegen der ebengedachten Indicationen ausgeführt wurde, sich nicht unbedingt deckt mit der Gefahr des perinealen Steinschnittes, und es wird nun unsere Aufgabe sein zu ergründen, an welchen Störungen die Menschen sterben, welchen zum Zweck einer Steinoperation der Perinealschnitt ge-

macht wurde. Ich will auch hier zunächst den Versuch machen, die Antwort aus meinem eigenen Material zu geben.

Seit 1876 habe ich 38 Steinoperationen gemacht und zwar wurden 22 perineale Steinschnitte ausgeführt mit 7 Todesfällen, 5 mal wurde Sectio alta gemacht mit 4 Todesfällen, 11 mal wurden die Steine zertrümmert. Von diesen 11 Patienten starb keiner, aber einer wurde vor vollendeter Heilung entlassen.

Von den 22 durch Sectio perinealis von mir in der gedachten Zeit operirten Kranken, ist die anscheinend sehr hohe Zahl von 7 Patienten gestorben. Es dürfen freilich 2 Todte bei der Beurtheilung der Todesursachen nicht mitgerechnet werden. Der eine von ihnen starb bei schwerer doppelseitiger Pyelonephritis und äusserster Entkräftung während der Operation (Chloroform?). Der andere erlag einer Verschluckpneumonie (langdauerndes Erbrechen nach der Operation). Lässt man diese 2 Patienten ganz aus der Rechnung, so bleiben 20 Operationen mit 5 Todesfällen (25 pCt.).

Die Kranken, welche dem Eingriff der Steinextraction erlagen, zeigen nun alle sehr viel Gemeinsames. Es handelte sich fast stets um ältere Individuen und bei ihnen um sehr langdauernde Steinbeschwerden, wegen deren schon mannichfache Eingriffe (Catheterismus, Zertrümmerungsversuche etc.) vorgenommen worden waren. In Folge davon war der Harn schwer eitrig und fast stets stinkend faul. Sie hatten entweder sehr grosse oder ausserordentlich zahlreiche Steine und die Entfernung derselben war erst nach langer, öfters mehrstündiger Arbeit in der inficirten, wenn auch gründlich ausgewaschenen Blase möglich gewesen.

Die Erscheinungen, unter welchen diese Patienten starben, waren stets die gleichen; sie fieberten, wurden unbesinnlich, bewusstlos und gingen schliesslich unter den Zeichen von Lungenlähmung röchelnd zu Grunde. Bei Denen, bei welchen Autopsie gemacht werden konnte, fand sich Blasencatarrh, zuweilen Diphtheritis der Blase, alte Pyelonephritis mit frischen Nachschüben, Pneumonie, Oedem der Lungen. Oefter auch wies die Untersuchung des Herzens fettige Degeneration nach. Der Verlauf dieser Fälle ist klar. Bei den alten, wenig widerstandsfähigen Leuten ruft der langdauernde Act der Entfernung des Steines eine frische Infection der Blase hervor. Diese frische Infection summirt sich mit der alten eitrigen Pyelonephritis und als Folge tritt das bekannte Mischbild von

Uraemie und Sepsis in die Erscheinung. Solchen Zufällen vermögen die alten, meist auch an Fettherz laborirenden Menschen keinen Widerstand zu leisten. Sie gehen also nicht direct zu Grunde an den Folgen des Voractes zur Steinoperation, wohl aber daran, dass dieser Voract zu Unvollkommnes leistete, um die Blase für die Entfernung des Steines zugänglich zu machen. Die lange mühsame Arbeit innerhalb der inficirten Blase lieferte den Ausgangspunkt für die Kette von Erscheinungen, welchen die Kranken schliesslich erlagen.

Wir wollen die übrigen Fälle von Perinealschnitt hier nicht eingehend besprechen, da eine solche Besprechung keinen sachlichen Werth hat, und verweisen wir den sich dafür Interessirenden auf die beigegebenen kurzen Krankengeschichten. Nur einige Worte über die Heilungsdauer wollen wir noch auf Grund unserer Beobachtungen hinzufügen. Es sind unter den 15 Geheilten noch 4 sehr schwere, mit stinkenden Blasencatarrhen, mit Abscessen, mit starker Prostatahypertrophie complicirte Fälle. Lässt man diese Fälle bei der Frage nach der Heilungsdauer bei Seite, so ist die grosse Mehrzahl der Patienten (8) schon nach 15 Tagen, darunter drei schon nach 10 Tagen geheilt entlassen worden. Die drei übrigen waren 27, 36 und 90 Tage in Behandlung. Warum es bei dem letzten, einem 13jährigen Knaben mit 2 grossen Steinen so lange dauerte, bis der fistulöse Schnitt verheilte, blieb unklar. Dahingegen wurden die übrigen 4 Knaben schon nach der kurzen Zeit von 10, 12, 13, 14 Tagen geheilt entlassen. Ebenso konnte ein alter Prostatiker, dem ein abgebrochener elastischer Catheter durch Boutonnière entfernt wurde, bereits nach 8 Tagen wieder in seine Heimath zurückkehren.

Die kleine Anzahl unserer Blasensteinoperationen bestätigt nach dem Vorstehenden die Wahrheit des Satzes, dass die Eröffnung der Blase von dem Mittelfleisch aus durch den perinealen Medianschnitt (Volkmann) eine ungefährliche Operation ist. Kein einziger unserer Patienten starb an einer Complication des Verlaufs, welche dem perinealen Schnitt hätte zur Last gelegt werden müssen. Dagegen konnten wir anführen, dass der grösste Theil der Geheilten in ganz kurzer Zeit wieder aus dem Hospital entlassen wurde.

Grosse statistische Mittheilungen über die Resultate des perine-

alen Medianschnittes existiren bis jetzt nicht; doch sind sogar die Resultate des Seitensteinschnittes unter antiseptischen Cautelen sehr viel besser geworden. Am schlagendsten wird dies durch die Kindersteinstatistik von Werewkin bewiesen. Derselbe berichtet, dass von 147 durch Sectio perinealis operirten Kindern nur 9 an den Folgen der Operation starben. Dies würde also einer Mortalität von etwas über 6 pCt. entsprechen. Mit der Vervollkommnung der Antisepsis wurden aber, so berichtet Werewkin, die Resultate stets bessere, so dass unter den zuletzt operirten 72 Kranken überhaupt kein Todesfall mehr zur Beobachtung kam. Fast das gleiche Resultat ergab eine Sammelstatistik von 222 Fällen (Heusinger), 6,7 pCt. Allarton rechnet 9, Benfield 5 pCt. Von perinealen Medianschnitten berichtet Werewkin über 16 Fälle mit einem, Miner von 10 Fällen ohne Todesfall. Ebenso starb Maas nur ein Patient an den Folgen einer Schrumpfniere. Lindemann (Russland) hat unter 45 Operirten 10—15 pCt.(?) Mortalität.

Es ist zur Zeit unmöglich, den in Vorstehendem gegebenen Thatsachen gleich abgeschlossene über die Resultate der Sectio alta an die Seite zu stellen; denn die letztere Methode, den Stein zugänglich zu machen, muss in ihrer modernen verbesserten Gestalt eine neue genannt werden, und es ist nicht zulässig, Zahlen aus alter Zeit anzuführen, um ihr ein günstiges oder ein ungünstiges Urtheil zu sprechen. Aber wir glauben dennoch schon heute in der Lage zu sein, die Thatsachen, auf welche wir Werth legen, auch aus der kurzen Geschichte der modernen Operation zu erweisen. Nach zwei Richtungen unterscheidet sie sich von der Sectio perinealis und die Erkenntniss dieser ist, wie wir glauben, durchschlagend für den Werth und für die Grenzen, welche der Operation gezogen werden sollen. Die erste Thatsache fällt, wenn man die Operation vergleicht mit der anderen, zu ihren Ungunsten aus: Die Sectio alta hat als Voroperation schon gewisse Zufälle in ihrem Gefolge, welche das Leben des Operirten in Gefahr zu bringen vermögen. Dieser Thatsache gegenüber muss freilich eine zweite sofort hervorgehoben werden, wir meinen die, dass der Eingriff besser als die Sectio perinealis das Terrain zugänglich macht, dass durch sie der eigentliche Act der Steinentfernung erleichtert wird und dass sie, zumal bei grossen und zahlreichen Steinen, gestattet, ohne lang-

dauernde gefährliche Eingriffe in der Blase dieselben zu entfernen. Diese Erleichterung bei dem Act der Entfernung des Steines hat denn auch der Operation den raschen Eingang in die chirurgische Praxis verschafft.

Betrachten wir zunächst die Lebensgefahr, welche in der Ausführung der Operation selbst liegt, so haben wir ja bereits Eingangs dieser Betrachtungen erwähnt, dass solche in den ungünstigen Verhältnissen der Bauchdeckenwunde, in der durch Infection mit faulem oder eitrigem Harn drohenden Phlegmone liegt.

Diese Gefahr wird auch durch die geringe Zahl unserer Fälle erwiesen. Die Resultate sind freilich sehr ungünstige. Unter 5 Operirten, von welchen 2 schon in der Zeit vor der Einführung des verbesserten Verfahrens operirt wurden, ist nur einer geheilt worden. Das Resultat ist um deswillen nicht so schlimm, weil es sich, abgesehen von einem Patienten, welcher einer Jodoformintoxication erlag, um sehr grosse resp. sehr viele (gegen 80) Steine bei alten decrepiden Individuen mit faulem Harn handelte. Sie starben denn auch ähnlich wie die oben besprochenen mit perinealem Schnitt behandelten Steinkranken. Von Interesse für unsere Frage ist jedoch, dass bei zweien schwere Deckenphlegmone als erste Krankheitserscheinung auftrat.

Suchen wir bei diesem unvollkommenen Ergebniss der eigenen Erfahrungen nach Belehrung aus der Litteratur, so fällt eine solche vorläufig noch recht unvollkommen aus. Wir haben zunächst eine grössere Zusammenstellung von Garzia (94 Fälle), aus welcher der Autor eine Mortalität von 24,4 pCt. berechnet. Derselbe sucht nun zwar von den 23 Todesfällen, welche er zählt, 12 auszuscheiden, weil die Patienten an Pyelitis zu Grunde gingen; eine solche Rechnung ist jedoch sehr schwer zu rechtfertigen. Immerhin aber würden, wenn wir wirklich diese 12 abrechnen wollten, als Todesfälle, die der Operation selbst zur Last fallen, die erkleckliche Zahl von 11 übrig bleiben. Somit würden durch den Bauchschnitt selbst resp. die schlimmen Folgezustände in der Operationswunde fast 12 vom 100 sterben. Garzia selbst rechnet, dass unter den Gestorbenen 5 den directen Folgen der Operation der Urininfiltration erlagen. Ziemlich ähnlich sind die Resultate der von Tuffier gesammelten Statistik (120 Fälle). Er erhielt eine Mortalität von 27 pCt. und als Todesursache am häufigsten (34 pCt.) Urininfiltration. Noch

ungünstiger sind die Ergebnisse in dieser Richtung aus der Zusammenstellung von Meyer, indem er berechnet, dass unter 41 Kranken 8 an Urininfiltration zu Grunde gingen.

Der hohe Steinschnitt ist noch eine junge, nicht nach allen Richtungen im Sinne der Antisepsis durchgearbeitete Operation. Eine Anzahl von Chirurgen freilich haben jetzt schon bei ihren Operationen sehr günstige Resultate (v. Bergmann, Thompson, Trendelenburg). Aber wenn wir auch der Ansicht sind, dass die Resultate im Allgemeinen noch sicherer werden, so glauben wir doch nicht, dass es jemals gelingen wird, die Gefahren, welche der Schnitt bietet, ganz durch geignete Nachbehandlung zu beseitigen. Die Fälle, bei welchen es sich um schwer putriden Harn handelt, werden am schwierigsten so zu behandeln sein, dass jede Gefahr der Deckenphlegmone ausgeschlossen würde. Wir können uns vorläufig wenigstens auch keine sichere Methode der Nachbehandlung denken. Am meisten rationell ist auf jeden Fall die von Trendelenburg. Er wendet Bauchlage resp. Seitenbauchlage bei erhöhtem Becken und mit Drainage an. Aber so gern wir die Vortrefflichkeit der Methode in Beziehung auf freie Entleerung des Harns, wodurch Asepsis am sichersten hergestellt wird, zugeben, so wenig glauben wir, dass sie bei allen Patienten durchführbar ist und gerade bei denen, die sie am nöthigsten hätten am wenigsten. Wir meinen, dass wir den alten heruntergekommenen Steinkranken mit Pyelitis und oft auch mit Fettherz nur ganz ausnahmsweise dauernd in der peinlichen Lage erhalten können. Giebt man aber diese den Entwässerungsverhältnissen am besten entsprechende Methode auf, so kann gewiss weder die Seitenlage (Thompson) allein, noch auch die Rückenlage mit Drainage Alles leisten, was nöthig ist, um die Wunde vor Infection zu schützen.

Ohne Zweifel ist die Naht die am idealsten gedachte Methode der Nachbehandlung. Wie es aber häufig geht, so stimmt auch hier das ideal Gedachte durchaus nicht mit der Wirklichkeit. Wenn wir auch von der Schwierigkeit der Ausführung, welche gewiss für viele Fälle zugestanden werden muss, absehen, wenn wir nicht berücksichtigen wollen, dass zumal bei fetten Menschen die dicke Schicht von Fett auf der äusseren Wand der Blase die Prognose der Haltbarkeit der Naht sehr schädigt, so muss doch wenigstens für solche Fälle mit putridem Harn, für welche es ja besonders

wünschenswerth wäre, dass die Blasennaht hält, ohne Weiteres eingeräumt werden, dass nur wenig Aussicht ist, eine haltbare Naht im putriden Harn herzustellen und dass die Naht hier unter Umständen trotz gegentheiliger Angaben weit mehr schaden als nutzen kann. Dieses Raisonement wird denn auch durch die Zusammenstellungen von Meyer bestätigt. Unter 41 Fällen hatte 17 Mal die Naht nicht gehalten und 8 Kranke gingen an Wundsepsis zu Grunde.

Kommen wir zum Schluss, nachdem wir die Nachtheile der Sectio alta besprochen haben, noch einmal auf den schon oben hervorgehobenen grossen Vortheil derselben zurück, dass es nämlich mit ihr gelingt, auch grosse und viele Steine, sowie Divertikelsteine und fixirte Fremdkörper zu entfernen, so wollen wir dabei jedoch nicht vergessen, dass eine ruhmvolle Geschichte der perinealen Methoden beweist, wie leistungsfähig dieselben für die gewöhnlichen Fälle sind. Ich vermuthe mich im Einklang mit allen Chirurgen, welche den perinealen Schnitt üben, wenn ich der Meinung bin, dass unter gewöhnlichen Verhältnissen die Entfernung eines oder mehrerer, nicht allzu grosser Steine, die Extraction abgebrochener Bougies und loser Catheter leicht gelingt. Nur in einem Falle ist dieselbe unter solchen Umständen erschwert, bei Menschen, welche sehr fettreich sind und bei solchen, welche sehr grosse Prostata und dadurch einen sehr langen Blasenhals haben. Aber man vergesse doch nicht, dass grosser Fettreichthum unter Umständen auch die Leistungsfähigkeit der Sectio alta in der erheblichsten Weise zu erschweren vermag. Es ist mir selbst in einem derartigen Falle vorgekommen, dass ich nicht im Stande war, bei einem Manne, welcher nahe an 80 Steine in seiner sehr ausgedehnten buchtigen Blase hatte, diese sämmtlich von der Bauchdeckenwunde aus zu entfernen.

Ich bin der Meinung, dass sich aus diesen Auseinandersetzungen zwanglos folgende Schlüsse ziehen lassen:

1. Der mediane Perinealschnitt ist eine fast ganz ungefährliche Operation. Er genügt auch vollkommen, um kleine und mittelgrosse Steine, sowie die gewöhnlichen Fremdkörper (Bougies, Catheterstücke) aus der Blase zu entfernen. Handelt es sich um sehr grosse oder sehr viele Steine, um Divertikelsteine oder Fremdkörper besonderer Art, zumal fixirte Metallkörper, so ist der mit ihm gewonnene Zugang zu der Blase unzulänglich. Man vermag den grössten Theil

dieser Operationen auch von hier aus zu vollenden, allein man schadet den Kranken durch die lange und gewaltsame Arbeit in der Blase.

2. Die Sectio alta ist an sich mit den Gefahren der Urininfiltration verbunden. Ein gewisser Procentsatz von Kranken stirbt an den Folgen derselben. Aber die Voroperation schafft freiere Bahn für die Entfernung auch grosser und vieler Steine und schwieriger Fremdkörper, und der Act, welcher von ihr aus die Entfernung vollbringt, ist bei weitem weniger gefährlich, als nach dem perinealen Schnitt.

Aus Vorstehendem ergiebt sich:

Der perineale Schnitt muss die Normaloperation für die gedachten leichteren Fälle bleiben.

Die Sectio alta ist als die leistungsfähigere Operation bei den schwierigen Fällen indicirt.

Die Besprechung der Indicationen für die Steinzertrümmerung lag ausserhalb der mir hier gestellten Aufgabe. Doch beweisen meine obigen Mittheilungen, dass ich die Operation übe und dass ich alle Ursache habe, mit den dadurch gewonnenen Resultaten zufrieden zu sein. Soll ich meine Meinung über die Zertrümmerung ausführen, so geht sie dahin, dass ich dieselbe für ein sehr ruhmreiches Stück der ärztlichen Kunst in der Behandlung von Blasenkrankheiten halte. Aber ich halte die Operation für eine Kunst, welche erlernt werden muss und zu welcher Mancher nie eine Hand bekommt. Somit wird, da es überall Steine und nicht überall Künstler im Steinzertrümmern giebt, die Zertrümmerungsmethode immer mehr in den Händen Einzelner bleiben, während von jedem Chirurgen, der antiseptisch durchgebildet ist und einen Stein diagnostiren kann, verlangt werden muss, dass er die verschiedenen Schnitte zur Ausführung der Blasenextraction auszuführen vermag.

Perinealschnitte, welche nicht als Voroperation der Steinextraction gemacht wurden.

1. Ph. H., Bremen, 45 J. Strictura gonorrhoica. Viele Fisteln, putrider Harn. Oper. 8. 12. 77. Verlauf durch Erysipel getrübt. 13. 1. 78 geheilt entlassen.

2. J. L., 50 J. 1876. Traumatische Strictur unter der Symphyse, impermeabel, catarrhalisch-eitriger Harn. Nachdem am 16. 5. ein vergeb-

licher Einschnitt vorgenommen, wird 19. 5. Perinealschnitt gemacht, von da die Strictur nach vorn gespalten. Fieberloser Verlauf. 6. 7. geheilt entlassen.

3. F. G., 54 J. Alte fistulöse Strictur mit catarrhalisch-eitrigem Harn. Perinealschnitt 9. 11. Glatter fieberloser Verlauf. 17. 12. geheilt entlassen.

4. G. V., 65 J., Göttingen. Gonorrhoische Urethralstrictur. Grosser stinkender Abcess im Perineum und Scrotum. Stinkender Harn. 1. 8. 1877 Perinealschnitt. Einmalige Fiebersteigerung (39,8), sonst glatter Verlauf. 18. 8. mit kleiner Fistel entlassen.

5. H. K. Weende, 48 J. Ruptura urethrae traumatica unter der Symphyse. Normaler, aber blutiger Harn. Perinealschnitt 5. 8. 78. Glatter Verlauf. 10. 9. geheilt entlassen.

6. H. W., Hamburg, 40 J. 1879. Alte gonorrh. Strictur mit Fisteln. Stinkender Harn. Perinealschnitt von 8 Ctm. Länge. Nach Monate langer Behandlung des grossen Harnröhrendefectes geheilt entlassen.

7. A. R. H., 13 J., 1879. Alte traumat. Strictur, stinkender Harn mit zahlreichen Fisteln, aus welchen der Harn ausfliesst. Erst nach Perinealschnitt und späterem hohem Blasenschnitt gelingt es, die Strictur zu finden und zu spalten. Heilung nach 4 Monaten.

8. Ph. H., 50 J., Br. Recidive Strictur mit zahlreichen Fisteln, hohem Fieber, Wadenabscess, putridem Harn. Perinealschnitt 20. 6. 80. Fieberloser Verlauf. 26. 7. geheilt entlassen.

9. M. R., 20 J., Honolulu. Traumatische Strictur. Normaler Harn. 24. 4. Perinealschnitt, Blutung, fieberloser Verlauf. 15. 5. geheilt entlassen.

10. v. N. C., 45 J. Strictura urethrae gonorrh. Normaler Harn. Perinealschnitt 3. 12. 80. Glatter Verlauf. 22. 12. geheilt entlassen.

11. H. F. V., 40 J. Strictura gonorrh. Leichter Catarrh. 9. 5. Perinealschnitt. Glatter Verlauf. 1. 6. geheilt entlassen.

12. C. K. W., 29 J. Sehr complicirter Fall von traumat. Strictur mit Blasencatarrh. 13. 8. 80. Perinealschnitt sehr ausgedehnt, Excision der Narbe. Naht der Urethra. Glatte Heilung. 28. 9. geheilt entlassen.

13. G. H., 40 J., B. bei Cochem. Traumatische Strictur. Blasencatarrh. Perinealschnitt 6. 7. 80. Glatter Verlauf. 23. 7. geheilt entlassen.

14. A. W. H., 25 J. Ruptur der Harnröhre. 1. 10. Perinealschnitt. Harnröhrennaht. Glatter Verlauf, trotz Nachblutung. 1. 11. geheilt entlassen.

15. L. W. E., 51 J. Angeblich congenitale Strictur, stinkender Harn. 29. 11. Perinealschnitt, Blutung, fiebert einige Tage, dann glatter Verlauf. 20. 12 geheilt entlassen.

16. W. M., 61 J., G. Impermeable, gonorrhoische Strictur. Stinkend eitriger Harn. Perinealschnitt 20. 1. 81. Fieberhafter Verlauf während der ersten Zeit. 6. 3. geheilt entlassen.

17. W. H., 29 J. 1881. Tuberculose der Blase mit stinkendem Catarrh und grossen Beschwerden. Perinealschnitt 18. 6. Grosse Erleichterung. Auswaschen der Blase. Glatter Verlauf. 6. 7. entlassen. Wunde heil.

18. G. M. R., 56 J. Alte gonorrh. Stricturen, viele Fisteln. Eitriger Blasencatarrh. Perinealschnitt 24. 6. Glatter Verlauf. 31. 8. geheilt entlassen.

19. F. H. L., 45 J. Gonorrhoische Strictur. Eitriger Blasencatarrh. 28. 10. 81. Perinealschnitt. Mehrere Tage Fieber, sonst glatter Verlauf. 16. 12 geheilt entlassen.

20. H. W., 26 J. Strictura traumatica, stinkend eitriger Blasencatarrh. Perinealschnitt 19. 10. 81. Excision der Narbe, Naht. Noch einige Zeit Fieber, dann glatter Verlauf. 6. 12. geheilt entlassen.

21. G. F. N., 49 J. Alte schwere gonorrh. Strictur. Eitriger Blasencatarrh. Perinealschnitt 24. 1. Glatte Heilung. 8. 2. geheilt entlassen.

22. J. M., 49 J., N. Alte gonorrhoische Strictur. Normaler Harn. Acute Harnverhaltung. 3. 7. 82. Perinealschnitt. Starke Blutung nach Excision der Strictur. Leichtes Fieber, kleiner Perineal-Abscess. 30. 7. geheilt entlassen.

23. P. L., 70 J., W. Retentio urinae prostatica; fausse route auswärts gemacht, stinkend fauler Harn. Schwere Septicaemie mit Bewusstlosigkeit etc. Catheterismus wegen Gerinnseln unausführbar. Perinealschnitt 14. 11. 1882. vermag die Urinentleerung zu ermöglichen und zunächst das Befinden zu bessern, dann Verschlimmerung. Tod an eitriger fausse route mit schwerem Blasencatarrh und eitriges Pyelonephritis einer Hufeisenniere.

24. W. C., 55 J. Traumatische Strictur, stinkender Blasencatarrh. Perinealschnitt 7. 1. 83. Bulbus zum Theil bei der Operation stinkend necrotisch gefunden, Nachblutung. Perinealabscess. 14. 2. geheilt entlassen.

25. O. S., 39 J. Tumor vesicae (Carcinoma). Perinealschnitt 6. 7. 83. der Diagnose halber. 20. 7. geheilt (Wunde) entlassen.

26. W. M., 58 J., G. 83. Gonorrh. Strictur. Eitriger Blasencatarrh. 24. 3. Perinealschnitt. Excision der narbigen Strictur, Naht. Glatter Verlauf. 30. 4. geheilt entlassen.

27. H. F., 68 J., D. Gonorrhoische Strictur. Eitriger Blasencatarrh. 18. 6. 83. Perinealschnitt. Excision der narbigen Strictur, Naht. Sehr schmutziger Mensch, der die Wunde vielfach mit Koth beschmiert. Leicht fieberhafter Verlauf. 15. 7. geheilt entlassen.

28. G. Sch. E., 50 J. Strictura urethrae gonorrhoica. Acute Harnverhaltung, putrider Harn. Perinealschnitt 20. 6. 83. Die Heilung wird künstlich bei glattem Verlauf zurückgehalten, weil die Sondirung nicht immer gelingen will.

29. A. W., 29 J., W. Strictura traumatica. Kein Catarrh. 11. 8. 83. Perinealschnitt. Glatter Verlauf. 11. 9. entlassen.

30. Johann, O., 37 J., P. Impermeable traumatische Strictur. Stinkend eitriger Catarrh. Perinealschnitt 13. 7. 83. Excision der Strictur, Naht. Glatter Verlauf. 4. 8. geheilt entlassen.

31. L. W., 82 J. Stinkender Blasencatarrh und Divertikel, schwer septicaemisches Fieber. 31. 8. 83. Perinealschnitt mit permanenter Irrigation der Blase: Sofortige Besserung des Catarrhs, Fieber bleibt, Tod an Sepsis.

Sect.: Vessie à colonnes. Colossales, mit stinkendem Eiter gefülltes Divertikel. Partielle Diphtheritis der Blasenschleimhaut, Fettherz.

32. H. B. W., 39 J. Gonorrhoische Strictur. Eitriger Blasencatarrh. Perinealschnitt 27. 7. 83. Glatte Heilung. 21. 8. geheilt entlassen.

33. C. S., 24 J., G. Retentio urinae? Eitriger Blasencatarrh. Perinealschnitt 24. 9. Glatter Verlauf. Geheilt entlassen.

34. J. E. C., 45 J. Gonorrhoische Strictur. Eitriger Catarrh. 2. 11. 1883 Perinealschnitt. Excision der Strictur, Naht. Glatter Verlauf. 18. 11. geheilt entlassen.

35. C. S., 25 J. 12. 2. Perinealschnitt aus diagnostischen Gründen. Glatter Heilungsverlauf trotz Catarrh der Blase in 12 Tagen.

36. H. B., 37 J. Traumatische Strictur. Blasencatarrh. Perinealschnitt 28. 5. 84. Trotz Diarrhoe und Schmutz glatter Verlauf. 7. 7. geheilt entlassen.

37. J. N., 69 J. Traumatische Strictur. Perinealfistel, Catarrh der Blase. 30. 5. 84. Perinealschnitt. Trotz Urin und Koth, epileptischen Krämpfen und Convulsionen glatte Heilung mit mässiger Eiterung bis zum 5. 7.

38. H. M., 37 J., W. Ruptura urethrae traumatica. 27. 8. 84. Perinealschnitt. Glatte Heilung. 13. 9. Entlassung.

39. A. H., 28 J., Einbeck. Gonorrhoische Strictur. Blasencatarrh. Perinealschnitt 10. 2. 85. Fiebert 4 Tage mit Schüttelfrösten, dann fieberloser Verlauf. 9. 3. geheilt entlassen.

40. F. H., 49 J., L. Gonorrhoische Strictur. Blasencatarrh. Perinealschnitt 24. 4. 85. Verlauf gut, hat bei der Entlassung noch eine perineale Fistel, weshalb später noch einmal aufgenommen und dann geheilt.

41. J. de B., 45 J. Colossale alte gonorrh. Strictur mit vielen Fisteln und Elephantiasis perinei. Stinkender Blasencatarrh. 22. 5. 85. Perinealschnitt. Verlauf zuerst fieberhaft, muss lange bleiben, bis die letzten Fisteln 18. 8. 85. geheilt sind.

42. L. F., 37 J., G. Eitrige Prostatitis. 25. 9. Perinealschnitt. 22. 10. geheilt entlassen.

43. F. S., 47 J., G. Gonorrhoische Strictur. Complete Harnverhaltung. Eitriger Blasencatarrh. 12. 6. Perinealschnitt. Mehrtägiges Fieber bei stinkendem Harn. 27. 6. geheilt entlassen.

44—46. M. W. Dreimaliger Perinealschnitt zu verschiedenen Zeiten, zum Zweck der Heilung einer Mastdarmharnröhrenfistel. Jedesmalige glatte und rasche (10 Tagen) Heilung.

47. G. R., 16 J., W. Traumatische Strictur. Complicirter Beckenbruch, Abscess neben der Blase. Schweres Fieber. Stinkender Harn. 17. 8. Sectio perinealis. 13. 11. geheilt entlassen.

48. C. J., 22 J., S. O. Seit 14 Jahren traumatische Strictur. Pyelitis Amyloiddegeneration der Leber, Milz. Sehr kachhektischer Mensch. Eitriger Blasencatarrh. 1. 10. 85. Perinealschnitt. 5. 12. Tod an den Folgen alter eitriger Pyelonephritis mit colossal erweiterten Ureteren. Pneumonie. Schwere Amyloiddegeneration der Leber.

49. L. R., 53 J., H. Anurie von den Nieren aus. Perinealschnitt 20. 10. 82. zum Zweck der Diagnose. Tod 22. 10. Atrophie der einen Niere. Verstopfung des Ureter durch Calculus und Entzündung derselben Niere.

50. Boutonnière, bei 60jähr. Manne wegen alter gonorrhoischer Strictur im April d. J. ausgeführt. Entlassen nach 3 Wochen.

Steinoperationen (Sectio perinealis mediana).

a) Kinder.

1. W. O., 2 J. Zwei Bohnengrosse Steine wurden mit der Kornzange ausgezogen. Harn normal. Oper. 24. 7. Geheilt entlassen 6. 8.

2. H. P., 6 J. Der harnsaure Stein hatte die Grösse einer grossen Mandel. Harn normal. Mit Kornzange ausgezogen. Oper. 25. 7. Geheilt entlassen 4. 8. Einige Tage leichtes Fieber.

3. E. H., 3 J. Harns. Stein von der Grösse einer grossen Mandel, mit Kornzange ausgezogen. Urin normal. Oper. 4. 7. Geheilt entlassen 16. 7.

4. H. M., 13 J. Der harnsaure Stein hatte die Grösse einer Kastanie. Urin normal. Oper. 4. 12. Geheilt entlassen 18. 12. Stein mit Kornzange entleert.

5. M. J., 13 J. 4 Steine (harnsaure, 2 fast Wallnuss-, 2 klein Haselnussgross. Mit Kornzange ausgezogen. Oper. 6. 8. Geheilt entlassen 5. 11. Die Heilung verzögerte sich, weil eine kleine Perinealfistel erst spät zuheilte.

b) Erwachsene.

6. C. N., 29 J. Steinbeschwerden, seit früher Kindheit Blasencatarrh. Der reichlich Wälschnussgrosse Stein wird vor der Extraction durch Steinzange zerdrückt. Oper. 15. 10. Geheilt entlassen 29. 10. Verlauf leichte Epididymitis. Catarrh schwindet bis zur Entlassung.

7. Herr D., 64 J. Ein Welschnussgrosser, harnsaurer Stein war zertrümmert, ein grosses Fragment blieb in der Blase. Durch die Operation wurden Trümmer und ein kleiner (Haselnuss) Stein entleert. Blasencatarrh. Oper. 5. 5. Geheilt entlassen 15. 5.

8. Herr M., 44 J. 2 harnsaure Steine, einer Mandelgross, einer fast Taubeneigross, starker Blasencatarrh. Prostatahypertrophie. Oper. 5. 1. Geheilt entlassen 20. 1.

9. Herr K., 60 J. Schwerer Catarrh der Blase, ständiger Catheterismus, Hypertrophia prostatae. Grosser weicher Phosphatstein. Nach Operation zertrümmert. Die Wunde bleibt $^1/_4$ Jahr fistulös, sonst guter Verlauf.

10. Chr. G., 60 J. Abgebrochener 18 Ctm. langer Catheter bei stark eitrigem Blasencatarrh. Oper. 2. 2. Geheilt entlassen 10. 2.

11. H. L., 38 J. 10jährige Steine. Eitrig stinkender Harn. Zwei Phosphatsteine entleert. Oper. 7. 7. 12. 8. Geheilt entlassen. Der sehr elende Mensch verliert seinen stinkenden Catarrh und erholt sich rasch bei permanenter Irrigation.

12. A. R., 68 J. Wallnussgrosser, harnsaurer Stein. Prostatahypertrophie, polypöses Myom. Mit dem Stein entfernt. Fiebert und blutet nach der Operation. Mässiger Blasencatarrh. Oper. 8. 10. Entlassen 5. 11.

13. P. R., 29 J. Grosser Phosphatstein. Urethral-Strictur. Colossaler Harnröhrenabscess. Necrose der Harnröhre. Operation entleert den Stein. Verlauf durch Fieber, Abscess und Jodoformintoxication getrübt. Heilung mit grossem Defect.

14. C. S., 58 J., M. Prostatische Eiterung mit Perinealfisteln. Grosser (Taubenei) oxalsaurer Kalkstein. Stinkender Blasencatarrh. Oper. 8. 7. Fieberhafter Verlauf, Durchfall, Besserung noch Carbolausspülungen der Blase. Ende September geheilt.

15. L. H., 19 J., H. Sehr grosser Phosphatstein, um ein Stück Hose nach Verletzung durch Pfahl vom Rectum eingedrungen. Rectale Fistel. Stinkender Eiterabfluss (permanent). 8. 12. Boutonnière, Entfernung des Steins. Noch lang dauernde Durchfälle und Incontinenz. Doch erholt sich der sehr heruntergekommene Kranke, so dass er nach Heilung der Rectalfistel Ende Januar den Urin 2 Stunden hält.

c) Todesfälle nach perinealem Medianschnitt.

16. J. C., 65 J., R. Langjähriges Steinleiden, wiederholt lithotripsirt, sehr elend, hat eine Anzahl von Steinen, stark putrider Harn, unaufhörlicher Harndrang. Perinealschnitt 18. 1. Fast 100 Gr. Steine in der Blase zertrümmert. Harnsaure Steine mit Phosphatauflagerung. Blase mit Carbolsäure irrigirt, bekommt hohes Fieber und geht am 20. 1. somnolent zu Grunde. Sect.: Blasendiphtheritis. Eitrige alte und frische Pyelonephritis (doppelseitig). Im Nierenbecken ein Stein.

17. L. G., 72 J., Dransfeld. Seit vielen Jahren Stein, vor Jahren Lithotripsie ohne Effect. Excessive Beschwerden. Stinkend eitriger Harn. Oper. 11. 10. 78. 11 Kirschen- bis Nussgrosse Steine entleert. Permanente Irrigation. Besserung des Harns. Kranker wird somnolent, schwächer und schwächer, stirbt 13. 10. Sect.: Blasencatarrh, alte Schrumpfniere, alte eitrige doppelseitige Pyelonephritis, Lungenoedem.

18. B. F., 27 J., A. Colossal marastischer Mensch, hat 70 Zertrümmerungsversuche auswärts durchgemacht. Stein seit dem 6. Lebensjahr. Oper. 27. 7. Nach Entfernung des ersten Steins wird an dem zweiten gezogen, Patient wehrt sich, es werden einige Tropfen Chloroform aufgegossen. Sofortiger Herztod. Sect.: Doppelseitige eitrige Pyelonephritis.

19. F. N. D., 66 J. Mehrere Phosphatsteine. Sehr stinkender Blasencatarrh. 24. 6. Operation. Darauf steil ansteigendes Fieber, Somnolenz, Tod 27. 6. Section: Alte Nierenabscesse, frische doppelseitige Pneumonie.

20. W. M., 61 J., S. Catarrhalisch-eitriger Harn. Wällschnussgrosser harnsaurer Stein. 5. 10. Operation. Der blutgemischte Harn wiederholt durch Catheter entleert, und, da er putrid ist, mit Carbolsäure ausgewaschen. Patient hat noch viel nach der Narcose Erbrechen gehabt. Schwere Lungen-

erscheinungen treten auf, Tod. Sect.: Blasse Nieren, kein wesentlicher Befund. Ausgedehnte doppelseitige Schluckpneumonie.

21. E. St. G. E., 47 J. Seit 6 Jahren schwere Steinsymptome. Eitrig stinkender Harn. Colossaler Stein. 30. 10. Operation. Zertrümmerung der 280 Gr. schweren Steine in der Blase. Nach der Operation halbstündliche Auswaschung der Blase. Fieberhafter Verlauf, Somnolenz, Tod 11. 11. Sect.: Blase mit geringem Catarrh, einzelnen Schleimhautdefecten, Ureteren fast dünndarmdicke Schläuche. Colossale alte doppelseitige Pyelonephritis.

22. J. v. H., 66 J. Schwer stinkend-eitriger Catarrh mit schweren Steinerscheinungen, fortwährender schmerzhafter Harndrang etc. Operation 20. 5. 80 Gr. harnsaurer Stein, nach Zertrümmerung entleert. Bis zum 3. Tage geht es gut, dann acut uraemische Symptome, Somnolenz, Bewusstlosigkeit, Tod 28. 5. Section nicht gemacht.

d) Durch Sectio alta entfernte Steine.

23. H. G., 71 J., M. Seit langer Zeit Entleerung des Harns durch Catheter. Seit 2 Jahren Steine nachgewiesen. Colossale Beschwerden. Blase voller Steine und stinkendem Harn, Hypertrophia prostatae. Sehr elender Puls. 24. 5. Sectio alta ohne Chloroform, dicker Fettbauch erschwert die Operation, starke Blutung, $1^1/_4$ Stunde lang Entleerung zahlloser Steine. Drainage der Blase und Ausspülung, kein Fieber, aber schwere Lungensymptome, am 30. 5. Tod. Sect.: In der sehr buchtigen Divertikelblase noch zahlreiche Steine (es waren im Ganzen fast 100). Grosse Prostata, alte eitrige Pyelonephritis, Fettherz, Oedema pulmonum.

24. S. S., 77 J., A. Seit $^1/_2$ Jahr schwere Steinsymptome, unaufhörlicher Harndrang, mässiger Catarrh, 23. 1. Sectio alta trotz Petersen's Methode bei dicker Bauchdecke und grossen Venen sehr erschwert. Kleinapfelgrosser Phosphatstein in mehreren Stücken entleert. Erste Tage gut, dann Deckenphlegmone, benommenes Sensorium, Fieber. Tod 29. 1. Section verweigert.

25. R. de W., 61 J. Stein seit 8 Jahren. Eitriger Blasencatarrh. Grosser Stein, 21. 6. Perinealer Medianschnitt zunächst versucht, da es nicht gelingt, den Stein zu entfernen, so wird Sectio alta gemacht. Ein sehr grosser Uratstein wird leicht entfernt, keine Blasennaht, Drainage der Blase, zunächst Wohlbefinden, dann Benommenheit und Bewusstlosigkeit, Fieber, 10. 6. Tod. Section verweigert.

26. H. G. G., 61 J. Seit 20 Jahren Urinbeschwerden. Damals entstand eine Fistel zwischen Nabel und Symphyse nach Harnverhaltung. Er hat diese Fistel noch, es fliesst stinkender Harn aus. Hoher Steinschnitt, 6. 5. von der Fistel aus, dann colossaler (Apfelgrosser) Phosphatstein entfernt, schliesslich Boutonnière, Drainage, permanente Irrigation. 10 Tage geht es gut, dann treten Symptome von Jodoformintoxication ein, denen Patient 17. 5. erliegt. Sect.: Braune Atrophie des Herzens, Pneumonie mit Oedem der Lunge.

27. C. P., 25 J. Hat seit 12 Jahren Coxitis mit ihren Folgen (alte Abscesse jetzt geheilt, Spontanluxation). Seit $2^1/_2$ Jahren Steinsymptome, seit $^1/_2$ Jahr Fistel (Urin entleerend) der linken Hinterbacke. Fortwährender Harndrang, stinkend eitriger Harn, grosser Stein. 2. 12. Sectio alta durch infiltrirte Decken, kommt zuerst in einen links gelegenen sich in das Becken hineinziehenden mit Eiter und Urin gefüllten Abscess. Auf der rechten Seite fühlt man die Blase und den Catheter in derselben, mit Kugelzange vorgezogen und ausgeschnitten. Ein über 200 Gramm schwerer Phosphatstein wird zertrümmert und ausgezogen. Verlauf fieberlos, Seitenlage, Drainage, 27. 12. Entfernung des Blasendrains, 7. 1. Entfernung des Abscessdrains, Blasencatarrh durch Carbolausspülung sehr gebessert. 18. 1. geheilt entlassen.

Es kommen hierzu 11 Lithotripsieen ohne einen Todesfall. Ein Fall wurde ungeheilt entlassen, die übrigen sämmtlich geheilt,

II.

Ein Beitrag zur Pathogenese der Lungenaktinomykose.

Von

Dr. James Israël,

dirig. Arzt am jüdischen Krankenhause zu Berlin.[1])

(Hierzu Tafel I.)

Ein 26j. Kutscher aus Russland, der seiner Angabe nach meistens auf der Streu und dem Heuboden geschlafen und öfters mit seinen Pferden aus demselben Troge getrunken hatte, erkrankte im Herbst 1884, ein Jahr vor seiner Aufnahme, mit Schmerzen in der linken Brusthälfte. Bald darauf bildeten sich daselbst zwei Abscesse unterhalb der 5. Rippe in der Mammillarlinie; allmälig traten in der Umgebung immer neue Abscesse hinzu, die sich in Geschwüre umwandelten. Als Patient im August vorigen Jahres in das Krankenhaus aufgenommen wurde, fiel in erster Linie seine grosse Abmagerung auf, welche Fett wie Muskulatur betraf. — Die linke Brusthälfte zeigte ein ganz erhebliches Rétrécissement in ganzer Ausdehnung, mit besonders stark markirter Einziehung an den Stellen, wo die ersten Abscesse aufgetreten waren, nämlich der Gegend unterhalb der Mammilla zwischen 5. und 7. Rippe. — Die geschrumpfte Thoraxhälfte war an der ganzen Vorder- und Seitenfläche mit Narben und Ulcerationen bedeckt; ausserdem fanden sich an der Seitenwand geschlossene, Wallnussgrosse Abscesse. Abgesehen von vereinzelten Geschwüren am rechten Sternalrande war die ganze rechte Brusthälfte frei. — Die Haut in der Umgebung der Geschwüre war durchweg unterminirt, verdünnt, livide verfärbt. Die Geschwüre selbst waren flach an der vorderen Brustwand, an der seitlichen elevirt. Ihr Grund bestand aus einem glasigen, Froschlaichartigen, von feinen Gefässverästelungen durchzogenen Granulationsgewebe mit vielen blassgeben und goldgelben Einlagerungen. Im Bereiche der letzteren ist das Gewebe meistens zerfallen und unter das Niveau des Geschwürsgrundes eingesunken. Diejenigen Geschwüre, in welchen dieser nesterförmige Zerfall besonders weit vorgeschritten ist, bekommen ein bienenwabenartiges Aussehen, indem von dem Grundgewebe nur vascularisirte Septa übrig bleiben,

[1]) Vorgetragen am 4. Sitzungstage des Congresses, am 10. April 1886.

deren Maschen von den gelben Massen erfüllt sind. Druck auf die Umgebung lässt überall aus den Geschwüren Eiter und Serum hervorquellen, mit unzähligen Strahlenpilzhaufen in jedem Tropfen. — Die sehr schmerzhafte Percussion der linken Seite ergab in der Lungenspitze vorne und hinten hellen Schall; intensive Dämpfung erstreckte sich vorn von der Clavicula, hinten von der Spina scapulae abwärts. — Eine geringe Quantität schleimig-eiterigen etwas putrid-süsslich riechenden Sputums wurde expectorirt, in welchem die Strahlenpilze reichlich gefunden wurden. — Das Abdomen war aufgetrieben, Milz und Leber vergrössert; es bestanden starke Diarrhoen. Eiweiss im Harn fehlte. — Die weitere 6monatliche Beobachtung bis zum Ableben des Patienten liess wesentlich neue Erscheinungen nicht hervortreten, nur die bereits vorhandenen nahmen, trotz zeitweiliger scheinbarer Besserung, an Intensität zu. Während ein Theil der Verschwärungen vernarbte, brachen alte Narben wieder auf; immer neue Abscesse und Geschwüre bildeten sich in der Seitenwand, der Achselhöhle, der Jugulargrube, der Supraclaviculargegend. Die Thoraxschrumpfung wuchs progressiv, so dass die vordere Wand schliesslich eine muldenförmige concave Einziehung zeigte, und die normale Prominenz der Clavicula verschwand. — Die Eitersecretion, welche periodenweise fast zu versiegen schien, wurde in den letzten Lebensmonaten höchst profus und stinkend, niemals ermangelnd der Beimischung unzähliger Strahlenpilzklümpchen. — Ebensowenig fehlten letztere jemals dem Sputum, welchem von Zeit zu Zeit Blut beigemischt war. Die Durchfälle wurden profus und unstillbar, die Abmagerung erreichte die höchsten Grade.

Die Diagnose war gestellt worden auf Actinomykose der linken Lunge, Verwachsung derselben mit der Costalpleura, Propagation der Actinomykose auf das peripleurale und mediastinale Gewebe mit multiplen Durchbrüchen durch die Brustwand. Die unstillbaren Diarrhoen waren in Anbetracht des Mangels actinomykotischer Elemente im Stuhl und der Vergrösserung von Milz und Leber auf amyloide Degeneration des Darmes bezogen worden.

Die Section bestätigte unsere Diagnose in jedem Punkte.

Sectionbefund, 27. 3. 86: Aeusserste Abmagerung des Fettgewebes und der Muskulatur. Oedem der Füsse. Sehr starke ödematöse Schwellung des linken Oberarmes und der linken Ellenbogengegend. — Die linke Thoraxhälfte stark geschrumpft, am stärksten oberhalb der 3. Rippe, wo man statt der normalen Wölbung eine concave muldenförmige Einziehung findet, so dass von der normalen Prominenz des Schlüsselbeines jede Spur verschwunden ist; die linke Mammilla befindet sich ca. 2 cm näher dem Schlüsselbeine und $^1/_2$ cm näher der Medianlinie als die rechte. Die linke Seite der vorderen Thoraxwand von der 7. Rippe aufwärts bis zum Jugulum und der Fossa supraclavicularis mit Geschwüren und Narben bedeckt, dergestalt, dass innerhalb ausgedehnter flacher Narbenbildungen sich grosse Substanzverluste der Haut mit weit unterhöhlten, äusserst verdünnten, lividen Rändern und goldgelb gesprenkeltem

glasigen Grunde finden. Hier und da schimmern neben den Geschwüren goldgelbe Herde durch die Narbenepidermis hindurch. — Die 2. Rippe liegt an ihrem Sternalansatz in 2 cm Ausdehnung völlig entblösst im Grunde eines Geschwüres. — Eine zweite Gruppe von Geschwüren findet sich in der Seitenwand und Achselhöhle linkerseits. Daselbst erheben sich auf dunkel lividgerötheter Basis prominente Granulationsgeschwülste, welche auf ihrer Kuppe tiefe Substanzverluste mit schmierig geblichem Grunde und buchtig zerfressenem Contour zeigen. — An der rechten Thoraxhälfte findet man nur zwei kleine runde, wie mit dem Locheisen ausgeschlagene Substanzverluste im 3. und 4. Intercostalraum unmittelbar neben dem Sternalrande. — Bei Druck auf das Sternum fühlt man das subcutane Gewebe mit dem Eindruck von Schneeballknirschen unter dem Finger zusammenbrechen; dabei quellen aus den benachbarten Geschwürsöffnungen goldgelb und roth gesprenkelte festweiche, untermischt mit puriformen zähen Massen. Der Hautschnitt in der Mittellinie legt in ganzer Ausdehnung des Sternums goldgelb gesprenkelte Herde des Unterhautgewebes frei. — Stand der Zwerchfellskuppe rechts im 4. Intercostalraum, links tief in den Brustraum hineingezogen, nicht genau zu bestimmen. — Behufs Gewinnung des Präparates der vorderen Thoraxwand wird links ein Schnitt von der Mitte der Clavicula abwärts längs der Parasternallinie durch die ganze Dicke der Thoraxwand geführt. — Die Weichtheile der linken seitlichen Thoraxwand zeigen sich bei der Präparation in in eine dicke speckig-weisse Schwarte verwandelt, in welche alle Gewebe ununterscheidbar aufgegangen sind, durchweg durchsetzt von Herden und Zügen eines blassgelben bis goldgelben brüchigen Gewebes. Die linksseitigen Rippen sowie das Brustbein zeigen auf ihrer Hinterfläche reichlich stalactitische periostale Knochenauflagerungen, neben ausgedehnten rauhen Erosionen und tiefen Substanzverlusten. Die Rippen ostitisch erweicht, sehr brüchig, reich an rothem Mark, lösen sich bei geringstem Zuge weithin von ihrem Periost ab, welches von den vielgenannten gelben Herden und Streifen durchsetzt ist. — Nach Fortnahme der vorderen knöcherne Brustwand präsentiren sich ausgedehnte Gewebsveränderungen, die sich linkerseits über das peripleurale Gewebe der ganzen Vorder- und Seitenfläche erstrecken, und von da continuirlich über das Mediastinum hinweg auf einen handtellergrossen medialen Bezirk der rechten Seite hinübergreifen. In dieser ganzen Ausdehnung hat sich zwischen Pleura costalis und Brustwand ein unter dem Finger leicht zusammenbrechendes, goldgelb, schwefelgelb und roth gesprenkeltes Gewebe entwickelt, in welches hier und da puriforme Einschmelzungen eingestreut sind. — Diese Degeneration hat auf die Intercostalmuskeln und das Unterhautgewebe übergegriffen, die Haut vielfach unterminirt und zum Absterben gebracht und tritt in dem Grunde der oben beschriebenen Geschwüre zu Tage. Lungen und Herz werden im Zusammenhange durch Ablösung der Pleura costalis von der Brustwand entfernt. In der rechtsseitigen Pleurahöhle ein grosses Quantum blassen Transsudates. Zwischen den Pleurablättern einzelne schleierartige Adhäsionen. Die rechte Lunge selbst mässig lufthaltig, zeigt in ihrer Spitze und im Mittellappen gruppirte peribronchitische (tuberkulöse) Herde mit Bildung kleiner Cavernen. — Das Cavum pericardii obliterirt.

Ueber der rechten Herzhälfte vorn sind die Blätter des Herzbeutels zu einem sulzigen, citronengelben, gallertig durchscheinenden Gewebe verschmolzen. — Muskulatur des rechten Ventrikels gelbbraun, sehr dünn, die des linken dicker, auf der Schnittfläche von amyloidem Glanze. Klappenapparat normal. — Auf der linken Seite gelang die Auslösung der Lunge mittelst Trennung der Costalpleura von der Brustwand nicht ganz vollständig, indem an einem Streifen oberhalb der Mammilla die Finger in mürbes Lungengewebe einbrachen, welches als dünne Schicht eines fetzigen Netzwerkes an der Brustwand hängen blieb. Dadurch wurde in der linken Lunge eine Höhle geöffnet, welche den primären Herd und Ausgangspunkt der Erkrankung darstellt. Diese Höhle, dicht unter der Lungenoberfläche gelegen, erstreckte sich von der Stelle, wo der vordere Zipfel des Oberlappens dem Zwerchfelle aufliegt längs der Parasternallinie nach aufwärts in 12 Ctm. Länge, bei 3 Ctm. Breite. Während die hintere Wand derselben eine abgeglättete Oberfläche zeigt, einer pyogenen Membran vergleichbar, besteht der untere Theil der vorderen aus einem zunderartig mürben, bräunlich-gelb gesprenkelten Lungengewebe, welches als ganz dünner Belag den zu einer knorpelähnlich weissbläulichen Schwarte verschmolzenen Pleurablättern anliegt. Der obere Theil der vorderen Cavernenwand in 7 Ctm. Länge war an der Brustwand als ein fetziges, strickwerkartig durchbrochenes Gewebe hängen geblieben. Andere Herde fanden sich nicht in der Lunge. Dieselbe ist wenig lufthaltig, oedematös, schiefrig gefärbt und in ihrem Volumen erheblich reducirt durch die Einkapselung Seitens der verwachsenen geschrumpften Pleurablätter, welche in grösster Ausdehnung zu einer dicken knorpelharten, milchig bläulichen Schwarte degenerirt sind, durchweg durchsetzt von Zügen eines goldgelben (aktinomykotischen) Gewebes, welches in dem Lungenherde seinen Ausgangspunkt hat. — In der Bauchhöhle ca. 700 gr. ganz heller seröser Flüssigkeit. Die Därme ungewöhnlich blass; der Magen bis zur Dicke eines Dünndarmes contrahirt. Auf dem Parietalperitonäum des kleinen Beckens einige 5 pfennigstückgrosse Haemorrhagien. — Milz erheblich vergrössert, 18 cm lang, 6 cm hoch, 11 cm breit, von harter Consistenz, braunrother Farbe, speckigem Glanz der Schnittfläche; exquisiter Amyloidreaction. — Leber 25 cm breit, 9 cm hoch, $4^1/_2$ cm lang, amyloid entartet. — Nieren derb, speckig glänzend, etwas grösser als normal, Jod giebt zweifelhafte Amyloidreaction. Die Darmmucosa zeigt stark amyloide Entartung; im Dünndarm punktförmige Haemorrhagien der Schleimhaut.

Nachdem somit die anatomischen Grundlagen des Krankheitsbildes völlig klar liegen, bleibt nur die Frage zu beantworten, auf welche Weise die Strahlenpilze in die Lunge gelangt sind.

In meinen früheren Arbeiten über Actinomycose habe ich die Ansicht vertreten, dass die Pilze nicht mit der Luft eingeathmet, sondern aus der Mundrachenhöhle in die Luftwege aspirirt werden. Ich wies auf die Bedeutung hohler Zähne als Niststätten für die Pilze hin, und hatte letzteres Verhalten auch für eine Anzahl von

Fällen bewiesen, die am Kiefer, am Halse, im Gesicht localisirt sind. Für die Lungenactinomykose dagegen war die Aspiration der Pilze aus der Mundhöhle bisher eine Hypothese geblieben. Der vorliegende Fall erhebt diese Hypothese zur Gewissheit, denn in der actinomykotischen Lungenhöhle fand sich ein über linsengrosses Zahnfragment, dessen genaue microscopische und microchemische Prüfung keinen Zweifel an seinem Aufbau aus wohlcharacterisirtem Zahnbein aufkommen liessen.

Hierdurch ist zum ersten Male der Beweis für die Aspiration corpusculärer Elemente aus der Mundhöhle als aetiologisches Moment der Lungenactinomycose erbracht und eine weitere Stütze für die Anschauung gewonnen, nach welcher den cariösen Zähnen in einer Zahl von Actinomykosen eine wichtige Rolle als Pilzdepot zukommt.

III.

Eine neue Methode der Aufrichtung eingesunkener Nasen durch Bildung des Nasenrückens aus einem Haut-Periost-Knochenlappen der Stirn.

Von

Prof. Dr. König

in Göttingen.[1])

(Hierzu Tafel II. und Holzschnitte.)

Alle angegebenen Operations-Methoden, welche das Ziel zu erreichen suchten, bei fehlender Knochennase der Nase wieder die gehörige Profilhöhe zu geben, sind bis jetzt resultatlos geblieben. Es ist daher wohl erlaubt, in dieser Versammlung einen neuen bereits seit Jahren von mir wiederholt ausgeführten Versuch zu besprechen, der, wenn ihm auch noch einige anderweitige Mängel ankleben, doch das Ziel in ausgiebiger und bleibender Weise erreicht.

I. Am 14. 2. 83 kam der Kellner E. N., damals 32 J. alt, in die chir. Klinik mit der Bitte, die Form seiner Nase zu verbessern. Vor 12 J. syphil. inficirt laborirte er in der Folge an mannichfachen Zeichen secundärer Lues (Halsgeschwüre, serpiginöse Geschwüre am Unterschenkel). Vor 8 J. trat erhebliche Geschwulst des Gesichts, zumal der Nasengegend ein und nachdem stinkende Eiterung eine Zeit lang vorausgegangen war, sank ziemlich rasch der Nasenrücken ein. Uebrigens blieb auch bis jetzt noch Ozaena bestehen, welche jedoch sammt den Borken und Geschwüren verschwand, nachdem der Kranke eine Schmierkur in der med. Klinik durchgemacht hatte.

1. Mai 1883 wieder aufgenommen zeigte sich an dem Patienten eine sehr typische Sattelnase. Von der Stirn ab fehlte jede knöcherne Erhöhung, während das kleine Stumpfnäschen mit stark

[1]) Auszugsweise vorgetragen am 2. Sitzungstage des Congresses, 8. April 1886.

verkrämpelten Flügeln sehr verunglückt über dem Mund emporstieg. Im Naseninnern fand sich ein grosser Hohlraum.

Es wurde geplant, einen Knochenweichtheillappen aus der Stirn an die Stelle des fehlenden Knochenskeletes einzupflanzen und diese Operation so ausgeführt, dass zunächst die Nase durch einen queren Schnitt über dem Stumpfnäschen eingeschnitten wurde. Von den Ecken dieses Schnittes wurden dann die Flügel an ihrer Basis soweit gelöst, dass es gelang, die Weichtheilnase an die ihr gehörige Stelle nach unten zu ziehen. Dadurch entstand selbstverständlich ein grosser unregelmässig ovaler Defect, durch welchen das Nasencavum offen dalag. Dieser Defect wurde nun zunächst überbrückt durch einen knöchernen Nasenrücken. Von der Nasenwurzel aus wurden senkrecht nach oben $1^1/_2$ Ctm. von einander entfernt zwei senkrechte Schnitte durch Haut und Periost geführt. Diese Schnitte hatten etwa die Länge von 6—7 Ctm. und wurden am oberen Ende durch einen Querschnitt verbunden. Beiläufig wurde die Länge des so entstehenden oblongen Lappens durch die Entfernung der Nasenwurzel von der oberen Schnittfläche der an ihre normale Stelle gezogenen Weichtheilnase bestimmt. In die Schnitte, welche diesen oblongen Stirnlappen begrenzten, wurde nun mit der Ecke voran ein von beiden Seiten geschliffener (Messerscharfer) Meissel gesetzt und die Corticalis des Stirnbeins, immer in der Linie der Weichtheilschnitte bleibend, getrennt. Der so umschriebene Weichtheil-Knochenlappen wurde dann schliesslich mit demselben Meissel, der in der Breite ganz der Breite des Lappens entsprach, von oben nach unten von der Stirnbeindiploë abgeschält und an der Nasenwurzel heruntergeklappt, so dass die Haut nach innen, der abgeschälte Knochen nach aussen sah. Der Lappen überbrückte demnach den ovalen Defect, welcher durch queres Einschneiden der Weichtheilnase am oberen Ende derselben entstanden war. An der queren Schnittfläche der Weichtheilnase wurde nun dieser Brückenlappen durch derbe Catgutnähte so fixirt, dass er an die tieferen Theile der Weichtheilnase geheftet wurde, während der Hautrand derselben zum Zweck des sofortigen Ueberpflanzens eines Decklappens überstehen blieb. Die Haut des oblongen Lappens sah also nach der Nasenhöhle, der Knochentheil nach aussen. Auf diesen und auf den ganzen Defect wurde nun sofort ein kleiner deckender Lappen seitlich von der Stirn so

angenäht, dass er sich ziemlich eng den Theilen anlegte. Er wurde mit Seidennähten an dem überstehenden Hauttheil der Weichtheilnase fixirt, wobei zunächst an der Stelle, an welcher der Nasenrückenlappen umgeklappt war, in der Nase zwischen der Umklappstelle der Haut kleine Oeffnungen blieben.

Die Heilung kam nach Wunsch zu Stande. Der Nasenrücken war hoch gerathen, an der Stelle, an welcher der oblonge Lappen nach unten umgeklappt, gedoppelt erschien, zu hoch. Es wurden noch einige ebenfalls im Ganzen wohlgerathene Weichtheilcorrecturen vorgenommen.

Als der Patient nach fast $1\frac{1}{2}$ Jahren zum Zweck einer weiteren Correctur in das Krankenhaus kam, war die Form der Nase noch besser geworden. Der Rücken war durch Schrumpfung der Weichtheilnase schmaler, während der Nasenrücken vollkommen die knöcherne Festigkeit einer normalen Nase behalten hatte. Dasselbe wurde nochmals nach einem weiteren halben Jahre constatirt.

2. Carl Gl., 15 J. alt, 20. 1. 84 in das Krankenhaus aufgenommen. Schwere Ozaena wird nachdem die Nase durch Schnitte in die Flügel und das Septum aufgeklappt wurde durch Entfernung mehrerer grosser Sequester aus dem Septum und dem Siebbein entfernt. — Der Kranke hat eine typische Sattelnase von welcher er, nachdem er seine Ozaena losgeworden ist, befreit zu sein wünscht. Es ist aber zunächst nothwendig noch die Ulcerationen der Nase durch Tamponnade derselben mit Jodoformgase zu beseitigen. — Es fehlt fast das ganze knöcherne Gerüst der Nase und die Weichtheilnase ist ausserordentlich wenig prominent. — Zur Aufrichtung der Nase wird am 16. 7. 84 die Nase etwa in der Mitte durch einen queren Schnitt gespalten, die Flügel werden dann eingeschnitten von dem queren Schnitt aus und die Nasenspitze sammt den Flügeln nach unten gezogen. Der so entstandene Defect wird wieder, wie bei dem vorigen Fall beschrieben wurde, durch einen oblongen Haut-Periost-Knochenlappen von knapp Centimeterbreite aus der Mitte der Stirn, mit der Umklappstelle an der Wurzel der Nase überbrückt, so dass die Haut nach innen, der Knochen nach aussen zu liegen kam, und über diese an der nach unten gezogenen Nasenspitze durch Catgutnähte fixirte feste Brücke wurde ein Hautlappen aus der Stirn genäht. Der stark eingezogene Nasenflügel wurde durch Nähte nach Incision geglättet. — Pat. bekam nach der Operation einen Abdominaltyphus. Er wurde auf die med. Klinik verlegt. Die Lappen hielten übrigens trotzdem vollkommen an. Nach einigen Monaten wurde durch Excision seitlicher Hautstreifen am Nasenrücken gleichzeitig diese Partie verschmälert und die Oeffnungen, welche unter der Umschlagsstelle des Lappens geblieben waren, geschlossen.

Ich gebe hinten das Bild dieses Patienten in zwei Blättern

(s. Taf. II. Fig. 1, 2). Das zweite Bild lässt besonders deutlich im Profil die Höhe der Nase, zumal auch die fehlerhafte Höhe an der Nasenwurzel erkennen. Diese Bilder wurden vor wenigen Tagen, also fast $2^1/_2$ Jahre nach der Operation, angefertigt.

Der Nasenrücken ist sehr fest und knochenhart.

3. Frau E. B., 42 J. alt, aus Linden, hat der Beschreibung nach vor 18 J. Lues gehabt, welche ausheilte. Vor etwa 3 J. trat dann eine acute Schwellung des Gesichts zumal der Nasengegend ein. Nach einiger Zeit zog der Arzt einen schwarzen grossen stinkenden Sequester aus und die Nase sank ein. Typische Sattelnase mit eingekniffenen stark verkrämpelten Flügeln. — Operation: 4. 6. 85. Die Operation wird wie bei den Fällen 1 und 2 so ausgeführt, dass die Nase zunächst durch einen queren Schnitt getrennt nach unten gezogen und dann der Zwischenraum durch einen knöchernen, aus Haut, Periost und Stirnbeincorticalis formirten Lappen gedeckt wird. Dieser Lappen wird nur noch etwas schmaler gemacht wie bei den vorigen Fällen und nicht nur unten an die angefrischte Seite der Weichtheilnase, sondern auch noch an einigen Stellen seitlich an die angefrischte Haut des Nasenrückens fixirt. Darauf wird ein kleiner Hautlappen aus der rechten Stirnseite über diesen knöchernen Nasenrücken hingenäht. — Die Heilung kam nach Wunsch zu Stande und wurden auch hier am 14. 10. 85 zur Verschmälerung des Nasenrückens und zum Verschluss der zwei Oeffnungen unter dem umgeklappten Knochenhautlappen zwei elliptische längsgestellte Hautstücke exstirpirt. — Als sich vor wenig Wochen (Mai 86), also fast nach einem Jahre, Frau B. vorstellte, hatte die Nase eine erträglich hübsche Form bekommen. Vor Allem war sie gerade das Gegentheil einer Sattelnase, vielleicht etwas zu hoch am Nasenrücken in der Gegend der Nasenwurzel, während die durch Schrumpfung der Flügel und des Septums niedere Spitze wenig vorspringt. Der Nasenrücken ist absolut hoch und knochenhart geblieben.

4. Kräftiger 27jähr. Mann aus Nordhausen. Erlitt im April 1885 eine schwere Gesichtsverletzung indem ihm eine von einer Kreissäge abspringende starke Holzplatte die vordere Wand beider Oberkiefer, die Nasenbeine, das Siebbein zertrümmerte und zugleich die Nase, welche einige penetrirende Wunden erlitt, platt schlug. — Nach der in verhältnissmässig rascher Zeit zu Stande gekommenen Heilung blieb eine schwere Deformität des Gesichts und zumal der Nase zurück (siehe Tafel II, Fig. 3, 4). Das knöcherne und knorpelige Septum derselben fehlte ganz, die Nase stellte nach abwärts von dem zu einem kleinen Theil erhaltenen Rücken (knöchernen) eine breitgedrückte Weichtheilmasse dar. Die beiden Nasenlöcher standen erheblich nach vorn gerichtet und waren in Folge der Narbenwulstung im Umkreis erheblich verengert. Die Flügel waren starkt verkrämpelt und einwärts gezogen, das häutige Septum nach oben gezerrt. Die Gegend, wo die Wurzel des Septum in die Oberlippe überging, war wegen Fehlens der Spina nasalis erheblich eingesunken. — Am 19. Juli 1885 wurde zunächst das linke Nasenloch erweitert und der abgerissene Nasenflügel an seine richtige Stelle gebracht. Darauf

wurde das Septum abgetrennt und tiefer unten am Philtrum der Oberlippe eingenäht. Nachdem auf diese Weise die Nasenlöcher besser geöffnet und die Spitze der Nase mehr erhoben worden war, schnitt ich wiederum die Weichtheilnase hart an dem erhaltenen Nasenrücken durch einen queren Schnitt ein, zog sie stark nach unten und überbrückte den Defect durch einen 1,2 cm breiten Hautknochenlappen aus der Stirn, welcher 3 cm lang war. Die Corticalisschicht war in diesem Falle ausserordentlich dünn gerathen. Dieser Lappen wurde wie in den vorigen Fällen, nach unten umgeklappt, die Haut nach innen, der Knochen nach aussen an den oberen Rand der Weichtheilnase mit Catgutnähten so fixirt, dass der Hautrand der Nasenspitze überstehen blieb. An diesen Rand wurde nun wieder ein von der rechten Seite der Stirn entnommener Hautlappen, welcher den Nasenrücken zudeckte, angenäht. — Auch in diesem Falle trat prima intentio ein und konnten dann im November 1885 wieder die ähnlichen corrigirenden in Excision stehender Ellipsen von der Seite der Nase bestehenden Nachoperationen ausgeführt werden.

Wiederum ist, wie aus der Figur (vergl. Taf. II. Fig. 5) ersichtlich, die ganz platt geschlagene Nasenspitze etwas flach geblieben. Auch ist der Nasenrücken etwas breit und an der Basis der Nase zu hoch. Aber auch hier ist bis jetzt nach einem Jahr die Härte und Festigkeit der Nase die gleiche wie kurz nach der Operation.

Die vorstehenden 4 Fälle beweisen zunächst, dass es unschwer gelingt, bei der Sattelnase die aufgestülpte Nasenspitze wieder nach unten an ihre normale Stelle zu bringen und ebenso, dass es möglich ist, den Sattel verschwinden zu machen durch einen hohen knöchernen Nasenrücken. Sie beweisen ferner die Dauerhaftigkeit eines nach der von mir ausgeführten Methode aufgerichteten Nasenrückens, indem die Nasen der 4 Menschen, welche vor $3^1/_2$, $2^1/_2$ und 1 Jahr operirt wurden, noch genau dieselbe Profilhöhe und Solidität behalten haben, als sie einige Wochen nach der Bildung der Nase hatten. Das Problem der Bildung eines hohen Nasenrückens bei Sattelnase ist demnach, so scheint es, durch die beschriebene Methode gelöst.

Freilich kleben der Methode noch einige Nachtheile an, deren Prüfung und Verbesserung der Zeit überlassen werden muss. So sind zunächst die Nasenrücken noch etwas breit gerathen, weil ich nicht gern durch Bildung eines zu schmalen Hautknochenlappens die Integrität desselben in Frage stellen wollte. Da alle Lappen von $1^1/_2$ bis nicht ganz 1 Ctm. Breite gut geblieben sind; so glaube ich, dass man in dieser Richtung noch weiter gehende Versuche

machen darf. Ein zweiter Nachtheil ist die relativ zu erhebliche Höhe des Nasenrückens an der Stelle, an welcher wir eine kleine Einsenkung für schön halten, direct an der Stirnbeingrenze der Nase. Die Nasen erhalten hier, weil da die Umschlagsstelle des Knochenlappens ist, eine übertrieben griechische Bildung. Durch Wegschneiden der Haut lässt sich später einiges corrigiren. Dagegen habe ich vorläufig nicht gewagt, an dem Knochen Correcturen vorzunehmen. Aber ich sollte glauben, dass dies nach einigem Abwarten zulässig sei.

Lassen sich diese Fehler wahrscheinlich noch bessern, so scheinen uns dagegen die Fehler, welche in der Weichtheilnase liegen, viel schwieriger auszugleichen. Dieselbe ist ja meist zu klein, das Septum ist durch Zerstörung des Knorpels eingesunken, die Nasenlöcher sind ungleich und verengert durch Einsinken und Verbogensein der Flügel. Es lässt sich ja an letzteren Manches durch Einschnitte und Naht, wie durch langdauernde Orthopaedie verbessern, aber an der Höhe und verhältnissmässigen Kleinheit der Weichtheilnase ist schwer etwas zu ändern.

Ich bin damit beschäftigt, die Methode des Aufbaues der Nase aus dem Stirnknochen auch für die Totalbildung bei Defect der ganzen Nase zu versuchen.

Wenn ich schliesslich noch einmal kurz die Methode nach ihren einzelnen Acten mit Verweisung auf die beifolgenden Holzschnitte skizzire, so darf ich wohl in Betreff der genauen Ausführung der Einzelheiten auf die Beschreibung des ersten Falles, welche deshalb gross gedruckt worden ist, verweisen.

Der Reihenfolge nach wird nach gehöriger Desinfection des Gesichtes und der Nasenhöhle, wobei wir rathen, nicht zu operiren, so lange noch Ozaena als Folge von Nekrosen und Geschwüren besteht, zunächst mit der Bildung des Hautknochenlappens begonnen. Aus beifolgender Figur 1 bei a ist die dazu erforderliche, mit dem Messer und mit dem Meissel auszuführende Schnittführung zu ersehen. Schon vorher oder auch nachher wurde die Weichtheilnase durch einen queren im Sattel gelegenen Schnitt bis in die Nasenhöhle durchtrennt, die Flügel meist an der Basis eingeschnitten und die Nase nach unten gezogen, wo sie in der Folge als durch den Stirnlappen fixirte Spitze bleiben soll. Bei c. Fig. 1 sieht man die etwaige Form des Defectes, welche durch diesen

Schnitt entsteht. Ist das ausgeführt und sind etwaige Correcturen an der Stellung des Septums und der Flügel vorgenommen, so folgt das Herunterschlagen des Haut-Periost-Knochenlappens (a Fig. 1, 2)

Fig. 1.

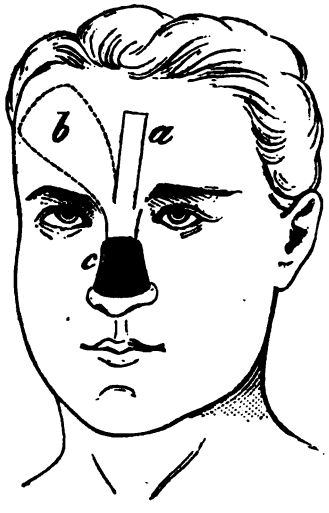

a. Nasenrückenlappen (Haut und Knochen). b. Lappen, welcher übergepflanzt wird. c. Defect, entstanden durch quere Trennung der Nase.

Fig. 2.



a. Der nach unten umgeschlagene Nasenrückenlappen.
b. Befestigung durch Catgutnähte. Die Haut der Nase bei b. bleibt frei zum Einnähen des Decklappens.

Fig. 3.

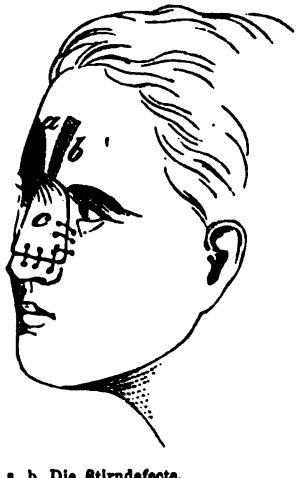

a, b. Die Stirndefecte.
c. Der über den Nasenrückenlappen genähte Decklappen.

zum Zweck der Bildung des knöchernen Nasenrückens. Aus der im Profil gezeichneten Figur 2 ist ersichtlich, wie der Lappen herumgeklappt wird, so dass die Haut nach innen, der Knochen nach aussen zu liegen kommt und wie der ganze Lappen an die Weichtheilnase (oberer Wundrand) so durch Catgutnähte fixirt wird, dass der Hautrand der Weichtheilnase überstehen bleibt (Fig. 2 bei b) zum Zweck der Fixirung des noch zu bildenden Weichtheillappens (s. bei Fig. 2 a, b). Schliesslich wird der Stirnlappen seitlich neben dem Stirnknochenlappen in der aus Fig. 1 b, 3 c ersichtlichen Grösse und Form gebildet. Er soll nicht zu gross sein, damit er in Spannung über den Nasenrücken seitlich an der Wangenhaut und unten an dem überstehenden Rand der oberen Wundfläche der Weichtheilnasenspitze fixirt wird. Wie dies schliesslich geschehen ist, das lässt sich aus der schematischen Figur 3 c ersehen.

IV.

Extraction eines grossen Steines aus dem Nierenbecken mittelst des Simon-Czerny'schen Lendenschnittes.

Von

Dr. Carl Lauenstein,

Oberarzt des Seemanns-Krankenhauses und Arzt am Diaconissenhause Bethesda zu Hamburg.[1])

(Mit Holzschnitt.)

M. H.! Wenngleich in früherer Zeit schon wiederholt bei Gelegenheit der Eröffnung von Abscessen der Lendengegend Nierensteine entfernt worden sind, so stammt doch die zielbewusste Operation wegen Nierensteinleidens erst aus der Zeit Gustav Simon's, desjenigen Chirurgen, dessen grundlegende Arbeiten die Chirurgie der Nieren überhaupt in ein neues Stadium führten. Simon[2]) war es, der die Indication des Lendennierenschnittes, den man früher nur wegen palpabler Geschwülste der Niere, resp. acuter Einklemmungserscheinungen für zulässig erachtete, auf diejenigen Fälle erweiterte, in denen man mit Wahrscheinlichkeit die Diagnose auf Steinerkrankung der Niere stellte, auch bei Abwesenheit eines Tumors und von Erscheinungen der Harnleiterverstopfung. Er selbst war der Erste, der auf seine neue Indication hin die Steinniere exstirpirte; aber leider starb, wie Sie wissen, die Kranke am 31. Tage nach der Operation. Czerny[3]) war es vorbehalten, die Exstirpation der Steinniere 9 Jahre später mit Erfolg auszuführen; und sein Patient ist noch heute, 6 Jahre nach der Operation, am Leben und von seinen Beschwerden befreit. So viel ich weiss, ist dieselbe Operation später auch von Kosinski, sowie von Morris mit demselben glücklichen Erfolge ausgeführt worden.

[1]) Vorgetragen am 2. Sitzungstage des Congresses, 8. April 1886.

[2]) Gustav Simon, Chirurgie der Nieren. Erlangen 1871.

[3]) Czerny, Zur Exstirpation retroperitonealer Geschwülste. v. Langenbeck's Archiv für klin. Chirurgie. Bd. XXV. S. 858.

Die Nephrolithotomie, d. h. die Entfernung von Nierensteinen aus der Niere oder dem Nierenbecken auf Grund der Simon'schen Indication, ist bisher, so weit ich die Literatur kenne, nur im Auslande geübt worden. In der deutschen Literatur existirt nur ein wegen acuter Einklemmung operirter Fall von Bardenheuer[1]), der aber functionell kein vollkommenes Resultat geben konnte. Die betreffende Kranke, welche bei Vereiterung der einen Niere operirt wurde wegen Einklemmungserscheinungen von Seiten des Ureters der anderen Seite, starb, wie mir Herr Dr. Bardenheuer gütigst mittheilen liess, nachdem sie eine Urinfistel zurückbehalten hatte, 1 Jahr nach der Operation an Marasmus.

Ich halte es daher wohl des Interesses werth, Ihnen einen Patienten vorzustellen, dem ich mit Erfolg einen 25 Grm. schweren Tripelphosphatstein aus dem Nierenbecken extrahirt habe, indem ich mich der Hoffnung hingebe, vielleicht dadurch die Anregung zu geben, dass auch in Deutschland diese segensreiche Operation mehr in Aufnahme kommt.

Der jetzt 30jährige Patient hat nach Angabe seiner Angehörigen seit seinem 2. Lebensjahre an Beschwerden beim Wasserlassen gelitten. Erbliche Anlage zu Steinkrankheiten ist nicht nachzuweisen. Er selbst erinnert sich, dass er schon in seiner Schulzeit Beschwerden beim Entleeren der Blase gehabt und namentlich oft an „schneidendem Wasser" gelitten habe. Etwa im 20. Lebensjahre stellten sich Schmerzen im Kreuz und in der linken Seite ein. Nachdem Pat. im Jahre 1875 eine Gonorrhoe acquirirt hatte, trat häufiger Ischurie auf, und Pat. musste während der folgenden 4 Jahre stets den Katheter benutzen. Im Februar 1880 wurde ihm im hiesigen Freimaurer-Krankenhause von Dr. Rudolf Wolf ein Blasenstein durch den Medianschnitt entfernt, und er machte im Anschluss daran eine Rippenfellentzündung durch. Hiernach blieben die Blasenbeschwerden zunächst für längere Zeit beseitigt; aber die Schmerzen in der linken Nierengegend bestanden unverändert fort. Vom Sommer 1883 an steigerte sich wieder das Drängen zum Wasserlassen, der Urin wurde eiterig, die Kreuz- und Seitenschmerzen nahmen zu, und das Allgemeinbefinden verschlechterte sich. Im Herbst 1885 war der Urin vorübergehend bluthaltig, Abgang von Concrementen wurde jedoch nie bemerkt; Pat. litt an beständiger Nausea, zuweilen auch an Erbrechen, hatte oft Fieber und Frostschauer durch den Rücken. Der Harndrang steigerte sich gegen den Spätherbst 1885 so, dass Pat. Tag und Nacht 4—6mal in der Stunde den oft stinkenden Urin lassen musste, ja dass er schliesslich an einem unaufhörlichem Drängen ohne eigentliche Zwischenpausen zu leiden hatte. Gegen alle diese Beschwerden waren nach einander Kali chloricum, Bals. Copaivae, Natr. salicyl., Tannin, Sitzbäder, Blasenausspülungen mit Borsäure angewandt worden, jedoch Alles meistens nur mit vorübergehendem Erfolge. — Pat. war durch sein Leiden mittlerweile vollkommen unfähig für seinen Beruf als Diener geworden und im Begriffe, noch einmal einen letzten Versuch zu machen, in Carlsbad seine Gesundheit wiederzufinden, als ihn sein

[1]) O. Thelen, Nephrolithotomie wegen Anurie. Centralbl. für Chirurgie. 1882. No. 12.

Arzt, Herr Dr. Brachmann in Altona, an mich verwies mit der Anfrage, ob ich eine Operation für indicirt hielte.

Ich fand den Patienten, den ich Ende Januar d. J. zum ersten Male sah, beträchtlich abgemagert und anämisch. Abgesehen von seinem Urogenitalapparate schienen jedoch bei der Untersuchung alle übrigen Organe gesund zu sein. Eine Geschwulst in der linken Nierengegend bestand nicht, dagegen war dieselbe auf Druck sehr empfindlich; aber auch die rechte Nierengegend war etwas empfindlich bei Druck, obgleich hier ein spontaner Schmerz nie bestanden hatte. Der Urin, welcher abgesehen von dem Tenesmus frei entleert wurde, war sehr trübe, alkalisch, hatte ein specif. Gewicht von 1010 und zeigte bei Kochen und Säurezusatz einen Eiweissgehalt von 30 Volumprocent. Die mikroskopische Untersuchung ergab Schleim, Haufen zusammengeballter Eiterkörperchen, ferner massenhaft Tripelphosphathkrystalle, amorphe Kalksalze, ausserdem granulirte und ganz vereinzelte hyaline Cylinder. Charakteristische Epithelien fehlten.

Obgleich eigentliche charakteristische Nierensteinkoliken vollkommen gefehlt hatten und der Angabe des Pat. gemäss nur ein einziges Mal der Urin blutig gewesen war, so glaubte ich doch mit Wahrscheinlichkeit eine Steinerkrankung der linken Niere annehmen zu müssen, namentlich wegen des lange bestehenden fixen Schmerzes in der linken Nierengegend und wegen des voraufgegangenen Blasensteinleidens. Ferner deuteten die Cylinder im Harn auf eine Mitbetheiligung des Nierengewebes. Auf alle Fälle bestand eine linksseitige Pyelitis, und damit lag die Indication vor für den Lenden-Nierenschnitt, einen Eingriff, dessen Ungefährlichkeit, ausser von Gustav Simon, auch von zahlreichen neueren Autoren festgestellt war; und dies um so mehr, als der Pat. nach der Ansicht seines Hausarztes in absehbarer Zeit voraussichtlich seinen Leiden erliegen musste. Ich schlug daher dem Kranken die Operation vor, zu der er auch bereitwillig seine Einwilligung gab.

Am 30. Januar d. J. machte ich in der Privatwohnung, unter Assistenz der Herren Collegen Fressel und Bester und im Beisein des Hausarztes Herrn Dr. Brachmann, in rechter Bauchseitenlage des narkotisirten Patienten den Lumbalschnitt nach Simon, von der 12. Rippe abwärts am Aussenrande des Musc. sacrolumbalis. Nachdem der Quadratus lumborum und das innerste Fascienblatt durchtrennt war, gelangte ich auf die intacte Fettkapsel der Niere, die synchron mit den Athembewegungen deutliche Excursionen machte, ein Zeichen, dass Verwachsungen mit der Umgebung noch nicht bestanden. Nach Durchtrennung der Fettkapsel konnte der eingeführte Zeigefinger sowohl die Hinterfläche der Niere, als speciell den Hilus und das Nierenbecken deutlich abtasten. Die Niere selbst bot die normale Form, im Nierenbecken fühlte ich die vorspringende Ecke eines grossen Steines, der sich gegen die Niere selbst jedoch nicht bewegen liess.

Es bot sich nun eine Schwierigkeit im Gange der Operation, die ich auch in anderen Fällen erwähnt gefunden habe, nämlich zum Zwecke der Eröffnung des Nierenbeckens und Extraction des Steines die Niere in dem über Fingerlangen, tiefen Wundtrichter zu fixiren. — Zunächst fügte ich dem Simon'schen Schnitte einen auf die Mitte seines äusseren Randes quer auf-

gesetzten, 2 Finger langen Schnitt durch die hintere und seitliche Bauchwand hinzu, wie ihn Czerny empfohlen und zuerst gemacht hat; dann nähte ich mir die beiden so entstandenen Ecken der T-förmigen Wunde provisorisch nach auf- und abwärts um und erlangte dadurch schon einen sehr viel besseren Zugang zu der tiefen Wunde. Aber trotzdem liess sich eine Fixation der Niere durch Entgegendrängen der Assistentenhände von der Bauchseite her nicht bewirken, weil die nach abwärts fallenden Baucheingeweide in der Bauchseitenlage des Patienten einen wirksamen Druck nach aufwärts unmöglich machten. Daher legte ich schliesslich eine dicke Seidenfadenschlinge quer durch die Substanz der Niere und konnte mir dadurch dieselbe in vorzüglicher Weise fixiren lassen, um in aller Ruhe und Vorsicht mit Pincette und Scheere das Nierenbecken gerade an der Stelle, wo der Stein am meisten vorsprang, eröffnen zu können. Der in das eröffnete Becken eingeführte Finger

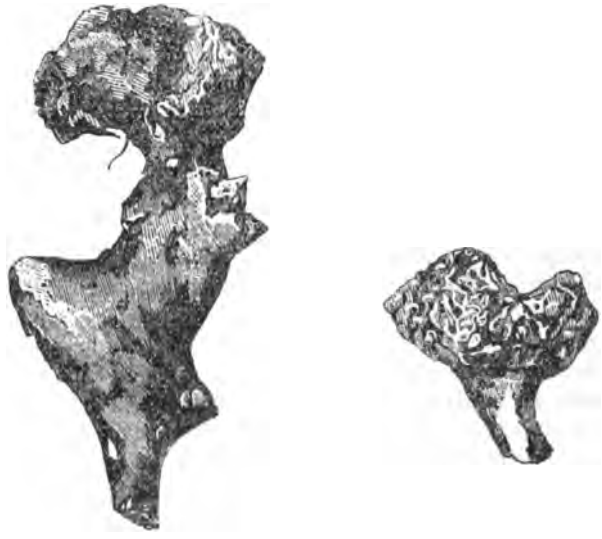

constatirte nun, dass dasselbe von einem grossen Concremente ausgefüllt war, das unverrückbar mit der Niere zusammenhing. Nachdem einige Extractionsversuche mit einer starken Kornzange misslungen waren, ging ich nochmals mit dem rechten Zeigefinger ein, um den Stein vorsichtig auszuschälen. Dabei zerbrach er — vielleicht schon durch das Fassen mit der Zange geborsten — in 3 Stücke, die sehr leicht einzeln entfernt werden konnten, ohne dass jedoch dabei ein Einreissen von Nierensubstanz resp. Nierenbecken vollständig zu vermeiden gewesen wäre. Schon nach Eröffnung des Nierenbeckens machte sich ein penetrant jauchiger Geruch geltend, und zugleich mit der Extraction der Steinfragmente floss auch noch ein Quantum schwarzer, stinkender Jauche aus dem Nierenbecken ab. Da ich bei dem herabgekommenen Patienten differente Antiseptica in der unmittelbaren Nähe der Niere anzuwenden mich scheute, so spülte ich das Nierenbecken gründlich mit

warmem destillirtem Wasser aus und tamponnirte nach genauer Blutstillung und nach Einlegen eines Drains die vollkommen offen gelassene Wunde mit Sublimatgaze.

Die Operation hatte kaum eine Stunde gedauert, der Kranke hatte am Schlusse derselben 80 Pulse, am Abend jedoch 136 bei 28 Respirationen und 38,0 Temperatur. Am Abend des 2. Tages stieg die Temperatur auf 38,7°, am 5. noch einmal auf 38,3°, um von da ab vollkommen normal zu bleiben. Den Verband erneuerte ich, trotzdem er schon bald nach der Operation durchtränkt war, erst nach 24 Stunden. Am 2. Tage entfernte ich das Drainrohr, weil ich vermuthete, dass bei regelmässigem Ausstopfen auch die Nierenbeckenwunde nur zu leicht offen bleiben würde; aber darin täuschte ich mich offenbar, denn schon am 3. Tage entleerte Patient 1900 Ccm. Urin auf normalem Wege. Da sich nun fast gar kein Urin, aber doch sehr übel riechende schwarze Gewebsfetzen aus der Lendenwunde entleerten, so führte ich am 7. Februar wieder ein Drain in das Nierenbecken und erneuerte dasselbe täglich, bis die nekrotischen Schleimhautfetzen des Nierenbeckens sich vollkommen abgestossen hatten und das Secret der Lendenwunde nur aus urinös riechendem, nicht putriden Eiter bestand. Als gegen Ende Februar das Drainrohr ganz fortgelassen wurde, entleerte sich schon nach wenigen Tagen keine Spur Urin mehr aus der Lendenwunde. Diese selbst füllte sich ohne Störung mit Granulationen und war Ende März definitiv vernarbt.

Was nun speciell die Harnverhältnisse nach der Operation betraf, so entleerte Pat. den Urin stets ohne Beschwerden spontan. Derselbe war drei Tage lang bluthaltig, übrigens reagirte er von der Operation ab neutral, um später bei innerlicher Verabreichung von Milchsäure sauer zu werden und zu bleiben. Die Häufigkeit des Harndranges ging nach der Operation stetig herunter und zwar von einigen 40 Malen in 24 Stunden bis auf circa 15 Male. Die 24 stündige Harnmenge, die aus der Blase entleert wurde, schwankte während des freien Abflusses aus der Lendenwunde zwischen 11 und 1600 Ccm. Auch hieraus ging, ebenso wie aus dem 3 tägigen Blutgehalt des Harn's nach der Operation, mit Sicherheit hervor, dass der Urin der linken Niere nicht vollkommen aus der Lendenwunde abfloss, sondern theilweise den natürlichen Weg ging. Wenn es somit unmöglich war, über die Beschaffenheit der rechten Niere ein völlig sicheres Urtheil zu fällen, so konnte man doch daraus, dass kurz vor dem Weglassen des Drain's aus dem Nierenbecken der Blasenurin nahezu eiweissfrei war, immerhin wenigstens annähernd und mit Wahrscheinlichkeit auf Gesundheit derselben schliessen.

Der Ende März untersuchte Urin enthielt nach der Esbach'schen Methode noch $^2/_{10}$ pCt. Eiweiss bei saurer Beschaffenheit, 1011 spec. Gewicht und 2000 Cbctm. Menge in 24 Stunden. Die mikroskopische Untersuchung ergab weder Tripelphosphatkrystalle, noch Cylinder mehr, sondern nur noch Haufen zusammengeballter Eiterkörperchen.

Das Allgemeinbefinden des Kranken besserte sich sichtlich nach der Operation, Appetit und Schlaf wurden vortrefflich und schon Ende Februar konnte Pat. das Bett für Stunden verlassen. Seit Kurzem ist er bereits den ganzen Tag auf und fühlt sich so wohl, wie seit vielen Jahren nicht.

Der vorgelegte Stein gehört zu den grössten Exemplaren, die überhaupt aus dem Nierenbecken entfernt worden sind. Unter 22 Fällen der englischen und amerikanischen Literatur [1]) hatte der Stein nur in 2 Fällen ein Gewicht von etwa 30 Grm. Unser Stein bildete einen förmlichen Ausguss des Nierenbeckens und man erkennt an ihm ausser stalaktitenartigen Fortsätzen deutlich in einigen kegelförmigen Ausbuchtungen die Abdrücke der Papillen. In dieser Form und Grösse des Steines, der das Nierenbecken vollkommen ausfüllte und vielleicht von Beginn an fest den Nierenpapillen anhaftete, ist auch die Erklärung zu suchen für den Mangel der Nierenkolikanfälle bei unserem Pat. und vielleicht auch von häufigeren Blutungen.

Die bisher operirten Patienten gehörten beiden Geschlechtern im gleichen Zahlenverhältniss an und standen im Alter von 19—43 Jahren. Als hervorragendes Krankheitsymptom figurirte fast bei allen, abgesehen von den wegen acuter Einklemmung operirten, der fixe Schmerz in der Nierengegend und die Druckempfindlichkeit derselben. Fast in allen Fällen wurde der Lumbalschnitt geübt. Nur Thornton [2]) benutzte in einem seiner Fälle eine Combination des Langenbuch'schen mit dem Lumbalschnitt. Durch den ersteren fühlte er zunächst mit der Hand nach, ob beide Nieren vorhanden wären, aber constatiren konnte er den Stein in dem erkrankten Nierenbecken erst, nachdem er auch an der Rückenfläche das Peritoneum incidirt hatte. Er extrahirte ihn dann von dem hinzugefügten Lumbalschnitt aus. Thornton sah in der Verwendung des Langenbuch'schen Schnittes neben dem Lumbalschnitt drei Vortheile: 1) die Möglichkeit, sich von dem Vorhandensein der zweiten Niere und von ihrer Beschaffenheit zu überzeugen, 2) die Möglichkeit der präcisen Auswahl der Stelle für die lumbale Incision und 3) die Fixation von Niere und Stein während der Extraction des letzteren.

Thornton vermied allerdings in seinem Fall die obenerwähnte Schwierigkeit der Fixation der Niere dadurch, dass er sie sich mit der durch den Langenbuch'schen Schnitt eingeführten Hand entgegendrückte; aber ich glaube doch, dass dies Verfahren im Allgemeinen die an und für sich nicht so sehr gefährliche Operation durch doppelte Eröffnung des Bauchfelles unnöthig complicirt. Die Fixation der Niere kann, wie in meinem Falle, einfacher und gefahrloser durch zweckmässige Erweiterung des Lendenschnittes durch Hinzufügung des Czerny'schen Flankenschnittes und nachfolgendes Durchlegen einer Fadenschlinge durch die Nieren erreicht werden. Punkt 1 bei Thornton hätte nur für eine beabsichtigte Nierenexstirpation Werth; diese kommt aber nach dem augenblicklichen Stande der Erfahrungen bei Nierensteinleiden erst in zweiter Linie in Frage, wenn nämlich eine Nierenfistel zurückbleibt nach der Steinextraction. In diesen Fällen wird man sich

[1]) cf. Gross, Nephrectomy. The American Journal of Med. Sciences. Juli 1885. Ausser den dort citirten Fällen ist mir durch Herrn Prof. Richter in Breslau noch ein Fall von Lucas bekannt geworden, der vor Kurzem im Guy's Hospital operirt wurde.

[2]) J. Knowsley Thornton, Nephrotomie, Nephrolithotomie und Nephrectomie. Bericht über die Arbeiten der chirurg. Section auf dem Internationalen Congresse zu Kopenhagen, 1884.

aber über die Functionsfähigkeit der anderen Niere längst orientirt haben, ohne dass dazu die Eröffnung des Leibes nöthig wäre. Punkt 2 bei Thornton scheint mir hinfällig zu sein; denn der eine von Simon eingeführte Lumbalschnitt reicht vollkommen aus, um Niere und Nierenbecken an der Hinterfläche abzutasten und mit eventueller Hinzufügung von Hülfsschnitten die Steine herauszubefördern.

Was die Mortalität nach der Nephrolithotomie betrifft, so ist von den 22 publicirten Fällen direct nach der Operation kein einziger gestorben. Einige Zeit nach der Operation sind, abgesehen von dem Bardenheuer'schen, noch 2 Fälle zu Grunde gegangen, der eine an Morphinismus (Pepper), der andere an Steineinklemmung im anderen Ureter (Cullingworth). Eine Nierenfistel blieb ausserdem in dem Bardenheuer'schen Falle, wo der Ureter durchschnitten und in die Lendenwunde eingenäht werden musste, niemals zurück, mochte die Nierensubstanz oder das Nierenbecken incidirt sein.

Eine Harnfistel scheint man auch eher fürchten zu müssen nach Incision des Ureters als nach der des Nierenbeckens. Aus diesem Grunde ist schon die Naht des Nierenbeckens, an die man früher wohl gedacht hat, unpraktisch. Man würde nämlich, wenn man den definitiven Schluss wirklich erreichte, dadurch es erzwingen, dass alle nekrotischen Gewebsfetzen, die sich im Laufe der ersten Wochen nach der Operation aus dem Nierenbecken abstossen, ihren Weg in die Blase nehmen; während es doch entschieden vortheilhafter ist für den Kranken, alle putriden Secrete so direct wie möglich aus dem Körper herauszuschaffen, ein Desiderat, welches sich ja bei den günstigen Ableitungsverhältnissen durch die Lendenwunde sehr leicht erfüllen lässt. Ein genügend langes Offenhalten des Nierenbeckens, bis dasselbe sich vollkommen gereinigt hat, scheint mir die beste Präventivmassregel gegen das Zurückbleiben einer Fistel zu sein.

Zum Schlusse möchte ich noch darauf hinweisen, dass nicht nur bei derartigen Steinen, wie dem Ihnen heute vorgelegten, sondern auch schon bei Concrementen von erheblich geringerer Grösse von einer wirksamen alleinigen internen Behandlung wohl keine Rede mehr sein kann. Da nun erfahrungsgemäss Nierensteinerkrankungen nicht gar zu selten sind und oft zu dauerndem Siechthum und selbst zum Tode führen, so wäre es im Interesse der Patienten wohl ein berechtigter Wunsch, dass dieselben nicht à tout prix Jahr aus Jahr ein mit inneren Mitteln behandelt, sondern häufiger als bisher und so rechtzeitig, dass dieselben noch den Lendennierenschnitt ertragen, dem Chirurgen zugewiesen werden.

Die Abbildung (S. 52) zeigt die Nierensteinfragmente, deren 2 zusammengeklebt sind, in natürlicher Grösse.

V.

Ein Fall von Inoculationstuberculose nach Amputation des Unterarmes.

Von

Dr. M. Wahl

in Essen.[1])

M. H.! Sie gestatten mir, Ihnen einen Fall von Tuberculose der Achseldrüsen mitzutheilen, wo die Infection nach meinem Dafürhalten durch eine noch nicht völlig verheilte Amputationswunde am Unterarme erfolgt ist, auf die vermuthlich Lupusbacillen gelangt sind.

Am 1. November 1884 wurde O. S., der 1jährige Knabe einer in einer Arbeiterkolonie bei Essen wohnenden Fabrikarbeiterfamilie wegen einer brandigen Zerstörung der linken Hand in's evangel. Krankenhaus in Essen aufgenommen. Derselbe hatte mehrere Wochen vorher durch ein älteres Kind eine unbedeutende Verletzung mit einem Hammer am Nagelgliede des linken Zeigefingers erlitten. Es trat später eine Entzündung und Vereiterung hinzu, der Nagel stiess sich ab und allmälig folgten auch die einzelnen Phalanxknochen. Trotz energischer Sublimatbehandlung Seitens des behandelnden Arztes ging die Gangrän weiter auf die Hand über, das Kind fieberte und nahm an Kräften bedeutend ab. — Bei der Aufnahme zeigte die stark geschwollene Hand auf Volar- und Dorsalseite einen fast die ganze Oberfläche umfassende, durch die Zerstörung des Daumenballens mit einander zusammenhängende grosse Wundfläche mit aufgestülpten Rändern, tief bis auf die Knochen gehend, aus der Mitte wucherte eine graue pulpöse Masse hervor, leicht blutend und übelriechend mit jauchiger Secretion, so dass das Ganze den Eindruck einer Wundgangrän machte. Das sonst normal gebaute Kind war in seiner Ernährung heruntergekommen, die Temperatur betrug Abend 39 °, bis vor kurzem war die Mutterbrust gereicht worden, vor einigen Tagen hatte wegen der bevorstehenden Aufnahme in's Krankenhaus die Abgewöhnung stattgefunden, das Kind befand sich daher in einem schlechten Zustande. Die übrigen Organe desselben waren indessen völlig normal und gesund, in den Lungen reines Vesiculärathmen, keine Dämpfung, in den Drüsen nirgends Schwellung.

[1]) Vorgetragen am 4. Sitzungstage des Congresses, 10 April 1886.

Eltern und Grosseltern, sowie die Geschwister des Kindes waren völlig gesund, bei letzteren, wie ich mich später selbst überzeugte, keine Spur von Scrophulose vorhanden.

Angesichts der weitgehenden Zerstörung und der Acuität des Processes nahm ich bei der Aussichtslosigkeit einer anderen Behandlung alsbald die circuläre Amputation des Unterarmes mit nachfolgender Stumpfvernähung vermittelst versenkter Catgutnähte vor. Unter Sublimatverband erfolgte eine aseptische primäre Heilung in normaler Weise. Zu Anfang Januar 1885 wurde das Kind, welches sich inzwischen recht erholt hatte, auf besonderes Verlangen von der Mutter abgeholt. Am Stumpfe befand sich an der Stelle, wo das Drain gelegen hatte, noch eine kleine, Centimetergrosse, noch nicht überhäutete Granulationsstelle, die mit Borsalbe und antiseptischem Verbande bedeckt wurde.

Bei der Untersuchung des Präparates fanden sich in den kranken Partieen verschiedenartige Bacillen- und Coccenformen, da man indessen eine specifische Art von Bacterien bei der Specificität des Processes vermuthen konnte, so war Herr Reg.-Rath Dr. Gaffky in Berlin auf meine Bitte so freundlich, die weitere Untersuchung auszuführen. Derselbe hat Spirillen an der Grenze der abgestorbenen und der entzündlich veränderten Haut in ausserordentlicher Menge gefunden. Dieselben glichen den im Munde sich häufig findenden Zahnspirochäten. Culturen und Impfversuche ergaben negative Resultate. Indessen ist es, wie Herr Dr. Gaffky des Weiteren mir mitzutheilen die Freundlichkeit hatte, doch nicht unwahrscheinlich, dass zwischen diesen Spirillen und dem fraglichen Krankheitsprocesse immerhin ein genetischer Zusammenhang besteht, um so mehr, als dieselben bereits früher in dem Billroth'schen Werke „Coccobacteria septica" bei ähnlichen Zuständen beschrieben sind. Es handelte sich da um ein phagedänisch-gangränöses Geschwür am Arme eines Knaben und im anderen Falle wurden die Spirillen im Brei eines Nomageschwüres gefunden.

Das bei seiner Entlassung recht gut aussehende Kind wurde nach circa 4 Wochen wieder vorgestellt. Es befand sich da wiederum in einem schlechten Zustande, war heruntergekommen, schmutzig, der Stumpf war mit einem Verbande umwickelt, dessen Grundfarbe nicht mehr zu erkennen war. Nach Aussage der Mutter hatte der Knabe wenig Appetit und war stets verdriesslich. Die bei der Entlassung kaum Centimetergrosse Granulationswunde war um das 4fache vergrössert und hatte einen schmutzig grauen Belag. Ich dachte sofort an die ominösen Spirillen, fand indessen in den bloss fibrösen Massen keine Parasiten. Trotz streng antiseptischer Behandlung abwechselnd mit Carbol, Sublimat und Jodoform wurde die Stelle grösser, es zeigte sich eine leichte Eiterung und nach einiger Zeit trat eine Anschwellung der an der vorderen Grenze der Achselhöhle an der Pectoralissehne gelegenen Lymphdrüsen ein. Die Cubitaldrüsen waren frei, was in der anatomischen Anordnung der vom Stumpfe ausgehenden Lymphgefässe seinen Grund hat. Unter Verschlechterung des Allgemeinbefindens kam Fieber hinzu und nachdem ich im Eiter kettenförmige Coccen gefunden hatte, glaubte ich es mit einer Lymph-

angitis zu thun zu haben. Bei hydropathischen Einwickelungen wurde die Geschwulst aber immer härter und es zeigte sich nirgends Fluctuation. Die Wunde am Stumpf hatte allmälig die Grösse eines Markstückes erreicht, sie ging kraterförmig in die Tiefe, ohne indessen den Knochen zu entblössen, die Granulationen hatten einen förmlich fungösen Charakter angenommen und secernirten spärlich dünnen Eiter. In den Bronchien waren ausgedehnte Rasselgeräusche vorhanden, die Abendtemperatur stieg auf 39 °, 140 Puls, das Kind war sehr elend. Ich veranlasste nun die nochmalige Aufnahme in's Krankenhaus und nachdem es mir, allerdings nach sehr langem Suchen, endlich gelungen war, in dem Eiter und in den Granulationsmassen einzelne Bacillen zu entdecken, welche bei der Ehrlich'schen Färbung den deutlichen Charakter der Koch'schen Tuberculbacillen zeigten, war mir die tuberculöse Beschaffenheit des Drüsentumors ausser Zweifel und ich schritt sofort zur Ausräumung der Achselhöhle. Es wurden 2 Taubeneigrosse Tumoren und eine Menge kleinerer infiltrirter Drüsen exstirpirt, welche zum Theil bis an die grossen Gefässe und tief unter den Pectoralis und nach dem Schulterblatt hinauf gingen, wo ich sie mit dem Finger ausgraben konnte. — Die Wunde am Stumpfe wurde mit dem scharfen Löffel ausgekratzt und mit dem Galvanocauter behandelt. Die Operation verlief glatt ohne wesentliche Blutung, die Wunde wurde genäht und drainirt und mit Sublimatverband behandelt. Es trat aber keine primäre Heilung ein, obwohl der aseptische Charakter immer bewahrt blieb, niemals Schwellung sich zeigte und die Eiterung eine sehr minimale war. Das Fieber blieb in der ersten Woche noch hoch, erreichte des Abends mitunter 40 °, 140 Pulse, die bronchitischen Erscheinungen gingen weiter und es traten auch Diarrhoen ein. Unter solchen Umständen musste man immerhin an eine allgemeine tuberculöse Infection denken. Zwei Wochen nach der Operation trat der Fieberabfall, unter Nachlass der genannten Complicationserscheinungen Seitens der Lunge und des Darmes ein, das Kind zeigte besseren Appetit und wurde allmälig wieder heiter. Die Heilung der Wunde ging langsam, aber mit normaler Granulationsbildung und minimaler aseptischer Eiterung von Statten. Bei der Entlassung in der 8. Woche war die Vernarbung vollendet, die Lungenerscheinungen, welche doch nur als eine Bronchitis sich deuten liessen, vollständig verschwunden. Ich habe das Kind noch vor wenigen Wochen gesehen, dasselbe erfreut sich jetzt der besten Gesundheit.

Die Untersuchung der Drüsen ergab exquisite Tuberculose, das makroskopische Bild war schon charakteristisch genug, so dass über die Natur der Infiltration der Drüsen, von denen eine im Innern einen Erweichungsherd zeigte, kein Zweifel obwalten konnte. Die mikroskopische Untersuchung bestätigte dies vollständig. In feinen erhärteten Schnittpräparaten konnten mit der Ehrlich'schen Methode deutliche Tuberkelbacillen nachgewiesen werden, ebenso gelang es nach langem Suchen, in den ausgeschabten Granulationsmassen vereinzelte Bacillen aufzufinden. Auch Herr Dr. Gaffky constatirte die in den Riesenzellen eingebetteten Tuberkelbacillen.

Was nun die Aetiologie dieses Falles anlangt, so möchte ich darüber

Folgendes bemerken: In der Familie des Knaben ist bisher kein Fall von Tuberculose vorgekommen, Eltern und Grosseltern sind gesund, ebenfalls die Geschwister, bei denen ich keine Spur von Scrophulose entdecken konnte. Eine erbliche Belastung muss deshalb ausgeschlossen bleiben. Eine Infection durch die Ernährungswege ist ebenfalls nicht anzunehmen, weil das Kind nach seiner Entwöhnung Milch erhielt, welche von einer nachweislich ganz gesunden Kuh der Krankenhausöconomie entnommen wurde; abgesehen davon wäre es nach den bisherigen Erfahrungen auch nicht recht ersichtlich, wie eine auf solche Weise incorporirte Tuberculose zunächst in den Achseldrüsen sich etabliren sollte. Die erwähnte Diarrhoe des Kindes war nicht tuberculöser Natur. Eine Inhalationstuberculose liegt auch nicht vor, weil sich keine charakteristischen Erscheinungen auf den Lungen gezeigt hatten und das Kind ausserdem mit Phthisikern nicht in Berührung gekommen ist. Es bleibt demnach nur die Annahme einer Infection durch Inoculation des tuberculösen Giftes vom Stumpfe aus übrig, wofür zunächst die constatirte tuberculöse Beschaffenheit der Stumpfgranulationen sprechen dürfte. — Nach langen vergeblichen Mühen ist es mir endlich gelungen, die muthmassliche Quelle der Infection bei einem Besuche des Kindes lange nach seiner Entlassung zu entdecken, und zwar in einem mit Lupus der Nase behafteten 13jährigen Mädchen, dessen fast ausschliesslicher Pflege der amputirte Knabe alsbald nach seiner ersten Entlassung aus dem Krankenhause anvertraut war. Ich habe in ausgeschabten Massen die charakteristischen Bacillen nachgewiesen, und da ist es doch sehr leicht denkbar, dass lupöser Eiter an den Fingern des Mädchens bei der Behandlung seiner Nase haften blieb und von da alsdann auf die kleine Granulationsfläche am Stumpfe des Knaben selbst oder auf die Verbandstücke, mit denen jener bedeckt wurde, gelangte. Von da ist dann die Tuberculose dem Körper einverleibt worden und hat sich zunächst in den Achseldrüsen localisirt. Es dürfte dann eine analoge Auffassung hier Platz greifen, wie sie jene Fälle erfordern, wo kleinere Wunden den Bacillen als Eingangspforten dienen, zum Unterschiede von jenen grossen Wundflächen bei Resectionen, wo die Schnittführung den Infectionsherd blosslegt und eine Aussaat von Tuberkelbacillen auf die gesunde Schnittfläche mit nachfolgender Allgemeininfection ermöglicht, abgesehen von den Localtuberculosen, die etwa bei der Operation zurückgelassenen Tuberkelresten ihre Existenz verdanken. Wenn nach Amputationen keine örtliche oder allgemeine Infection bekannt geworden ist, so hat das zunächst wohl seinen Grund darin, dass bei diesen Operationen die Verwundung meist oberhalb des Krankheitsherdes geschieht, so dass eine Bacilleneinwanderung aus den kranken, alsbald entfernten Stellen nicht gut möglich ist.

Es sind bis jetzt wenige Fälle bekannt geworden, wo Operationswunden fungös geworden sind; ich kenne nur die Fälle von König[1]) und Kraske[2]), Resectionen bei Rachitis und Osteomyelitis betreffend. Ein sehr eclatantes Beispiel einer Inoculationstuberculose ist der von Tschernin g[3]) in Kopen-

[1]) Die chirurg. Klinik in Göttingen. Leipzig 1882. S. 180.
[2]) Centralblatt für Chirurgie. 1885. S. 47.
[3]) Fortschritte der Medicin. 1885. 3.

hagen beschriebene Fall, wo eine locale Tuberculose der Cubital- und Achseldrüsen nach der Infection einer Schnittwunde des Fingers entstand, welche durch die Glasscherben eines mit bacillenhaltigem Sputum eines Tuberculösen angefüllten Speiglases erzeugt worden war. — Zahlreicher ist die Casuistik jener Fälle, wo bei kleineren Geschwüren, Erosionen oder Hautausschlägen locale Tuberculosen auftreten. Ich erwähne da nur die Beobachtungen von Demme, welche Derselbe in seinen letzten Jahresberichten über das Jenner'sche Kinderspital in Bern veröffentlicht hat. Er fand bei 823 Fällen tuberculöser Knochen- und Gelenkerkrankungen 437 = 53 pCt. vorher mit impetiginösen Ausschlagsformen behaftet. Besonders erwähnenswerth möchten die beiden eclatanten Beispiele aus dem Berichte von 1884 sein, wo ein neugeborenes Kind von der schwindsüchtigen Mutter inficirt wurde, ein tuberculöses Geschwür des Nabels und in Folge dessen eine tuberculöse Peritonitis bekam, der es erlag. In dem anderen Falle bestand bei einem 3jährigen gesunden, erblich nicht belasteten Knaben ein Eczem in der Leistengegend. Nachdem der Knabe mit einem schwindsüchtigen Mädchen in einem Bette geschlafen, zeigten sich in den Eczembläschen Tuberkelbacillen und es entstand alsbald darauf eine tuberculöse Hüftgelenksentzündung. — Der erste hierher gehörige Fall dürfte aber vom Entdecker des Tuberkelbacillus selbst herrühren. Herr Geheimrath Koch hatte die Güte, mir darüber eine private Mittheilung zu machen und mich zur Veröffentlichung derselben zu ermächtigen. Im Jahre 1874 behandelte derselbe in Wollstein einen Nagelschmied wegen eines äusserst hartnäckigen und schmerzhaften Geschwüres an der Mittelphalanx des linken kleinen Fingers, welcher zuletzt auf dringendes Verlangen des Pat. amputirt wurde. Zeichen von Tuberculose sind zu jener Zeit bei demselben nicht constatirt worden, doch ist nach Verlauf von ein Paar Jahren der Tod an Schwindsucht erfolgt. Im Jahre 1882 wurde der in Alcohol aufbewahrte Finger gelegentlich anderer Untersuchungen über Tuberculose mit untersucht und sind in dem Geschwüre und der Umgebung desselben zahlreiche Riesenzellen mit eingebetteten Tuberkelbacillen nachgewiesen worden. Der Finger, den Herr Geheimrath Koch mir zu zeigen die Güte hatte, zeigte keine Veränderung an den Knochen und Gelenken oder sonstige Merkmale, welche auf eine innere Infection schliessen liessen, im Gegentheil ist es bei dem mehr oberflächlichen Geschwüre der Weichtheile sehr wahrscheinlich, dass die Infection von aussen gekommen ist.

Was nun die Infection durch Lupus anlangt, so ist eine solche ja längst ausser Zweifel, ich darf da bloss auf die vorjährigen Congress-Verhandlungen und die Arbeit von Doutrelepont[1]) hinweisen, wo constatirt wird, wie die Tuberculose der Knochen, Gelenke und innerer Organe bei bestehendem Lupus sich häufiger, als man früher glaubte, entwickelt, ja dass sogar miliare Tuberculose besonders nach blutigen Eingriffen an der Lupuskranken Haut ähnlich wie nach Resection tuberculöser Gelenke oder auch ohne solche Eingriffe entstehen kann. Ebenso wird da erwiesen, dass Eiter aus lupösen Herden auf der Haut wahren Lupus machen kann.

[1]) Deutsche med. Wochenschrift. 1885. No. 7.

Bei dieser Gelegenheit möchte ich noch auf die Möglichkeit einer Infectionsquelle hinweisen, das ist die Milch perlsüchtiger Kühe. Es ist mir aus meiner früheren Thätigkeit in Thüringen erinnerlich, wie in einzelnen Familien es üblich war, frische Wunden oder alte Geschwüre und Hautausschläge mit roher Milch auszuwaschen. Da nun in Thüringen bekanntlich die Perlsucht unter den Kühen sehr häufig vorkommt, so ist es mit Hinweis auf die Demme'schen Beobachtungen doch nicht unmöglich, dass durch das erwähnte Verfahren Infectionen erzeugt werden können, wodurch tuberculöse Erkrankungen der Gelenke bei Angehörigen sonst ganz gesunder Familien auf dem Lande, wie ich in Thüringen mehrfach gesehen habe, ihre Erklärung finden möchten. Namentlich in Erinnerung ist mir ein Fall, wo ich bei einem 36jährigen, bisher gesunden Manne wegen hochgradiger tuberculöser Kniegelenksentzündung die Oberschenkelamputation ausführen musste. Derselbe hatte zuvor an einem hartnäckigen Eczem an demselben Unterschenkel gelitten, welches er nach seiner eigenen Angabe vielfach mit ungekochter Milch gewaschen hatte. Später ist derselbe an Schwindsucht gestorben und eine Infection durch Milch von einer perlsüchtigen Kuh ist in diesem Falle durchaus nicht unmöglich.

Jedenfalls halte ich es für sehr wichtig, die Möglichkeit solcher Infectionsquellen in's Auge zu fassen und es ist vielleicht eine dankenswerthe Aufgabe der Chirurgie, bei gewissen localen tuberculösen Erkrankungen die noch dunkelen ätiologischen Momente auf diesem Gebiete mit aufzuklären.

VI.

Ueber die Heilung von Wunden unter dem feuchten Blutschorf.

Von

Dr. M. Schede

in Hamburg.[1])

Hochverehrte Versammlung! Fast anderthalb Jahrzehnte lang hat die grosse Frage der Wundbehandlung im Vordergrunde des Interesses der chirurgischen Welt gestanden. Längst hat das grosse Princip der Antiseptik den entscheidenden Sieg davon getragen, und nachdem aus zahllosen Versuchen und Erfahrungen, mühsamen Arbeiten und erregten Discussionen zur Genüge hervorgegangen ist, dass mancherlei Wege zum Zielen führen, nachdem beinahe jeder Chirurg aus der Fülle der vorhandenen Hülfsmittel sich die ihm am meisten zusagenden ausgewählt und sich seine besondere Methode zurecht gemacht hat, in die er sich eingelebt, die er genau kennt und mit der er Gutes leistet — bin ich mir wohl bewusst, dass es keine dankbare Aufgabe ist, noch einmal mit einer neuen Wundbehandlungsmethode vor diese hohe Versammlung zu treten. Mir würde auch sicherlich der Muth dazu fehlen, wenn nicht Das, was ich Ihnen heute mittheilen möchte, sich, wie ich glaube, durch seine principielle Wichtigkeit etwas über das Niveau einer gewöhnlichen Modification des antiseptischen Wundverbandes erhöbe, und wenn ich nicht der festen Ueberzeugung wäre, dass auch Sie darin einen wirklichen Fortschritt unserer Wissenschaft erkennen werden.

Meine Herren! Es hat nur einer sehr kurzen Erfahrung auf dem Gebiete der antiseptischen Chirurgie bedurft, um mit Staunen

[1]) Vorgetragen am 4. Sitzungstage des Congresses, 10. April 1886.

erkennen zu lassen, dass selbst mächtige Blutgerinnsel in offenen Wunden nicht nothwendig dem Zerfall und der Verjauchung anheimfallen, nicht nothwendig Entzündung und accidentelle Krankheiten hervorrufen müssen, sondern dass sie Veränderungen eingehen können, die man geradezu als „Organisation des Blutgerinnsels" bezeichnete und die man in Parallele setzen darf mit den Umwandlungen des Thrombus im unterbundenen Blutgefässe. Nachdem schon im Jahre 1873 Lesser[1]) nach einem Besuche bei Lister selbst über diese auffallende Thatsache berichtet hatte, bestätigte v. Volkmann in seinen allbekannten „Beiträgen zur Chirurgie" vollinhaltlich seine Beobachtungen und gab die Ihnen Allen bekannte klassische Beschreibung der Metaphormosen, welche sich makroskopisch an einem in aseptischer Wunde offen zu Tage liegenden Blutklumpen vor den Augen des Chirurgen vollziehen; wie das glänzend schwarze Gerinnsel 6, 8 Tage lang in der Wunde liegen bleibt, scheinbar ohne sich zu verändern, ohne sich zu entfärben oder zu zerfliessen, wie die Granulationen es allmälig aufzehren, oder wie es in der zweiten Woche allmälig stärker schrumpft, eine lederfarbene, zuweilen geradezu orangene Färbung annimmt und wie ein ein wenig feuchter Schorf auf der Wunde liegt, der sich erst ablöst, wenn sich darunter die Uebernarbung bereits vollendet hat. 6 Wochen und länger sah v. Volkmann Blutgerinnsel in Knochenspalten ohne Eiterung erhalten werden und giebt schon damals den Rath, sie nicht zu entfernen, sondern ruhig liegen zu lassen, da er nie einen Schaden davon, nie ein Zerfliessen derselben oder gar ein Jauchigwerden des Wundsecrets gesehen habe. — Und fast mit denselben Worten schildert W. Watson Cheyne in seinem bekannten Buche[2]) die Veränderungen des Blutgerinnsels in der aseptischen Wunde, indem er noch besonders darauf aufmerksam macht, dass schon nach wenigen Tagen eine oberflächliche Verletzung desselben Blutung hervorruft, zum Beweis, dass sich in ihm bereits neue Blutbahnen gebildet haben.

Vielfach studirt, hat dieser interessante Process der Vascularisation histogenetisch bekanntlich verschiedene Deutungen erfahren, und wurde zu-

---

[1]) Deutsche Zeitschrift für Chirurgie. Bd. III.
[2]) Die antiseptische Chirurgie etc. Deutsch von F. Kammerer. Leipzig 1883. S. 543.

letzt von Hamilton[1]) dahin erklärt, dass diese Gefässe, ebenso wie die der Granulationen, nicht neugebildete, sondern nur dislocirte Capillarschlingen seien, dislocirt durch die treibende Kraft des Herzens, nachdem der hemmende Einfluss der äusseren Bedeckungen fortgefallen sei. Merkwürdiger Weise folgerte freilich Hamilton hieraus nicht, dass man das Blutcoagulum, welches ja so schnell in lebendes Gewebe umgewandelt oder durch solches ersetzt wird, ruhig liegen lassen möge, sondern dass man an seine Stelle einen anderen, ganz heterogenen Körper setzen müsse, der vermöge seiner physikalischen Eigenschaften einen ähnlichen Process gestatte, nämlich den Badeschwamm.

So blieben praktisch diese Erfahrungen im Wesentlichen unfruchtbar, und nur der Schutz, den die Bedeckung mit dem feuchten Blutschorfe blossliegenden Knochen gegen das Eintrocknen und Nekrotischwerden gewährt, wurde schon von v. Volkmann erkannt und verwerthet.

Was trug die Schuld daran, dass es trotz dieser so ausserordentlich interessanten Beobachtungen — die in der ersten Zeit der antiseptischen Aera ja noch viel mehr imponiren mussten als heut zu Tage, wo wir schon sehr verlernt haben, uns über Derartiges zu wundern — bisher, so viel ich es übersehe, kaum je zu einem ernsten Versuche gekommen ist, die hohe Organisationsfähigkeit des Blutes in grösserem Massstabe und in zielbewusster Weise der Heilung von Wunden, der raschen und naturgemässen Ausfüllung von Substanzverlusten und Wundhöhlen dienstbar zu machen? Kam unter den Anfangs allein herrschenden Lister'schen Carbolverbänden die Organisation des Blutgerinnsels nicht regelmässig genug zu Stande, um als zuverlässiger Factor im Heilplan zu gelten, oder waren es wirklich nur alt hergebrachte Anschauungen aus vorantiseptischer Zeit, wenn nach wie vor das Blut als der gefährlichste Feind der Wunden von den Chirurgen in der unversöhnlichsten Weise verfolgt wurde? Ich wage es nicht zu entscheiden. Wie sehr aber diese Anschauungen noch jetzt Geltung haben, oder wenigstens bis in die allerjüngste Zeit hatten, dafür ist vielleicht der schlagendste Beweis geliefert in dem geistvollen Vortrage über antiseptische Wundbehandlung, den unser verehrter 2. Präsident von Bergmann — ohne irgend welchen Widerspruch zu erfahren oder auch nur erwarten zu dürfen — vor wenigen Jahren auf der Naturforscherversammlung zu Eisenach hielt und in dem sich wörtlich

[1]) T. B. Hamilton, On the process of healing. Journal of Anat. and Physiol. Vol. XIII. 1879 und: On spongo-grafting. Edinb. Med. Journ. 1881. Nov. p. 385.

der folgende Passus findet, den ich mir nicht versagen kann, Ihnen verbotenus zu citiren, gerade weil ich Ihnen heute zu beweisen hoffe, dass man unter bestimmten Bedingungen von den gleichen, unbestreitbar richtigen Prämissen doch zu ganz anderen Schlussfolgerungen kommen und das Ziel auch auf anderem Wege erreichen kann. von Bergmann sagt also:

„Dasjenige organische Material, welches am allerleichtesten Sitz und Substrat von Zersetzungsprocessen wird, ist das Blut, welches aus den getrennten Gefässen einer Wunde strömt oder sickert, und sich in der Tiefe derselben, zumal in ihren Buchten und Taschen ansammelt. Da es Aufgabe des Chirurgen ist, all' das zu vermeiden, was faulige Zersetzungen innerhalb einer Wunde machen könnte, ist die Sorge für die Abwesenheit und den Fortfall einer zersetzungsfähigen Flüssigkeit in letzterer, eine der wichtigsten, wenn nicht die allerwichtigste Leistung der Antiseptik" ... Und weiter: „Früher, so lange man das Blut als das plastische Material ansah, welches die Höhle füllen, als den Leim und Kitt, welcher die Wundränder zusammenschweissen sollte, schien seine Anwesenseit nur gut und wünschenswerth — jetzt, da man weiss, dass seiner Zersetzung unausbleiblich die gefürchtetsten und gefährlichsten Wundkrankheiten folgen, müht man sich mit allen Kräften, die Wunden rein von ihm zu halten. — Der Chirurg, welcher nicht auf das Sorgfältigste die Blutung gestillt hat, wird vergeblich auf Resultate, auf Erfolge seiner Antiseptik rechnen".

Die natürliche Consequenz solcher Anschauungen war die sorgfältige Ausbildung der Drainage und der Compressionsverbände, und wir wissen ja alle, wie Grosses damit geleistet worden ist. Aber es fragt sich: Müssen wir uns mit dem jetzt Erreichten begnügen, sollen reichliche Drainage und Druckverbände das letzte Wort in der Chirurgie haben, oder dürfen wir danach streben, die Drainröhren, die doch immer Fremdkörper sind und denen mancherlei Uebelstände anhaften, und die künstlichen Druckverbände, die wohl auch einmal eine zweischneidige Waffe werden können, wieder los zu werden?

Der Kampf theils gegen die bisher übliche Form der Drainage, theils gegen die Drainage überhaupt ist, wie Sie wissen, mit schneidiger Consequenz und mit den bemerkenswerthesten Erfolgen von Esmarch und Neuber in der Kieler Klinik vor einer Reihe von

Jahren eröffnet worden. Von der Ueberflüssigkeit einer starken Compression, um das Blut aus den Wundhöhlen auszutreiben und unter den unmöglichsten Bedingungen die Weichtheile einander zu nähern, haben sie sich, wenigstens nach den bisherigen Mittheilungen, noch nicht überzeugt. (Man lese nur v. Langenbeck's Archiv, Bd. 26, S. 97, wie Neuber nach Gelenkresectionen die Weichtheilbrücken in den Knochendefect hineinpresst und in gegenseitigem Contact zu erhalten sucht.) Ich hoffe, Ihnen im Folgenden beweisen zu können, dass man in zahlreichen Fällen die Drainage wie die Compression ganz entbehren kann und damit noch erheblich bessere Resultate und raschere Heilungen erzielt, als sie auch mit den Kieler Dauerverbänden zu erreichen sind. Der Weg, den ich dazu eingeschlagen habe, ist die sorgfältige Conservirung des Blutgerinnsels in der Wunde, die Cultivirung der Heilung unter dem feuchten Blutschorf.

Um nicht genöthigt zu sein, Sie mit Aufzählung von Zahlen und mit Berichten von Krankengeschichten zu ermüden, habe ich mir erlaubt, eine kurze Zusammenstellung des Beobachtungsmaterials, auf welches ich meine Schlüsse gründe, drucken zu lassen und Ihnen zu übergeben [1]). Die Beobachtungen stammen theils aus der stationären Abtheilung, theils aus der von Dr. Cordua geleiteten chirurgischen Poliklinik, theils aus meiner Privatpraxis. Eins möchte ich befürworten: Die Häufigkeit der in den Krankengeschichten angeführten Verbandwechsel werden Sie nicht in allen Fällen in Uebereinstimmung mit den folgenden Ausführungen finden. Ich bitte aber zu bedenken, dass wir die Methode erst studiren und lernen mussten und sie nicht gleich Anfangs mit der später erlangten Sicherheit handhabten. Viele Verbandwechsel haben wir Anfangs unnöthig gemacht.

Die äussere Veranlassung, mich eingehender mit dem Studium dieser höchst interessanten Form der Wundbehandlung zu beschäftigen, wurde für mich durch die Erfahrungen gegeben, die wir bei der operativen Behandlung des Klumpfusses mit der Phelps'schen offenen Durchschneidung der gesammten verkürzten Weichtheile auf der inneren Seite des Fusses gewannen. Für Diejenigen, welchen diese überaus kühne, sehr wirksame und in der Hand des erfahrenen

[1]) Siehe die Zusammenstellung am Schlusse dieses Aufsatzes.

Antiseptikers doch ganz ungefährliche Methode nicht so genau bekannt ist, habe ich mir erlaubt, in der vertheilten kleinen Zusammenstellung unter No. XI. das Verfahren kurz zu schildern. Bedeckt man die unter Esmarch'scher Blutleere angelegte, 2 bis 3 Ctm. und mehr klaffende Wunde, die von der Haut durch die heterogensten quer durschnittenen Gewebe, Muskeln, Fascien, Sehnen, Gelenkbänder bis in das breit eröffnete Talonavicular-Gelenk hineinreicht, einfach mit einem grösseren Stück protective silk, legt man einen geeigneten antiseptischen Verband darüber, der nur einen sanften allseitigen Druck ausübt und fixirt nun sofort durch einen übergelegten geschlossenen Gipsverband den Fuss in der reponirten Stellung, so kann man unbesorgt die Wunde sich selbst überlassen. Sieht man nach 14 Tagen, nach 3 Wochen wieder nach, so ist entweder eine völlig solide Benarbung bereits vollständig erfolgt, oder es ist nur noch ein kurzer, schmaler, vielleicht strohhalmbreiter Granulationsstreifen vorhanden, oder endlich, es ist an beiden Enden der Wunde die Benarbung fertig und nur in der Mitte liegt ein kleines, lederfarbenes, zähes, halb trockenes Blutgerinnsel, unter dessen Rändern, die man leicht mit dem Myrtenblatt etwas lüften kann, die Narbe sich noch eine Strecke weit hinzieht. In den Verbandstücken ausserhalb des Protectives findet man nur etwas ganz trockenes, völlig geruchloses Blut. Die Heilung der weit offenen Wunde ist zu Stande gekommen ohne irgend welche Secretion. Im höchsten Grade frappirend ist es nebenbei, dass die Stümpfe der sämmtlichen durchschnittenen Sehnen, die doch fast zollweit auseinanderklafften, sich wieder richtig zusammengefunden haben, und dass namentlich auch der Flexor digitorum communis — das scheint mir das auffallendste zu sein, da die übrigen Sehnen theils unter Vermittelung der Narbe wirken, theils auch durch gleichwirkende ersetzt werden könnten — von seiner normalen Wirkung nichts eingebüsst hat.

Es war gerade um die Zeit der ersten Erfahrungen dieser Art, als ich den ersten Verbandwechsel bei dem Fall vornehmen musste, der unter No. V. der Zusammenstellung als Paradigma mitgetheilt ist. Ein colossaler Senkungsabsatz von der Hüfte bis zum Knie war 8 Tage vorher der Länge nach gespalten, ausgeschabt, drainirt und genäht. Seinen Ursprung nahm er von einer enormen Knochencaverne, die den ganzen Trochanter und den Schenkelhals einnahm

und mit tuberculösen Sequestern und käsigem Detritus gefüllt war. Das Hüftgelenk war fast ankylotisch. Nach Ausräumung und sorgfältiger Säuberung der Höhle mit Meissel und scharfem Löffel wurde sie mit Jodoformgaze austamponnirt und das Ganze in einen Sublimatmoosverband eingehüllt. Als sich beim ersten Verbandwechsel der grosse Abscess ganz angelegt zeigte und die Drains in toto entfernt werden konnten, kam mir der Gedanke, ob man nicht die Organisationsfähigkeit des Blutgerinnsels noch nachträglich benutzen könnte, um diese grosse Knochenhöhle, deren Ausheilung auf dem Wege der gewöhnlichen Granulationsbildung jedenfalls Monate in Anspruch genommen hätte, zu einem rascheren Schluss zu bringen. Ich spülte sie noch einmal sorgfältig mit Sublimatlösung 1 : 1000 aus, tupfte sie trocken und kratzte nun die Wandungen mit dem scharfen Löffel etwas an, so viel, dass die Höhle sich vor meinen Augen mit Blut anfüllte. Nun wurde, ohne irgend welche Drainage, protective silk darüber gelegt und ein sorgfältiger Occlusivverband mit einigen Lagen Sublimatgaze und Watte, darüber mit einem dicken Sublimatmooskissen, gemacht. 17 Tage später, während deren Patientin sich des besten Wohlbefindens erfreute, sah ich nach und zu meiner freudigen Ueberraschung war die grosse Wundhöhle ausgeheilt und nur noch ein schmaler Fibrinstreifen deutete die Stelle an, wo sie in der Tiefe gelegen hatte.

Sie begreifen, meine Herren, dass ein so schöner Erfolg sofort die Veranlassung zu weiteren Schritten nach dieser Richtung gab, und so wurden zunächst alle die zahlreichen Aufgaben, welche die heutige Chirurgie in Bezug auf Anlegen und Heilen von mehr oder weniger grossen Höhlen in nahe unter der Haut gelegenen Knochen stellt, mit dem neu gewonnenen Hülfsmittel zu lösen versucht. Von der einfachen extracapsulären Ausmeisselung etwa eines kleinen, centralen tuberculösen Herdes in den Gelenkenden des Femur, der Tibia, des Radius u. s. w., bis zu den kolossalsten Knochendefecten nach ausgedehnten Necrotomien waren das Verfahren wie der Erfolg überall die gleichen: Operation unter Blutleere, sorgfältige Entfernung alles Kranken, sorgfältige Desinfection mit Sublimat 1:1000. Dann Naht der Hautwunde bis auf eine oder zwei kleine spaltförmige Stellen — je nach der Ausdehnung der Wunde — gerade gross genug, um überschüssig angesammeltem Blut den Ausweg zu erlauben; Bedeckung mit einem relativ grossen, die Wunde nach allen

Richtungen um mehrere Centimeter überragenden Stück protective silk, welches möglichst dicht und glatt der Haut anliegen muss, und den doppelten Zweck zu erfüllen hat, die Anfüllung der Wunde bis zum Rande mit Blut zu sichern und sowohl seine Austrocknung und Verdunstung als auch seine Aufsaugung in den Verband zu hindern; absolut keine Drainage; dicker Sublimatverband, Vermeidung einer äusseren wasserdichten Schicht und endlich Sorge für Ruhigstellung des Gliedes — und fast ausnahmlos hatten wir die Freude, den Verlauf zu sehen, den man als den typischen ansehen muss, dass kleinere Knochenhöhlen nach 12—14 Tagen, grössere und ganz grosse nach 3—6 Wochen völlig und ohne Fistel geheilt waren. Auf einzelne Misserfolge und deren Ursachen komme ich später noch zu sprechen.

Je mehr wir uns so nicht nur von der Harmlosigkeit, sondern von dem hohen Nutzen der provisorischen Ausfüllung von Wundhöhlen mit Blut überzeugten, um so kühner wurden wir. Es konnte nicht fehlen, dass wir bei dem Bestreben, käsigen Knochenherden der Epiphysen extracapsulär beizukommen, bald auf Fälle stiessen, wo die Erkrankung bis in den Gelenkraum hineinreichte. Der interessanteste Fall der Art ist unter No. III. beschrieben. Ein grosser Theil des Caput tibiae mit einem Stück der Kniegelenkfläche von 4 Qu.-Ctm. Grösse wurde von einem einfachen Längsschnitt auf den Tibiakopf aus weggemeisselt. Die Behandlung war die gewöhnliche, die Heilung in $3^1/_2$ Wochen vollendet. Die Function des Gelenks blieb vollkommen erhalten.

Nun, meine Herren, ein solches Endresultat nach ähnlichen Eingriffen ist bekanntlich kein Unicum. König hat unter Jodoformbehandlung Aehnliches erreicht, Andere vermuthlich auch, und ich selbst verfüge über einen ganz analogen Fall bei einem jungen Mädchen und über einen zweiten bei einem andern Mädchen, bei dem sogar von beiden Kniegelenken grössere Theile der Gelenkenden weggemeisselt wurden und trotzdem die Function völlig erhalten geblieben ist — bei der üblichen Behandlung mit Gummidrains und bei der Sublimatbehandlung, wie ich sie übe. Aber keinen Fall habe ich so einfach und so schnell heilen sehen, und die ältere Methode ist weit davon entfernt, so sicher Schlag auf Schlag dieselben Resultate zu liefern.

Von hier zu den breiten Freilegungen des Gelenkinnern, den

Arthrotomien, Arthrectomien und Gelenkresectionen war nur noch ein kleiner Schritt. Wir begannen mit dem Handgelenk, wo die Verhältnisse am einfachsten und der Ausfluss überflüssigen Blutes oder etwaigen Secrets am leichtesten zu sichern waren. Nachdem wir gesehen hatten, dass es ging, gingen wir zum Fussgelenk, zur Schulter, zum Ellbogen, zum Knie über. Nur an dem so viel tiefer, unter dicken Weichtheilen gelegenen Hüftgelenk haben wir uns noch nicht versucht.

Die Erfolge waren immer und immer wieder dieselben: ausnahmslos ein ganz reactionsloser Verlauf; in der weitaus grössten Mehrzahl der Fälle rasche definitive Vernarbung unter einem Verband; functionell ganz hervorragend gute Resultate, die namentlich am Handgelenk sowohl nach partiellen wie auch totalen Resectionen, bei Erwachsenen wie bei Kindern, an Kraft und Sicherheit der Bewegungen, an Gelenkigkeit und Ausdauer Alles hinter sich liessen, was ich jemals bisher gesehen habe und sich dem normalen Zustand in der That ganz ausserordentlich näherten.

Das Bestreben, jeden Fremdkörper aus der Wunde fortzulassen, führte naturgemäss auch zur äussersten Beschränkung der Knochennaht. Auch in den in der Zusammenstellung angeführten Fällen von Knieresection habe ich von jeder Fixation der Knochen durch Nagelung oder Drahtsuturen ganz abgesehen; ein gut angelegter Dauerverband macht beide auch in der That leicht entbehrlich. Meine Behandlung der Wunde war folgende: Nach sorgfältiger Unterbindung aller blutenden Gefässe[1]), zu deren Auffindung die Esmarch'sche Constriction vorübergehend gelöst wird, und nach Anlegung von Neuber'schen Knopflöchern auf der Höhe der exstirpirten Bursa extensorum und seitlich an den tiefsten Austaschungen der Wunde — falls diese Stellen in keiner hinreichend bequemen Communication mit den offen bleibenden seitlichen Wundwinkeln zu stehen scheinen — fortlaufende Catgutnaht der parostalen fibrösen Theile bis auf die Wundwinkel (eventuell auch einige Catgutnähte

[1]) Um Missverständnissen vorzubeugen, betone ich ausdrücklich, dass selbstverständlich überall, wo irgend namhaftere Gefässe verletzt wurden, diese sorgfältig zu unterbinden sind; die Ausfüllung der Wunde mit Blut soll lediglich der parenchymatösen Blutung überlassen bleiben. Bei den Resectionen von Hand-, Fuss- und Ellenbogengelenk sowie bei den meisten Nekrotomieen und Ausmeisselungen von käsigen Herden ist allerdings in der Regel jede Unterbindung überflüssig.

der Knochen selbst), Catgutnaht des Ligamentum patellae oder der Patella selbst, je nach der Schnittführung, — gesonderte Naht der Haut; sorgfältiger Verschluss der Wunde und ganz besonders der tiefgelegenen Neuber'schen Knopflöcher, mit protective silk, welches zunächst das Blut in der Wundhöhle zurückhalten soll, bei Ueberdruck desselben aber wie ein Sicherheitsventil wirkt; dann einige Lagen glatt zusammengefalteter Sublimatgaze. Ueber diese lege ich sehr sorgfältig desinficirte lange seitliche Hohlschienen aus Hartgummi, wie sie neuerdings von der Hamburg-New Yorker Gummiwaarenfabrik (Hamburg, Rathhausmarkt) in den Handel gebracht sind und die ich Ihnen nicht genug empfehlen kann. Sie sind sehr leicht aseptisch zu halten, elastisch und doch hinreichend fest, lassen sich nach kurzem Eintauchen in kochendes Wasser in jede Form bringen, um sofort wieder zu erstarren, und sind so jedenfalls ein sehr bequemes Fixationsmittel, welches man unbedenklich in einen antiseptischen Verband intramural einschalten darf. Diese Schienen, von denen ich Ihnen einige Proben hier vorlege, werden mit Sublimatmullbinden angewickelt und sichern zunächst absolut die Erhaltung der richtigen Lage. Jetzt erst kommt der grosse Dauerverband mit Mooskissen, über welchen wir sofort eine lange äussere Seitenschiene mit seitlichem Fussbrett, die bis zur Hüfte reicht, mit einer Anzahl Gipsbinden an Bein und Rumpf befestigen. Die Lage der Knochen ist so, wie gesagt, völlig gesichert und ein etwa nöthig werdender Verbandwechsel gar nicht besonders erschwert, da die lange Seitenschiene den Gipsverband ausserordentlich leicht zu machen erlaubt. Uebrigens braucht man auf eine solche Eventualität kaum Rücksicht zu nehmen. Nicht einmal das Durchbluten macht immer einen Verbandwechsel nothwendig. Wir haben bei Knieresectionen und anderen Gelegenheiten neuerdings in solchen Fällen ruhig abgewartet, ob ein Blut- oder Secretfleck grösser wurde und feucht blieb, oder im Gegentheil bald eintrocknete; im letzteren Fall ist ein Verbandwechsel unnöthig.

Die in der Zusammenstellung aufgeführten 5 Knieresectionen waren sämmtlich nach 4 Wochen heil.[1])

Was reine Weichtheilwunden betrifft, so hat für diese die Blutschorfbehandlung im Ganzen weniger Bedeutung. Kann man ohne

[1]) Bis Mitte Juni 1886 kamen 4 weitere Fälle, darunter 3 bei Erwachsenen, dazu, die alle in gleicher Weise verliefen.

Mühe und Gefahr eine volle prima intentio durch genaues Anpressen der Wundränder und Wundflächen an einander erreichen, so wird man das im Allgemeinen vorziehen, um so mehr, als die Vermeidung aller und jeder Drainage sich hier doch in zahlreichen Fällen ohne Gefährdung des Kranken nicht erreichen lassen wird. Eine Knochen- oder Gelenkhöhle mit ihren festen Wandungen verhält sich da eben anders, wie loses subcutanes Fett oder wie eine ausgeräumte Achselhöhle. Die Indicationen sind also beschränktere. Gleichwohl giebt es eine ganze Reihe von Fällen, in denen man die Blutschorfbehandlung mit grossem Vortheil anwendet. Dahin gehören in erster Linie alle offenen Durchschneidungen von verkürzten Sehnen und Muskeln da, wo die subcutane Durchschneidung keine ausreichenden Erfolge mehr geben kann, zahlreiche Verletzungen, ferner alle oberflächlichen Höhlenwunden, wie sie nach der Exstirpation subcutaner Geschwülste, Atherome, Bubonen, Schleimbeutel, nach Oeffnung kalter Abscesse u. s. w. zurückbleiben. Schneidet man die Hautdecke so zurecht, dass bei der Naht an passender Stelle ein schmaler klaffender Spalt bleibt, fügt man eventl. Neuber'sche Knopflöcher hinzu, so ist jede Gefahr einer Retention beseitigt. Die Drainage wird denn auch hier ganz entbehrlich, und es ist nicht einmal ein sehr genaues Anpressen der Höhlenwandungen an einander nothwendig, weil jede Lücke in der zwanglosesten Weise durch ein aseptisches Blutgerinnsel ausgefüllt wird. Die Heilung erfolgt unter solchen Umständen eben so schnell unter einem Verband wie sonst bei Drainage die prima intentio unter mindestens zweien.

Von principiell wichtiger Bedeutung dagegen ist die Erzielung eines festen Blutschorfes bei blossliegenden Sehnen. Ich habe in der Zusammenstellung unter No. XV. einige Fälle der Art angeführt. Weithin ihrer Schleimscheiden beraubte, völlig nackt liegende Sehnen, die man auch nicht einmal mit Haut bedecken kann und die sonst wohl rettungslos der Necrose anheimfallen würden, werden unter dem Schutze des Blutschorfes nicht nur überhaupt erhalten, sondern behalten auch ihre Function. Ja, weiter noch: Ausgedehnte Sehnenverletzungen, wie sie z. B. bei Selbstmördern am Handgelenk oft genug vorkommen, über welche man die Haut nicht nähen mag, weil es kaum möglich war, die Wunde völlig zu reinigen, weil Haut, Fascien, Sehnen, Muskeln, Nerven mehrfach

zerschnitten und zerfetzt, die schlechteste Chance für eine prima intentio geben, heilen unter Umständen unter dem Blutschorf noch in der glattesten Weise und mit der allervollkommensten Wiederherstellung der Function.

Wie wichtig der Schutz des Blutgerinnsel bei Gelenkverletz- und offenen Brüchen werden kann, welche eigenthümliche Rolle es zu spielen vermag bei schweren Gehirnverletzungen, geht aus den beiden letzten der mitgetheilten Krankengeschichten hervor.

Nun noch ein Wort über die vereinzelten Misserfolge, die wir gehabt haben:

1. Es ist nach Necrosenoperation oder Ausmeisselungen von Knochenabscessen ein paar Mal vorgekommen, dass die Wundhöhle sich nicht hinreichend mit Blut gefüllt hatte, und demgemäss beim Verbandwechsel die Höhle sich nur verkleinert, aber nicht ganz ausgefüllt zeigte. Solche Vorkommnisse würden sich leicht vermeiden lassen, wenn man die Esmarch'sche Blutabsperrung nicht erst nach, sondern vor Anlegung des Verbandes löste und sich von der genügenden Füllung der Höhle durch den Augenschein überzeugte. Ich habe in solchen Fällen die Höhle dann nachträglich durch Wundkratzen der Wandungen voll laufen lassen und so die Heilung erzwungen.

2. Nach allen Operationen, die wegen tuberculöser Localerkrankungen vorgenommen werden, kommt es natürlich hin und wieder vor, dass die Narbe später wieder fungös wird. Diesem Schicksal sind auch unsere Blutschorfnarben nicht alle entronnen. Ueber die relative Häufigkeit dieses Vorkommnisses bei Blutschorfheilungen enthalte ich mich vorläufig des Urtheils, wenn es auch nach meinen bisherigen Erfahrungen wohl sicher beträchtlich seltner war als sonst. Je sicherer alles Kranke weggenommen ist, um so weniger wird man einen nachträglichen Zerfall zu fürchten haben, der fast immer nur ein Beweis ist, dass irgend ein Krankheitsherd im Bereich der Wunde zurückgeblieben ist. Doch kommt es auch bei schwerem Allgemeinleiden, allgemeiner Tuberculose etc., nicht zur Organisation des Coagulum's.

3. Denselben Einfluss hat jede andere Infection der Wunde. Nur aseptische, reine Wunden sind einer Blutschorfheilung fähig. Ist man über die Asepsis nicht sicher, so thut man gut, unter irgend einem antiseptischen Verfahren die Granulationsentwickelung

abzuwarten, und dann nachträglich die Wunde mit Blut zu füllen. Auch dann wird man noch sehr oft die Heilungsdauer sehr beträchtlich abkürzen.

Zurückbleiben übersehener Sequester bedingt natürlich neue Fistelbildung.

Damit scheint die Reihe der Formen, unter welchen Misserfolge auftreten können, erschöpft zu sein. In einem einzigen Falle haben wir allerdings auch einmal eine Retention von Wundsecret erlebt, zwar ohne weiteren Schaden, aber doch mit der Wirkung, dass die Blutschorfheilung gestört war. In diesem Falle war aber ein grober Verstoss gegen die Regel dadurch gemacht worden, dass die Wunde von einem jungen Assistenten viel zu eng zugenäht war. Da es bei richtiger Handhabung der Methode — die ja freilich auch erlernt sein will — gar kein Secret giebt, giebt es auch keine Retention, kein Fieber oder sonstige unangenehme Zufälle.

Eine interessante Frage, die ich oben schon einmal streifte, dürfte die sein, ob die Desinfection mit Sublimat die Blutschorfheilung mehr erleichtert, als ein anderes antiseptisches Verfahren. Hier würde natürlich zunächst zu sagen sein, dass alle Methoden, bei denen grössere Mengen unlöslicher oder schwerlöslicher Pulver in die Wunde gebracht werden, für diesen Zweck unbrauchbar sind. Wahrscheinlich wird auch die Carbolsäuredesinfection durch ihre starke Reizung der Wunden und die starke Secretion, die sie hervorruft, weniger günstig wirken, als das Sublimat. Versuche mit andern Mitteln habe ich nicht gemacht, fühle auch vorläufig keinen Beruf dazu.

Recapituliren wir die Bedingungen für das Zustandekommen der Blutschorfheilung, so sind es folgende:

1. Völlige Asepsis der Wunde;
2. Sorge für Abfluss überflüssigen Blutes durch geeignete Spaltöffnungen. Dieselben sind womöglich auf der Höhe der Wunde anzubringen. Ist das nicht gut ausführbar, so muss jedenfalls die Oeffnung doppelt sorgfältig mit einem Protectiveventil geschlossen werden;
3. Sorge für genügende Füllung mit Blut;
4. Verhinderung der Verdunstung des Blutes in der Wunde und
5. möglichste Begünstigung der Verdunstung und Austrocknung des überschüssigen in den Verband gedrungenen Blutes.

Meine Herren! Nach allen meinen Erfahrungen bin ich der Ueberzeugung, dass die Blutschorfbehandlung sich bald zahlreiche Freunde erwerben wird. Wie sie als die naturgemässeste Methode erscheint, so ist sie auch in der That die schonendste und die für den Kranken mit den geringsten Unbequemlichkeiten verbundene Methode. Keine erlaubt seltenere Verbandwechsel, keine giebt sicherere, keine so schnelle, vollkommene Heilungen; keine im einzelnen bessere functionelle Resultate.

Für die angeführten Kategorien von Wunden kehre ich die v. Bergmann'sche These um und sage: Früher, wo man das Blut in der Wunde für etwas Gefährliches hielt, wo man seine Zersetzung als unausbleiblich betrachtete und dann allerdings die gefürchtetsten und gefährlichsten Wundkrankheiten sich anschliessen sah, da mühte man sich mit allen Kräften, die Wunden von ihm rein zu halten. Heute, wo wir in dem Blut ein von der Natur selbst gegebenes, unübertreffliches plastisches Material erkannt haben, welches Höhlen ausfüllt und Substanzdefecte deckt, welches wie kein anderes geeignet ist, den verlorenen Schutz der Hautdecke zu ersetzen, welches blossliegende Knochen vor der Necrose und blossliegende Sehnen vor dem Absterben schützt, heute ist es in zahlreichen Fällen erlaubt, Wunden absichtlich mit Blut zu füllen und wir betrachten es als einen der schönsten Erfolge der Antisepsis, dass wir gelernt haben das Blut in der Wunde nicht nur gefahrlos zu machen, sondern es in den Dienst der Heilung zu zwingen.

Kurze Zusammenstellung der im letzten Jahre im Hamburger allgemeinen Krankenhause mit der Behandlung von Wunden unter dem feuchten Blutschorfe erzielten Erfolge.

I. Gelenkresectionen.

40 Fälle; 37 typische Heilungen, 1mal geringe Eiterung, 2 Todesfälle an Tuberculose. Von 3 Recidiven 2 nach Ausschabung abermals unter Blutschorf geheilt.

a) Resection des Schultergelenkes. 1 Fall; geheilt. — Johannes Vick, 26 J., aufgen. 20. 9. 85. Caries des rechten Schultergelenkes seit Weihnachten. Resection des stark verkleinerten Schulterkopfes (Caries sicca) am 29. 9. 85. Exstirpation der fungösen Kapsel. Das ganze Collum scapulae diffus käsig entartet, wird mit dem Meissel entfernt. Starke Blutung aus der Tiefe schliesslich mit Jodoformgazetampon gestillt. Befestigung des

Humerusschaftes an das Acromion mit Silberdraht. Naht der Weichtheile bis zum oberen Winkel. — 10. 10. Entfernung des Tampons, Abschaben der Wundhöhle mit dem scharfen Löffel, so dass sie sich wieder mit Blut füllt. Protectiv und Dauerverband. — 25. 10. erster Verbandwechsel. Wunde im Wesentlichen heil, doch entleert sich etwas fast klares Serum aus dem unteren Wundwinkel. — 20. 11. zweiter Verbandwechsel. Silberdraht entfernt. — 27. 11. Alles geheilt. Beginn mit passiven Bewegungen. 9. 12. entlassen. — 6. 3. 86: Ausgezeichnete Stellung. Function verspricht vorzüglich zu werden.

b) Typische Resectionen des Ellenbogengelenkes (poliklinisch gemacht). 3 Fälle. Heilungen in 4, $5^1/_2$ und 7 Wochen unter 1, 2 und 3 Verbänden. Der erste Fall recidivirte, heilte aber definitiv nach einem Evidement in 3 Wochen. Alle drei haben nur mässige Beweglichkeit.

c) Arthrotomieen des Ellenbogengelenkes mit Ausmeisseln käsiger Herde. 9 Fälle. Alle geheilt in 3—6 Wochen unter 1—3 Verbänden. Function überall gut, zum Theil vollkommen.

d) Resection des Handgelenkes. 11 Fälle (5 Erwachsene, 6 Kinder). 9 typische Heilungen in 3—4 Wochen, 1 Heilung mit geringer Eiterung, 1 Tod an allgemeiner Tuberculose.

1. Beispiel: Christian Timm, 46 J. alt, aufgen. 10. 4. 85. Fungus articul. manus seit $^3/_4$ Jahren. 23. 6. Resectionsschnitt nach v. Langenbeck. Entfernung von Os scaphoideum, multangulum minus und der Basis des Os metacarpi II. Partielle Naht. Verband. — Verbandwechsel 7. 7. und 21. 7. Völlige feste Vernarbung. 2. 8. schon jede Stütze für die Hand entbehrlich. 29. 8. fast freie, durchaus kräftige active Beweglichkeit des Handgelenkes und aller Finger. Entlassen.

2. Beispiel: Ernst Reppenhagen, 11 J., aufgen. 9. 1. 85. — Caries des linken Hand- und rechten Kniegelenkes. — 5. 6.: Das bisher conservativ behandelte Handgelenk ist jetzt vereitert. Resection mit v. Langenbeck's Dorsoradialschnitt. Totalexstirpation des ganzen Carpus, Resection der Gelenkenden der Vorderarmknochen und der Bases der Ossa metacarpi. Spaltung der Haut in der Gegend des Proc. styloid. ulnae, wo sich ein Durchbruch vorbereitete. Partielle Naht des dorsalen Schnittes, typischer Verband, Fixation der Hand auf einem Handbrett. — 14. 6. erster Verbandwechsel. Lineäre Vereinigung der Wunde. — 26. 6. zweiter Verbandwechsel. Feste, solide Narbe. — 19. 7. mit guter Gebrauchsfähigkeit entlassen. — März 1886: Geradezu ideales Resultat. Hand und Finger normal beweglich, an Kraft einer gesunden nicht merklich nachstehend.

e) Resectionen des Kniegelenkes. 5 Fälle, sämmtlich unter einem Verbande geheilt.

Beispiel: Anna Lerche, 28 J., aufgen. 17. 1. 86. — Tumor albus genu sin., seit der Kindheit bestehend. Das linke Bein atrophisch, um 7 Ctm. verkürzt. Starke Valgusstellung, Schlottergelenk. Neuerdings Vereiterung des Gelenkes und nahe bevorstehender Aufbruch. — 26. 1. Resection des Gelenkes mit Hufeisenschnitt durch das Ligam. patellae. Dasselbe zeigt sich gefüllt mit alten krümlichen Käsemassen. Ausmeisselung zweier correspondirender Käseherde im Condyl. ext. femoris und tibiae. Sorgfältige Exstirpation der

Kapsel, Abtragen ganz dünner Knochenscheiben. Genaue Naht des parostalen fibrösen Gewebes mit Catgut No. 2. Naht der Haut ohne Drainage. Wundwinkel bleiben offen, ausserdem wird innen an der tiefsten Stelle ein Neuber'sches Knopfloch angelegt. Protectiv, glatte Sublimatgaze, kurze aseptische seitliche Hohlschienen von Hartgummi, darüber Mooskissen und Gypsverband, der das Becken mit einschliesst. — 24. 2. erster Verbandwechsel nach absolut fieber- und schmerzlosem Verlaufe. Wunde fistellos mit derber lineärer Narbe geheilt. 14 Tage später verlässt Pat. das Bett. 26. 3. entlassen. — Heilungsverlauf in allen übrigen Fällen genau derselbe.

f) Resectionen des Fussgelenkes. 6 Fälle (2 Erwachsene, 4 Kinder); 3mal typischer Verlauf, 2mal nachträglicher fungöser Zerfall der Wunde. 4 Heilungen, 1 Tod an allgemeiner Tuberculose, 1mal später Recidiv.

Beispiel: Anna Kähler, 6 J., aufgen. 13. 11. 85. Caries articul. pedis. Durchbruch aussen neben der Achillessehne. Die Sonde führt auf den kranken Talus. — 4. 2.: Vorderer Längsschnitt nach Voigt. Exstirpation des von mehrfachen fungösen Herden durchsetzten Talus und der fungösen Synovialis. Spaltung und Evidement des hinteren Abscesses. Partielle Naht. Kein Drain. Typischer Sublimatverband. Geschlossener Gypsverband. — 25. 2. erster Verbandwechsel. Absolut Alles heil. — Ende März: Fuss in normaler Stellung, normal beweglich, völlig brauchbar.

g) Resectionen des Metatarso-phalangealgelenkes der grossen Zehe. 5 Fälle (lauter Erwachsene); alle typisch geheilt.

1. Beispiel: Wilhelmine Roose, 22 J., Hallux valgus sin. — Resecirt 20. 6. 85. — Erster Verbandwechsel 7. 7.; absolute Heilung. — 14. 7. steht Pat. auf.

2. Beispiel: Heinrich Schühmann, 58 J. Caries articul metatars. phal. I. sin., mit Aufbruch. — Resection am 6. 1. 86. — 23. 1. erster Verbandwechsel. Heilung bis auf kaum Bohnengrosses, entfärbtes, festes Fibringerinnsel, welches noch in der Mitte der Wunde liegt, vollendet. 3. 2. Alles geheilt. — Bei allen gute active Beweglichkeit, gute Festigkeit und gute Function.

II. Resection der Thoraxwand. 1 Fall; typische Heilung.

Emilie Holz, 66 J. Carcinomrecidiv nach Amputatio mammae vor drei Jahren, den Rippen fest aufsitzend. Auf dringenden Wunsch der Patientin wird der Versuch einer Exstirpation unternommen (13. 11. 85) der zur Resection eines Handtellergrossen Stückes der ganzen Thoraxwand in Höhe der 3—5 Rippe führt. Pleurablätter nicht verwachsen, doch finden sich auf der Pleura pulmonalis mehrere linsengrosse Krebsknoten.

Nur für die Hälfte des Defectes war Hautdeckung vorhanden. Der Rest wird mit Protective bedeckt. 20. 11. erster Verbandwechsel, nach reactionslosem Verlauf Hautlappen verklebt, Lunge angelegt, Rest der Wunde mit typischem Blutcoagulum gefüllt. 12. 12. Verbandwechsel. 3 Markstückgrosse Granulationsfläche. 21. 12. völlige Heilung.

III. Ausmeisselung von tuberculösen Knochenherden mit breiter Eröffnung von relativ gesunden Gelenken.

18 Fälle, sämmtlich typisch verlaufen. 1 am Schenkelhalse, 6 am Knie, 3 am Fussgelenke, 1 am Metatarsus, 1 an der Schulter, 2 an der Hand (Radius), 4 am Metacarpus.

Beispiel. Johannes Rieck, 18 J., aufgen. 22. 8. 85. Caries multiplex, früher Rippenresectionen und Resection des linken Ellenbogengelenkes, jetzt Caries der Diaphyse des linken Radius (Op. 27. 8) und beginnender Tumor albus genu sin. — Bald Abscessbildung über der äusseren Fläche des Tibiakopfes. — 4. 11. Incision. Grosser Käseherd des Tibiakopfes, der mitsammt 4 Qu.-Ctm. Gelenkfläche der Tibia ausgemeisselt wird. Partielle Naht, Blutschorfbehandlung. Gysverband. — 1. 12. Verbandwechsel. Alles geheilt, Gelenk ganz frei beweglich. Dasselbe hat bis jetzt (1. 4.) seine normale Function behalten.

IV. Aufmeisselung tuberculöser Knochenherde ausserhalb der Gelenke und vor beginnender Eiterung.

13 Fälle. 12 typische Heilungen, 1mal Eiterung.

1. Beispiel: Else Wolfsteller, 8 Jahr. — Centrale käsige Ostitis im unteren Ende des rechten Radius und im linken Fibulaköpfchen. — 18. 7. 85 Ausmeisselung der gut wallnussgrossen Knochenhöhlen, die beide käsige Sequester enthalten. — 1. 8. Heilung an beiden Stellen vollendet.

2. Beispiel: Ernst Ranse, 3 J., aufgen. 31. 1. 85. — Tumor albus genu d.; besonders der Condyl. internus femoris verdickt und schmerzhaft. 15. 4. 85: Extracapsuläre Aufmeisselung des Condyl. int. femoris, Ausräumung eines grossen rothen Erweichungsherdes, der den ganzen Knochenkern des Condylus betrifft. — Heilung mit fester lineärer Narbe in 3 Wochen.

V. Ausmeisselung tuberculöser Knochenherde ausserhalb der Gelenke, die bereits zu Eiterung und Aufbruch geführt hatten.

19 Fälle. 16 typische Heilungen, 3 Recidive.

Beispiel: Elisabeth Thunecke, 27 J., aufgen. 21. 4. 85. — Alte Coxitis, ziemlich hochgradige Steifigkeit des Gelenkes. Grosser Senkungsabscess von der Hüfte bis zum Knie. — 22. 4. Spaltung des kalten Abscesses in ganzer Ausdehnung; derselbe führt in eine grosse Knochencaverne, die den ganzen Trochanter major und den Schenkelhals begreift, und mit käsigen Sequestern gefüllt ist. Ausmeisselung, Ausschabung, Naht und Drainage des Abscesses. Tamponade der Knochenhöhle mit Jodoformgaze. — 30. 4. Abscesswände haben sich prima angelegt. Drain entfernt. Tampon herausgenommen, Knochenhöhle etwas mit dem scharfen Löffel angekratzt und mit Blut gefüllt. — 17. 5. erster Verbandwechsel. Heilung bis auf schmalen

Fibrinstreifen. 1. 6. völlig geheilt. Pat. steht auf. — Später entstand auf der Narbe noch einmal eine kleine blasige Abhebung, von der eine Fistel in die Tiefe führte. Evidement am 21. 7. Definitive Heilung in 14 Tagen.

VI. Exstirpationen von käsigen Metacarpal- und Metatarsalknochen.

26 Fälle. 23 typische Heilungen in 2—3 Wochen, 2 durch folgende Tamponade, 1 Recidiv noch in Behandlung.

Exstirpationen kleinerer käsiger Fusswurzelknochen: 4, davon 3 unter einem Verbande in 16 Tagen bis 3 Wochen geheilt, ein Recidiv.

VII. Keilosteotomie an der Tibia.

1 Fall; typisch geheilt.

VIII. Complicirte Fracturen grosser Röhrenknochen und Pseudarthrosenoperationen.

6 Fälle. 2 typische Heilungen; die anderen mit geringer, erst spät eintretender Eiterung.

Beispiel: Mathilde Rundt, 58 Jahr. Fractura cruris d., Pseudarthrosenbildung. — 3. 2. Anfrischung der Fragmente. Hansmann'sche Verschraubung. Dauerverband. — 28. 2. erster Verbandwechsel. Gute Granulationen, Entfernung der Schrauben. Gefensterter Gypsverband. — 23. 3. geheilt und consolidirt.

IX. Necrotomieen.

29 Fälle, davon am Oberschenkel 6, sämmtlich typisch geheilt, an der Tibia 9 (7 volle Erfolge), an der Fusswurzel 2, am Metatarsus 1, am Humerus 5, am Radius 3, an der Ulna 3 (letztere sämmtlich typisch verlaufen).

Beispiel: Johannes Hager, 17 J. Disseminirte osteomyelitische Necrosen, die ganze Diaphyse und die obere Epiphyse der linken Tibia einnehmend. Enorme Verdickung. 30. 6. Aufmeisselung des ganzen Knochens, der zahlreichen kleinen Sequester wegen so vollständig, dass nur eine relativ dünne Schale stehen bleibt. Die Knochenhöhle fasst ca. 150 Cbctm. Flüssigkeit. — Die Haut wird über der Höhle brückenförmig zusammengenäht, bis auf eine kleine Lücke am untern und oberen Ende. Protective. — Sublimatverband. — 20. 7. Verbandwechsel. Alles geheilt. Im September besuchte Pat. bereits wieder das Gymnasium.

X. Knochenabscesse.

11 Fälle, davon 8 an der Tibia (2 Misserfolge), 1 am Femur, 1 an der Ulna, 1 am Radius. 9 typische Heilungen, 2mal Zerfall des Coagulums.

1. Beispiel: Franz Rudolf, 30 J. Knochenabscess in der Mitte der linken Tibia nach einer vor 14 Jahren überstandenen Osteomyelitis. — 6. 6. 85 Aufmeisselung. 12 Ctm. langer Schnitt. Fast wallnussgrosser Abscess inmitten glasartig harter, sehr dicker Knochenwandungen. — 4. 7. Wunde bis auf kleinen, mit festem Gerinnsel gefüllten Rest heil. — 11. 7. Heilung vollendet.

2. Beispiel: Anna Schmidt, 16. J., aufgen. 2. 1. 86. — Hat vor 5 Jahren Osteomyelitis am rechten Vorderarm gehabt; vor 14 Tagen neue Erkrankung mit sehr heftigen Schmerzen in der linken Tibia. Ueber dem oberen Drittel derselben jetzt starke Röthung, Schwellung, Fluctuation. — Incision. Aus einer Cloake quillt Eiter. Die Aufmeisselung des Knochens legt einen grossen centralen Knochenabscess blos, der bis dicht an das Knie reicht, das ganze Caput tibiae und einen Theil des Schaftes einnimmt. Die Höhle hält an 50 Gramm Flüssigkeit. Tamponade. — 8. 3. überall gute Granulationen, Wunde etwa um $^1/_3$ verkleinert. Abkratzen der Granulationen soweit, dass sich die Wundhöhle mit Blut füllt. Typischer Verband. — 30. 3. Verbandwechsel. Bis auf schmalen, festen Granulationsstreifen Alles geheilt.

XI. Operative Behandlung des Klumpfusses durch offene Durchschneidung der verkürzten Weichtheile an der Innenseite des Fusses nach Phelps.

15 Fälle, darunter 5 doppelseitige (also im Ganzen 20), zwei waren paralytische, die übrigen angeboren.

1. Beispiel: Emma Behn, 10 Jahr alt. Angeborener, sehr schwerer linksseitiger Klumpfuss. Operirt am 5. 10. 85. 5 Ctm. langer Schnitt, von der Articul. talo-navicularis, dicht vor dem Malleol. int. beginnend quer bis über die Mitte der Fusssohle. Es werden durchtrennt: Haut und Fascia plantaris, die Muskelbäuche des Abductor hallucis und Flexor hallucis brevis, die Sehnen des Musc. tibialis posticus, Flexor hallucis longus und Flexor digitorum communis; endlich das Ligam. talo-naviculare, womit das gleichnamige Gelenk breit eröffnet wird. Nun stärkste Correctur der Stellung, so dass die Wunde ca. 3 Ctm. breit klafft. Bedeckung mit Protective silk, Verband mit dicken Schichten glatt anliegender Sublimatgaze und -Watte, darüber ein geschlossener Gypsverband, welcher die Stellungsverbesserung sichert. — Fieber- und schmerzloser Verlauf. Erster Verbandwechsel am 24. 10. Völlige Vernarbung der Wunde. Alle durchschnittenen Sehnen functioniren bereits wieder.

2. Beispiel: Franz Lenning, 13 Jahr. Schwerer angeborener Klumpfuss rechts, angeborener Pes valgus links. Operation am 6. 3. 86. Durchschneidung der Weichtheile wie oben, doch wird (ausser der natürlich häufigen gleichzeitigen subcutanen Tenotomie der Achillessehne) auch noch die offene Durchschneidung der Sehne des Tibialis anticus nöthig, die nach Beseitigung der übrigen Hindernisse die Reposition des Fusses erschwert. Da das Resultat auch jetzt noch ungenügend, wird zur Exstirpation des Os cuboideum und Abmeisselung eines Theils des Os cuneiforme I geschritten. Jetzt ist jedes Hinderniss für die normale Stellung beseitigt. Verband wie oben. — Am linken

Fuss wird das Os naviculare exstirpirt. Dasselbe war ganz difform, sehr klein und unentwickelt und lag als ein scharfer Keil zwischen Talus und erstem Keilbein, während die übrigen Keilbeine keine Beziehung zu ihm hatten. Nach seiner Entfernung sofort die Reposition möglich. — Partielle Naht. Protectiv. Sublimatgaze und -Watte und Gypsverband. — 29. 3. erster Verbandwechsel, nach fieber- und schmerzfreiem Verlauf. Rechts: Phelps'scher Schnitt bis auf zwei erbsengrosse Stellen geheilt. — An der Aussenseite noch ein strohhalmbreiter Streifen festen, entfärbten, fast weissen Fibringerinnsels, unter welchen sich die Narbe hineinzieht. Wunde an der Tibialis anticus-Sehne geheilt. Stellung vorzüglich. Die durchschnittenen Sehnen functioniren. — Links: Feste Narbe.

Sämmtliche übrigen Fälle verliefen analog. Hieran schliessen sich zwei Fälle von doppelseitigem angeborenen Hohlfuss, welche durch offene Durchschneidung von Haut, Fascie, Abductor hallucis und Flexor hallucis brevis, bei gleichzeitiger subcutaner Tenotomie sämmtlicher Zehenstrecker in 10 und 14 Tagen geheilt wurden.

XII. Offene Durchschneidung der Weichtheile der Kniekehle bis auf Nerven und Gefässe bei alten Contracturen.

4 Fälle, davon einer doppelseitig; sämmtlich Erwachsene.

Beispiel: Johann Lampe, 52 Jahr, aufgen. 12. 3. 85. Chronischer Gelenkrheumatismus beider Kniegelenke seit 7 Jahren. Seit 6 Jahren rechtwinklige feste Contractur, so dass Pat. die ganze Zeit im Bett oder auf einem Stuhl zugebracht hat und niemals einen Gehversuch machen konnte. Gewaltsame Streckung ganz aussichtslos, allmälige vergeblich versucht. 24. 5. 85. Beiderseits offene Durchschneidung der Sehnen des Biceps, des Semitendinosus und Semimembranosus, des Gracilis und Sartorius, von je einem inneren und äusseren queren Hautschnitt von 3 Ctm. Länge aus, so dass in der Mitte der Kniekehle eine kleine Hautbrücke stehen bleibt. Streckung sofort bis zu ca. 160° möglich, völlige Extension namentlich durch den Widerstand des Nerven gehindert. Protective, Sublimatgaze, Mooskissen, Gypsverbände. — Fieberloser Verlauf; anfängliche Schmerzhaftigkeit bald überwunden. Erster Verbandwechsel nach 24 Tagen. Wunden beiderseits bis auf kleine Granulationsstreifen geheilt. Neuer Verband in völliger Streckung. — 2. 7. Völlige Heilung. — 2. 4. 86. Pat. ist mit Hülfe von Krücken gut im Stande, sich fortzubewegen. Beweglichkeit in geringem Grade vorhanden. Muskulatur weit kräftiger geworden. — Die 3 übrigen gewannen schnell eine gute Gehfähigkeit wieder.

XIII. 4 offene Durchschneidungen des Sterno-cleidomastoideus bei Torticollis — Heilung in 12—14 Tagen.

XIV. 2 offene Durchschneidungen des Latissimus dorsi bei Scoliosis. Heilung in $2^1/_2$ Wochen.

XV. Evidement bei fungösen Sehnenscheidenentzündungen: 10 Fälle. Davon 8 unter Blutschorf geheilt mit Erhaltung der Function. 2 Misserfolge (Eiterung).

Beispiel: Fritz Patow, 13 Jahr, aufgen. 5. 6. 85. Fungöse Entzündung der Beugesehnen des rechten Mittelfingers. Haut über denselben von der 3. Phalanx bis zur Mitte der Hohlhand blauroth, unterminirt, von Fisteln durchsetzt, muss vollständig entfernt werden. Sehnenscheiden total zerstört, nach Ausschaben und Abtragen der fungösen Massen liegen beide Sehnen völlig nackt zu Tage. Blutschorfbehandlung. — Heilung in 3 Wochen mit Erhaltung der Function, die immer mehr zugenommen hat und jetzt annähernd normal ist.

XVI. Multiple Sehnen- und Nervendurchschneidungen an der Volarseite des Handgelenkes, theils durch Selbstmordversuche, theils durch Zufall. 6 Fälle. Typischer Verlauf mit Erhaltung aller Functionen 5mal. — Eiterung (sehr zerfetzte Wunde) mit folgender Ankylose 1mal.

1. Beispiel: Johann Günther, 73 J., aufgen. 7. 9. 85. Selbstmordversuch. Schnitt mit dem Rasirmesser 1 Finger breit oberhalb beider Handgelenke. Links: Totale Durchschneidung des Medianus, der Sehne des Palmaris longus und des Flexor digitorum sublimis, der Art. radialis. Sehnen des Flexor digit. profundus angeschnitten. Rechts: Durchschneidung des Medianus, der Sehnen des Flexor carpi radialis und Palmaris longus. Naht der Sehnen und Nerven. — 3. 10. Wunden bis auf schmale granulirende Streifen geheilt. Alle Functionen wieder hergestellt. — In gleicher Weise heilten mit Wiederherstellung der Function 3 schwierige Fälle von Anfrischen und Nähen isolirt verheilter Sehnengruppen, deren Verletzung ursprünglich nicht bemerkt worden war und die in der längst vernarbten Wunde aufgesucht werden mussten.

2. Beispiel: Hermann K., $2^1/_2$ Jahr. Durchschneidung der Sehnen des Flexor profundus und sublimis des 2. und 3. linken Fingers an der Basis der 1. Phalanx im Juli 85. Naht der Hautwunde durch den Hausarzt, ohne dass die Sehnenverletzung bemerkt wurde. Prima. Danach können die Finger nur mit Hülfe der Lumbricales im Metacarpo-Phalangealgelenk gebeugt werden, während die übrigen Gelenke steif bleiben. — 26. 10. 85. Aufsuchen und Nähen der in massigem Narbengewebe eingebetteten, sehr stark retrahirten Sehnenstümpfe. Die Schnitte erstrecken sich von der 2. Phalanx bis über die Mitte der Hohlhand hinaus. Die äusserst mühsame Vereinigung gelingt nur bei stärkster Flexion der Finger und des Handgelenks. Nur kurze Strecken der wenig klaffenden Wunden werden genäht, deren Rest offen gelassen. Blutschorfbehandlung. — 11. 11. völlige Prima. Erneuerung des Verbandes in derselben starken Flexion. 20. 11. Streckung der Finger mit gefingerter Dorsalschiene und Heftpflasterstreifen begonnen und bald vollendet. Faradi-

sation der Muskeln. — 20. 3. Function hergestellt, wenn auch noch nicht sehr kräftig.

XVII. Von weiteren Operationen an Weichtheilen sind zu erwähnen eine kleinere Anzahl von Exstirpationen von Tumoren, Schleimbeuteln, Bubonen, Ungues incarnati, Spaltung und Evidement alter starrwandiger Hämatome, im Ganzen 24 Fälle, die fast ausnahmslos in $2^1/_2-3$ Wochen heilten. Unsere Versuche nach dieser Richtung stammen erst aus der letzten Zeit. — Besonders erwähnenswerth erscheinen mir aber noch zwei Fälle:

1. Wilhelm Guhl, 40 J., aufgen. den 9. 1. Complicirte Schädelfractur durch Sturz aus bedeutender Höhe. Extraction von 20 Splittern aus dem rechten Stirnbein, die zusammen einen Defect von 10 Ctm. Länge und 5 Ctm. Breite ausmachen. Gehirn in weiter Ausdehnung zertrümmert, so dass ein Kinderfaustgrosser Defect vorhanden. Pat. unbesinnlich, Parese des linken Armes und des Facialis. — Vorsichtiges Ausspülen mit Sublimat 1 : 1000. Protective intracraniell auf den Gehirndefect. Ausfüllen des Defectes innerhalb der Schädelhöhle mit Jodoform-Krüllgaze. Galea darüber mit lose in Schleifen gebundenen Fäden zusammengezogen. Mosskissenverband. — 10. 1. Verband durchgeblutet. Erneuerung. Schwarzes, glänzendes Blutcoagulum füllt den Hirndefect. Bewusstsein kehrt zurück, ist am nächsten Tage fast gut. — 15. 1. Verbandwechsel. Stat. idem. — 26. 1. das Coagulum blassbraun, lederartig, zähe, füllt den ganzen Hirndefect. In diesem ganzen Bereich keine Pulsation. — 31. 1. überall gute Granulationen. — 1. 4. geheilt. Gehirnfunctionen normal.

2. Wilhelm Ihlenfeldt, 12 J., aufgen. 8. 7. 86. In das Ellenbogengelenk penetrirende Fractur des unteren Humerusendes. Enorme Schwellung von Hand und Vorderarm. Erstere blass, kühl. Auf Nadelstiche fliesst kein Blut. Gefühl im Bereich des Radialis und Ulnaris gänzlich aufgehoben, in dem des Medianus stark herabgesetzt. Kein Puls an der Art. radialis und ulnaris. — Zunächst Freilegung der Art. brachialis in der Ellenbeuge, die nach Spaltung der Fascie förmlich hervorspringt und sofort pulsirt. Sie ist unverletzt. Gelenkkapsel sehr prall mit Blut gefüllt, wird incidirt. Nerven intact. Zur Wiederherstellung der Circulation in der Hand ist aber Spaltung von Haut und Fascie bis nahe an das Handgelenk nöthig. Die ca. 24 Ctm. lange Wunde klafft bis zu 7 Ctm. Breite. — Nachmittags ist die Sensibilität zurückgekehrt, doch bleibt die Circulation noch lange mühsam. Schienenbehandlung in gestreckter Stellung. — Es gelang, die riesige Wunde mit einem festen Blutschorf bedeckt zu erhalten, bis zum 3. 2., wo die Fractur sich als consolidirt erwies. Jetzt (1. 4.) noch fingerbreiter Granulationsstreif. Gelenkverletzung und offene Fractur heilten unter dem Schutz des Blutschorfs völlig wie subcutan. Die Secretion der Wunde war dauernd lediglich eine seröse.

VII.

Ueber neuropathische Gelenkaffectionen.

Von

Prof. Dr. Czerny

in Heidelberg.[1])

Von Charcot ist bekanntlich das Krankheitsbild der Arthropathie bei Tabikern scharf gezeichnet und der Versuch gemacht worden, die Enstehung der Gelenkaffectionen auf trophoneurotische Störungen zurückzuführen. Weir Mitchell, Charcot, Westphal u. A. haben auf die Häufigkeit der Spontanfracturen bei Tabikern hingewiesen und da dieselben sehr häufig mit Arthropathien gemeinschaftlich vorkommen, kann es wohl keinem Zweifel unterliegen, dass beide Erscheinungen auf dieselbe Ursache zurückzuführen sein werden. Während einige Autoren (Debove, Féré) namentlich bei weit vorgeschrittenen Fällen ausgesprochene Knochenerweichung und Atrophie nachweisen konnten, ist das in anderen Fällen nicht gelungen. Indessen muss man gestehen, dass gerade in diesen Fällen keine genaueren Untersuchungen über die Widerstandsfähigkeit der Knochensubstanz gegen äussere Gewalt und über Veränderungen des Verhältnisses der organischen zu der unorganischen Substanz des Knochengewebes, welche doch die Festigkeit so wesentlich beeinflussen, vorliegen.

Im Allgemeinen wird man ja wohl zugeben müssen, dass, wenn unter dem Bilde einer Spontanfractur durch ein unscheinbares Trauma der Knochen eines erwachsenen Menschen bricht, die Festigkeit des Knochengewebes Noth gelitten haben muss. Freilich kann bei Tabikern, welchen der Muskelsinn und damit die feinere

[1]) Theilweise vorgetragen am 2. Sitzungstage des Congresses, 8. April 1886.

Regulirung und Vertheilung des Widerstandes gegen die einwirkenden Gewalten auf grössere Abschnitte im Körper fehlt, dennoch eine scheinbar unbedeutende Gewalt einen einzelnen Knochen so unglücklich treffen, dass auch die normale Widerstandsfähigkeit desselben auf eine harte Probe gestellt wird. Wenn entzündliche Processe der verschiedensten Art die Gelenke eines Tabikers treffen, so spielt die geringe Widerstandsfähigkeit der Knochensubstanz an den entzündlich gelockerten Gelenkenden eine bedeutende Rolle und führt zu rasch fortscheitenden destructiven Processen der Gelenkkörper.

Von grosser Wichtigkeit ist die Analgesie der Tabiker, welche den Fortgebrauch eines entzündeten Gelenkes noch gestattet, wo bei normaler Schmerzempfindung schon längst freiwillige Immobilisirung des Gliedes eingetreten wäre. Gerade durch diesen Missbrauch der Gelenke wird der Abschleifungsprocess der Gelenkenden gefördert. Die Analgesie ist nicht immer leicht zu erkennen, weil sie unzweifelhaft manchmal auf die tiefer liegenden Nerven beschränkt ist, während in der Haut gegen leichte Reize sogar Hyperalgesie bestehen kann. Wiederholt konnte ich bei ungestörter tactiler Empfindlichkeit constatiren, dass die Berührung mit der Nadelspitze mit Schmerzäusserungen beantwortet wurde, während ich eine Hautfalte ganz durchstechen konnte, ohne dass mehr als eine dumpfe Empfindung geäussert wurde. (Vergl auch den von Fr. Schultze mitgetheilten Fall von Syringomyelie. Virchow's Archiv. Bd. 102. S. 435.)

Schon lange bekannt ist das häufige Vorkommen von Fracturen bei Geisteskrankheiten und namentlich Paul Bruns (Spontanfracturen bei Tabes. Berl. kl. Woch. No. 11, 1882) hat dieselben mit den Spontanfracturen bei Tabes in aetiologischen Zusammenhang zu bringen gesucht. Hugo Neumann hat in einer sehr fleissigen Heidelberger Dissertation (Ueber die Knochenbrüche bei Geisteskranken. Berlin 1883) nicht nur die Casuistik sehr vollständig gesammelt, sondern auch den Versuch gewagt, die Spontanfracturen und die Knochenbrüchigkeit bei Psychosen, bei Pellagra, Osteomalacie, spinaler Kinderlähmung, progressiver Muskelatrophie, Tabes dorsalis, Lepra und verschiedenen anderen Krankheiten auf eine Trophoneurose, bedingt durch Affection des vasomotorischen Nervensystems, zurückzuführen.

In jüngster Zeit ist auf das Vorkommen von Spontanfracturen bei Gliose und Höhlenbildung im Centralnervensystem (Syringomyelie) von Fr. Schultze (Virchow's Arch. Bd. 102. S. 435), Bernhardt (Berl. kl. Woch. 1884, Beitrag zur Lehre von der sog. partiellen Empfindungslähmung) und Fürstner-Stühlinger (Ueber Gliose und Höhlenbildung in der Hirnrinde. Arch. f. Psychiatrie XVII. Bd. 1. Heft 2. Fall: Claviculabruch) hingewiesen worden. Eine der ersten Beobachtungen dieser Art dürfte wohl von Virchow stammen, welcher bei partieller „Hydorrhachis cervicalis" eine Spontanfractur des Oberschenkels mit nachfolgender Verjauchung beobachtete. (Gesammelte Abhandlungen. S. 683) Da die Knochenbrüchigkeit, ausser bei Tabes, bei vielen anderen Erkrankungen des Nervensystems vorkommt, ist wohl zu erwarten, dass den tabischen analoge Arthropathien auch bei anderen Neurosen zur Beobachtung kommen werden. Ich kann mich hier nicht mit der wohl heute noch unlösbaren Frage beschäftigen, ob die Knochenbrüchigkeit und Arthropathie jedesmal von der Degeneration einer bestimmten Stelle des Centralnervensystems z. B. von der Degeneration der grauen Vorder- oder Hinterhörner des Rückenmarkes abhängt.

Erst zahlreiche vergleichende Beobachtungen mit genauer mikroskopischer Durchsuchung des Centralnervensystems werden darüber Auskunft geben können.

Ich wollte nur kurz meine Erfahrungen auf dem Gebiete der neuropathischen Gelenkaffectionen mittheilen, weil dieselben, wenn auch auf dem Boden verschiedener Erkrankungen des Nervensystems entstanden, dennoch in ihrer klinischen Erscheinung verwandt sind, weil sie diagnostisches und prognostisches Interesse bieten und namentlich den Aerzten und Chirurgen, wie mir scheint, noch nicht so geläufig sind, wie sie es verdienen.

I. Fälle mit der klinischen Diagnose Tabes.

a) Sprunggelenk.

1. Psychose und graue Degeneration der Hinterstränge. Arthritis subacuta des Sprunggelenkes mit Ausgang in Ankylose. Amputation.

Georg Junghans, 53 J. alt, Fabrikaufseher, früher Cavallerist, hatte beim Militär einen Schanker, will aber sonst, abgesehen von rheumatischen Beschwerden, stets gesund gewesen sein und ist Vater von 3 gesunden Kin-

dern. Am 28. Aug. 1883 musste er wegen Verfolgungswahn und Melancholie in die hiesige Irrenklinik verbracht werden, wo deutliche Symptome von Hinterstrangsclerose nachgewiesen werden konnten (Prof. Fürstner). Die Schwäche der Beine und Ataxie hatten schon einen hohen Grad erreicht, als sich ein Oedem um das linke Fussgelenk einstellte mit Röthung, vermehrter Hitze und Fixirung des auf Druck und Bewegungen empfindlichen Sprunggelenkes in Varoequinusstellung. Nachdem die Schwellung und die Schmerzen bei Bewegungen nachgelassen hatten, konnte man Crepitation im Sprunggelenke nachweisen und der Kranke klagte hauptsächlich über blitzartig durchfahrende Schmerzen in der linken unteren Extremität. Nach seiner Entlassung aus der Irrenklinik sei er fast fortwährend zu Bette gelegen, durch mehrere Incisionen sei stets blos Blut, nie Eiter entleert worden und endlich sei der Fuss unbeweglich fixirt worden.

Beim Eintritt in die chirurgische Klinik am 8. Aug. 1885 [1]) machte J. den Eindruck eines geistig geschwächten, apathischen und schwerhörigen Mannes. Sprache etwas lallend, die Pupillen von mittlerer Weite reagiren gut auf Licht, weniger gut accomodativ; starker Tremor der Hände. Im Harn, der zeitweise unwillkürlich abgeht, eine Spur Eiweiss. Patellarreflexe fehlen. Tactile Sensibilität vorhanden, dagegen namentlich an der linken unteren Extremität ausgesprochene Analgesie. Die Leitung ist verlangsamt und können mehrere rasch aufeinander folgende Gefühlseindrücke nicht sicher auseinander gehalten und gezählt werden. Ueber die Lage und Haltung der Beine kann Pat. leidliche Auskunft geben. Der linke Fuss ist stark und derb geschwollen, steht in Varoequinusstellung fixirt. Gegendruck der Knochen nicht schmerzhaft, nirgends Fluctuation.

Da ein Redressement auch in der Narcose unmöglich war, wurde auf dringenden Wunsch des Pat. und seiner Angehörigen am 18. Sept. 1885 die supramalleolare Amputation, als das unter den erschwerenden Umständen einfachste Verfahren gewählt. Der Anfangs günstige Wundverlauf wurde später durch ein Erysipel und eine metastatische Entzündung am linken Schultergelenke complicirt. Die trophischen Störungen traten bald wieder in den Vordergrund und führten zu maniacalischen Anfällen, welche die Ueberbringung in die Irrenklinik nöthig machten. Am 23. Januar 1886 trat der Tod ein.

Auszug aus dem Sectionsprotokoll: Die anatomische Diagnose lautet: Abscess in der linken Schulter, chronische Endarteriitis und Atherom der Gefässe, Cystitis, Pyelitis, chronische interstitielle und parenchymatöse Nephritis und acute Herde in beiden Nieren, Myodegeneratio cordis. Chronische Pachymeningitis, diffuse Sclerose und Atrophie des Grosshirns und Rückenmarks. Graue Degeneration des Hinterstränge, Hydrocephalus chronicus internus. Die Gelenkknorpel beider Humerusköpfe atrophisch, die Kapsel verdickt.

Das amputirte Bein zeigt eine complete knöcherne Ankylose im Talocrural- und Talocalcaneusgelenk ohne wesentliche Formveränderung der

[1]) Die Krankengeschichte ist geführt von Herrn Dr. C. F. Steinthal.

Knochen. Auf dem Durchschnitte erscheinen die Knochen (wie auch am rechten Beine) rareficirt, die Gelenklinien durch einen grobmaschigeren porösen Knochenstreifen angedeutet. Die weiten Markräume sind mit Fett angefüllt. Auch die Fibula ist durch Knochenbälkchen mit dem Talus und Calcaneus verbunden. Die Knochen des anderen Fusses zeigen eine ähnliche, wenn auch vielleicht weniger ausgesprochene Osteoporose, die Gelenke intact.

2. Sehr chronisch verlaufende Tabes mässigen Grades. Arthropathie des Sprunggelenkes nach Distorsion. Arthrotomie. Besserung.

Herr C. L., Kaufmann, von ca. 50 Jahren (Hausarzt Dr. Kahn in Mannheim), leidet schon seit 10—15 Jahren an ziehenden Schmerzen in Rücken und Beinen, Kältegefühlen. Nachweisbar ist eine myotische Pupillenstarre, Analgesie bei erhaltener tactiler Sensibilität, die Reflexe fast erloschen, Ataxie nicht sehr ausgesprochen. Anfangs December 1881 eine Distorsion im Sprunggelenk, welche sofort mit Massage behandelt wurde, dann 3 Tage Eis, dann nochmals 14 Tage lang Massage. Seitdem konnte er wohl mit Stock gehen, allein das Gelenk schwoll immer mehr an und war gelockert. Als ich ihn zuerst Ende Februar 1882 sah, war ein ausgesprochener Hydrops mit starker Lockerung der Bänder im rechten Sprunggelenk vorhanden. Eigentliche Schmerzen empfand P. beim Gehen nicht, dagegen trat sehr leicht Ermüdung ein. Ich empfahl 14 Tage Ruhe, Jodtinctur und Compression mit Gummibinde; später Douchen und Massage. Eine Zeitlang ging es besser, allein da im Winter angeblich wieder entzündliche Erscheinungen eingetreten waren, liess er sich von einem anderen Chirurgen einen Gypsverband anlegen. Im Sommer 1883 schien eine Kur in Baden-Baden gut zu thun, allein da die Lockerung des Gelenkes und die Ermüdung immer mehr zunahm, machte ich am 2. Januar 1884 die aseptische Arthrotomie: je ein Längsschnitt beiderseits vor den Malleolen, entleerte eine ziemliche Menge mit Fibrinconcrementen gemischte Synovia. Der Taluskörper schien vollkommen zermahlen zu sein und die Tibia articulirte mit verbreiterter Gelenkfläche fast vollkommen auf dem concaven Calcaneus, ganz ähnlich wie bei dem von Herrn Thiersch demonstrirten Präparate. Auswaschung mit Sublimat 1 $^{0}/_{00}$, Knochendrain, Holzwolleverband. Beim Verbandwechsel am 26. Januar war Alles bis auf eine kleine Granulationsstelle ohne Schmerzen geheilt. Am 12. März war der Fuss frei beweglich, nie schmerzhaft, die Sprunggelenkgegend noch angeschwollen, wenn auch weniger als zuvor. Die Incisionswunden solide vernarbt. Am 26. April ging er ziemlich gut mit Hülfe eines Lederstützapparates. Mitte März 1886 war das Gelenk wieder stärker geschwollen und gelockert, indessen ging er mit einer Stützmaschine ziemlich gut.

b) Schultergelenk.

3. Tabes mässigen Grades. Arthritis im Schultergelenk nach einer Contusion. Resection.

Jac. Sebastian, 36jähriger Fabrikarbeiter in Kirnweiler (Dr. Wack) war bis zum 5. Oct. 1885 stets gesund. An diesem Tage fiel er bei der Ar-

beit, wobei er das Nasenbein brach. 4 Wochen später fiel ihm eine 3—4 Centner schwere Kiste auf die rechte Schulter. Obgleich sich eine Schwellung entwickelte und häufig heftige Schmerzen auftraten (?), arbeitete er bis Ende Februar. Ein Arzt meinte wegen der starken Schwellung und geringen Empfindlichkeit bei Bewegungen, es handele sich um ein Sarcom, während ein anderer eine mangelhaft eingerichtete Luxation diagnosticirte. Seine Mutter leidet an Brustschmerzen, sonst keine hereditäre Belastung nachweisbar. Bei der Aufnahme am 10. März 1886 fanden wir einen ziemlich gutgenährten, kräftigen Mann. Vor dem rechten Schultergelenk eine gleichmässige Vorwölbung, welche von dem kräftig entwickelten Deltoideus bedeckt ist und (in der Narcose) deutlich fluctuirt. Der Humerus kann activ bis zur Horizontalen, passiv vollkommen erhoben werden, wobei der Kopf unter einem reibenden Geräusch über die Pfanne gegen den Processus coracoideus hinabgleitet. Alle Bewegungen sind schmerzhaft, die grobe Kraft im Ellbogen und der Hand wenig alterirt. In der Achselhöhle eine Anzahl haselnussgrosser Lymphdrüsen. Bei genauerer Untersuchung findet sich eine reflectorische und theilweise accommodative Pupillenstarre mit unregelmässiger Form der Pupillen, ziemlich über den ganzen Körper verbreitete Analgesie und Herabsetzung des Tastsinnes, Ataxie der Beine, stärker rechts, vollständiges Fehlen der Patellarreflexe beiderseits; wahrscheinlich also Tabes vorhanden (Fr. Schultze). Vor 14 Jahren soll Pat. ein Geschwür am Penis gehabt haben, das mit Salben behandelt, erst nach 6 Wochen heilte. Erscheinungen secundärer Lues scheinen nie vorhanden gewesen zu sein. Er ist verheirathet und hat ein gesundes Kind. Am 12. März ergab eine Probepunction einen trüb serösen Erguss in das Gelenk. Wegen starker Zerstörung des Gelenkkopfes wurde die Resection vorgenommen. Die Kapsel und der lange Kopf des Biceps sind zerstört, fungöse Wucherungen nicht vorhanden, dagegen reiskörnerähnliche Bildungen bis zur Grösse einer Erbse gestielt oder breit an zerfaserten Kapselresten aufsitzend vorhanden. Die Cavitas glenoidalis fast intact, der Humeruskopf von Knorpel entblöst und abgeschliffen, so dass die aus spongiösem Knochengewebe bestehende Gelenkfläche unregelmässig abgeflacht erscheint. Die Kapselreste wurden exstirpirt. Jodoformsublimat-Holzwolleverband. 3. März. Der Verlauf ganz fieberlos, jedoch entleerte sich aus den beiden Fisteln täglich etwa ein Kaffeelöffel voll klarer seröser Flüssigkeit. 10. März. Entlassung. Aus der vorderen Fistel entleert sich noch sehr wenig Secret. Die Bewegungen im Hand- und Ellbogengelenk frei, in der Schulter passiv fast normal, activ noch gering.

II. Fälle mit der klinischen Diagnose Syringomyelie.

4. Entzündung der linken Hand mit Zurücklassung von Krallenstellung; Omarthritis suppurativa mit Subluxation. Resectio humeri.

Joh. Stucke, 40jähriger Tagelöhner aus Nussloch (Dr. Hack), ohne hereditäre Belastung. Vor 7 Jahren soll er nach einer Erkältung bei Arbeit

im Bierkeller einen Schwindelanfall bekommen haben und musste mehrere Tage im Bett liegen. Im Mai 1881 trat ohne bekannte Veranlassung eine starke Schwellung in der linken Hand und des Vorderarmes auf mit Schmerz und Fieber, die nach 10 Wochen zur Norm zurückkehrte, aber eine Krallenstellung der Finger zurückliess. 1882 Schwellung am Oberarme in der Schultergegend, welche nach Entleerung von etwas Eiter durch den Schnitt heilte. December 1885 Schwellung in der Achselhöhle, starke Nachtschweisse, Abmagerung und Schmerzen im ganzen Arm. Die Crepitation wurde so deutlich, dass sie Pat. selbst wahrnahm. Nach der Entleerung von 2 Liter blutigem Eiter verloren sich die Schmerzen und das Fieber. Beim Eintritt in die Klinik. 6. Januar 1886, fand sich am Herzen ein systolisches Blasen. Die Sprache manchmal beim Beginn des Wortes etwas stotternd, rasch hervorstossend. Prof. Fr. Schultze fand Muskelatrophie beider Hände, mässige Analgesie am linken Arm und Abnormitäten des Temperatursinnes daselbst, ohne dass die tactilen Empfindungen gestört erscheinen; ferner fehlende Patellarreflexe links und Schmerzempfindungen im linken Beine und hielt Syringomyelie für höchst wahrscheinlich.

Das linke Schultergelenk durch Exsudat stark ausgedehnt; ein Abscess in der Achselhöhle von verdünnter Haut bedeckt. Erhebung noch bis zur Horizontalen möglich, passiv fast in normaler Ausdehnung, wobei keine Schmerzempfindung, aber deutliche Crepitation wahrnehmbar ist und der verkleinerte Humeruskopf gegen den Proc. coracoideus subluxirt. Die 4 Finger der linken Hand gegen den kleinen Finger zunehmend in Beugestellung durch Muskelverkürzung flectirt. Bei Volarflexion im Radiocarpalgelenk nimmt die Beugestellung der Finger bedeutend ab, ohne am 4. und 5. Finger ganz zu verschwinden. Der Daumen normal beweglich. Die Palmarhaut etwas dicker, aber nicht schwielig, die Palmarfascie (im Gegensatz zu der Dupuytrenschen Contractur) nicht geschrumpft. Die Nägel sind atrophisch und runzelig.

8. Januar: Subperiostale Resection des stark abgeschliffenen und von Knorpel entblössten, erweichten Oberarmkopfes. Die Cavitas glenoidalis zeigte nur eine kleine Usur des Knorpels. Exstirpation der fungös entarteten Kapsel, Ausschabung der Abscesse, Drainage, Jodoformsublimat - Holzwolleverband. Das Fieber fiel sofort nach der Resection ab und der weitere Wundverlauf gestaltete sich normal. Am 22. Januar beim ersten Verbandswechsel war die Wunde lineär vereinigt. Vom 28. Januar ab Behandlung mit Electricität und passiven Beugungen. 13. Februar: Entlassung mit für die kurze Zeit auffallend guter, ganz schmerzfreier Beweglichkeit.

Bei einer Untersuchung am 20. April erscheint der Deltoideus gut entwickelt, die Regeneration des Oberarmkopfes etwas mangelhaft, Supra- und Infraspinatus etwas atrophisch. Der Umfang am rechten Vorderarm 26, Oberarm $27^1/_2$, linker Vorderarm $23^1/_2$, Oberarm $26^1/_2$. Die Druckkraft der linken Hand gegen rechts bedeutend herabgesetzt. Die Bewegungen im Schultergelenk ziemlich gut, schmerzfrei, dagegen sollen beim Wetterwechsel ziehende, reissende Schmerzen auftreten.

c) Ellenbogengelenk.

5. Erfrierung vor 20 Jahren, seitdem Krallenstellung der Finger, Verlust von 2 Fingern vor 3 Jahren durch schmerzlose Entzündung. Arthritis cubiti. Resection. Besserung.

Martin Oestringer, 42 J. alt, Bauunternehmer aus Roth, erfror vor 20 Jahren die linke Hand und Unterarm bis zum Ellenbogen. Vor 3 Jahren eine Entzündung des linken kleinen Fingers ohne Schmerzen, welche die Exarticulation des Fingers nöthig machte. Vor 2 Jahren führte derselbe Process am Mittelfinger zur Exarticulation der 3. Phalanx. Im letzten Sommer Eiterungen am 4. Finger, welche nach 4wöchentlicher Dauer ausheilten.

Schon seit dem Frühjahr schwoll das linke Ellenbogengelenk an. Da trotz Incision und Gypsverband immer neue Schwellungen und Abscedirungen auftraten, wenn auch immer ohne Schmerzen, so kam er am 3. Februar in die Klinik. Status: Ein gut genährter Mann mit leichter Scoliokyphose der Brustwirbelsäule. An der linken Hand fehlt der kleine Finger und vom Mittelfinger die Endphalanx. Die übrigen Finger von dicker schwieliger Epidermis bedeckt und krallenförmig gebeugt. Vollkommene Streckung unmöglich. Deutliches Schlottern, Schwellung und Fluctuation über dem Ellenbogengelenke, an welchem eine 8 Ctm. lange Hautnarbe sichtbar war. Das Olecranon höckerig, stark nach hinten und innen verschoben. Eine dünnen Eiter secernirende Fistel 2 Finger breit vor dem Olecranon. An der Hinterseite 2 bis faustgrosse Abscesse. Keine Schmerzempfindung, dagegen tactile Empfindlichkeit an der Hand und dem Vorderarme vorhanden. 15. Februar: Incision der Abscesse, wobei der Finger in die mit Granulationen bedeckte, mit der stark ausgeschliffenen Trochlea nicht mehr congruente Incisura semilunaris major ulnae gelangt. Ausspülung, Drainage, Thonerdeverband. 25. März: Die Gelenkeiterung heilte bis auf eine wenig Serum entleerende Fistel aus, aber die Destruction des Gelenkes wurde nach Abnahme der entzündlichen Schwellung nur um so auffallender. Die Abschleifung der Ellenbogengelenkenden links war so bedeutend, dass das Olecranon hoch nach oben dislocirt und die Länge des Armes um 11 Ctm. vermindert erscheint. Der Epicondylus externus ebenso wie das Olecranon erscheinen verbreitert; seitliche Bewegungen schlotternd, passive Streckung normal, die Beugung etwas gehemmt, alle Bewegungen schmerzlos.

Am 28. Februar 1884 Resection des Ellenbogengelenk ohne Narcose, wobei der Patient keine Schmerz- sondern bloss Druckempfindung zu haben äusserte. Von den ausserordentlich deformirten, am Rande mit Osteophyten besetzten Knochen wurden etwa 10 Ctm. entfernt. In der Kapsel, welche mit dem scharfen Löffel und Scheere entfernt wurde, waren keine fungöse Granulationen vorhanden. Sublimatholzwolleverband mit Knochendrains. Bloss in den ersten 2 Tagen T. über 38. 17. März: Beim ersten Verbandswechsel war die Operationswunde bis auf oberflächliche Granulationsstellen geheilt. Auf Wunsch mit Pappschiene entlassen.

26. März: Ein ziemlich grosser Abscess im Sulcus bicipitalis und ohne Beziehung zu dem Gelenke, welcher Fieber erzeugte, wurde geöffnet.

Im Februar 1885 stellte er sich nochmals vor mit unbrauchbarem Schlottergelenke und mit auf cariösen Knochen führender, eiternder Fistel. Die von Neuem vorgeschlagene Amputation wurde verweigert und spätere Nachforschungen nach dem Pat. blieben erfolglos.

d) Handgelenk.

6. Syringomyelie. Fingercontractur nach Erfrierung; septische Entzündung des linken Zeigefingers und Handgelenkes; Amputation; Tod an Lungenmetastasen; Pyelocystitis.

Fr. Becker, 34 J. alt, verheiratheter Bauer aus Kirchheim, hat 4 gesunde Kinder. Im Jahre 1879 erfror er beide Hände und von da an soll sich innerhalb eines halben Jahres die Contractur der rechten Hand ausgebildet haben. An der linken Hand einige Schwielen, welche namentlich im Winter schmerzhaft wurden und zeitweilig aufbrachen. Vom 19. Febr. bis 23. Aug. 1885 lag er auf der Klinik des Herrn Prof. Erb mit der Diagnose Syringomyelie oder multiple Sclerose: Symmetrische Contracturen, Atrophie und Innervationsstörung beider Hände und Vorderarme, Reflexsteigerung, keine Entartungsreaction. Vor 14 Tagen trat ohne bekannte Veranlassung ein heftiger Frost auf, dann Schwellung, Röthung und Schmerzhaftigkeit der linken Hand, bis sich nach 3 Tagen in der Nähe des Handgelenkes ein Durchbruch mit reichlicher stinkender Eiterentleerung bildete.

Status am 1. December 1885: Stark fiebernder, kräftig gebauter Mann, Sensorium benommen, Zunge feucht. Die linke Hand zeigt Krallenstellung der Finger, Luxation der Hand volarwärts durch Zerstörung des Bandapparates, hochgradige entzündliche Schwellung bis zum Ellenbogengelenke. Das untere Ende der Ulna ist missfarbig, steht entblösst durch eine markstückgrosse Hautöffnung vor. Die 2 Endphalangen des Zeigefingers sind gangränös. Die Sensibilität in der übrigen Hand abgeschwächt. An der rechten Hand Flexionscontracturen des 3. bis 5. Fingers, die Haut schwielig verdickt. Der Urin muss mit dem Katheter geholt werden und ist getrübt durch Blasenepithelien. Die Wadenmuskulatur abgemagert, Patellarsehnenreflexe, sowie die Sensibilität gesteigert. Leichter Dorsalclonus. Nachmittags ein Schüttelfrost, der P. 144, T. 40,5. Das Fieber schwankte trotz wiederholten Thallingaben (0.75) zwischen 35,0 und 40,6 in raschem Wechsel; die Kräfte nahmen trotz Campher, Wein etc. ab. Am 4. December: Amputatio humeri, obgleich die Lungen nicht mehr frei waren. Darauf besserte sich die T. und das Befinden, allein der Urin wurde stark alkalisch, blutig, keine Cylinder, zahlreiche Blasenepithelien. Sp. G. 1025, Menge 2500 Ccm. Die Fröste wiederholten sich und am 14. December Mittags trat durch allgemeine Sepsis der Tod ein.

Sectionsbefund: Gangränöser Decubitus, Contractur und Atrophie der rechten Hand. Der Amputationsstumpf des linken Armes verklebt, aseptisch. Metastatische Herde mit beginnender Gangrän in beiden Lungen; eitrige Pyelonephritis, diphtheritische Cystitis und Urethritis; Milztumor. Ausgeprägte Syringomyelie im oberen Brust- und unteren Halsmark. Dieselbe erstreckte sich fast auf den ganzen Dorsaltheil mit Ausnahme des unteren Abschnittes

und auf die ganze Halsanschwellung bis an die Pyramidenkreuzung. Die Medulla oblongata war frei. Im Dorsalmark fehlten die vorderen grauen Säulen ganz, da sie durch die Ausdehnung der Höhle zerstört sind; die hintere graue Substanz zum grössten Theil verschwunden. Ausserdem besteht Sclerose besonders der Seitenstränge. Im unteren Halstheile befindet sich der hintere Theil der Vorderhörner und der vordere Theil der Hinterhörner zerstört. An dem Plex. brachialis und an den Handnerven makroskopisch nichts Abnormes zu sehen. An der amputirten Hand waren Hypothenar, Thenar und sämmtliche Interossei auf das stärkste atrophirt, nur einzelne Bündel des Flex. pollicis brevis intact. Von den Muskeln des linken Vorderarmes waren die Fl. dig. communes zum grossen Theil entartet, die übrigen intakt. Bei der mikroskopischen Untersuchung der Handmuskeln liessen sich Reste von Eiterungsprocessen nachweisen, so dass es durchaus offen bleiben muss, wie viel von diesen Processen direct durch die Entzündung veranlasst ist. An der rechten Hand waren der Flex. brevis pollicis und Adductor braunroth, die übrigen Muskeln des Thenar degenerirt. Der Hypothenar hellroth, die Interossei zum Theil degenerirt. Am Vorderarm nur der Palmaris longus anscheinend verändert.

Ich verdanke diesen Befund, sowie die Notizen über die nervösen Störungen der Kranken, zum grössten Theile Herrn Prof. Fr. Schultze.

Rückblick.

Wenn wir noch einmal die vorgeführten sechs Fälle kurz recapituliren, so betrafen sämmtliche Männer im mittleren Lebensalter; zweimal kamen die Entzündungen am Sprunggelenke vor, zweimal an der Schulter, je einmal am Ellbogen- und Handgelenke. Was die Formen betrifft, unter welchen die Gelenkentzündungen, abgesehen von den neuropathischen Begleiterscheinungen, auftraten, so würden wir eine (Junghans) mit Volkmann wohl als Arthritis ankylopoëtica bezeichnen können, und zwar spielte die Bettruhe offenbar bei der Bildung der Ankylose eine wesentliche Rolle.

Bei dem Falle Becker handelte es sich um eine septische acute Verjauchung und Zerstörung des Handgelenkes, welche wahrscheinlich durch Infection von einer der vorhandenen Schwielen ausgegangen war.

Die übrigen vier Fälle boten die Erscheinungen eines mehr oder weniger chronischen destruirenden Processes der Gelenkkörper dar, dessen Intensität durch abnorme Lockerung der Gelenke, Verkürzung der Extremitäten, starke Exsudation, ausserdem deutliche Crepitation und dabei vollkommene Abwesenheit einer Schmerzempfindung sofort auffiel. Zweimal (L. und Sebastian) würde bei

oberflächlicher Betrachtung wohl die Diagnose auf monarticuläre Arthritis deformans gelautet haben. Abgesehen von der Analgesie unterscheiden sich aber unsere neuropathischen Gelenkaffectionen von der Arthritis deformans ganz wesentlich durch die aussergewöhnlich rasche Destruction der Gelenkkörper, ferner durch die mangelnde Apposition an den von Druck entlasteten Stellen. Freilich kommt es auch zur Zerfaserung der Kapsel, zur Abschleifung des Knochens, zur Bildung von reiskörnerartigen Fibrinconcretionen, aber während der Knorpel bei der Arthritis deformans gleichsam plastisch wachs-weich auf die Seite geschoben wird und später wieder compact in der neuen Form ossificirt, werden Knorpel und Knochen bei den neuropathischen Gelenkaffectionen gleichsam zermahlen, abgerieben und der offenbar bröckelige, an organischer Substanz arme Knochen blossgelegt.

In den zwei anderen Fällen (Oestringer und Sebastian) handelte es sich um chronisch-eitrige Gelenkentzündungen und bei oberflächlicher Betrachtung wären sie wohl in den grossen Topf der tuberculösen Gelenkcaries verwiesen worden. Ich bedauere sehr, dass die Untersuchung auf Tubercelbacillen unterlassen worden ist und kann auch die Meinung nicht von der Hand weisen, dass es sich primär um eine tuberculöse Omarthritis gehandelt haben mag. Nur war es im Gegensatz zu den gewöhnlichen tuberculösen Arthritiden auffällig, wie stark die Exsudation in den Vordergrund trat (was ja bekanntlich bei der tuberculösen Omarthritis selten der Fall ist), wie gering die fungöse Degeneration der Kapsel war und wie stark im Gegensatze zu derselben die Gelenkenden abgeschliffen und zerstört waren.

Es unterliegt ja keinem Zweifel, dass neuropathische Individuen (und wahrscheinlich in höherem Grade) zu allen möglichen Formen der Arthritis disponirt sind, wie jeder andere Mensch, und wenn man mir deshalb einwenden wollte, die angeführten Fälle seien nichts Anderes als gewöhnliche Arthritiden verschiedener Formen bei neuropathischen Individuen, so kann ich nur darauf antworten: Ganz recht, aber der Verlauf dieser Arthritiden wird durch die Innervationsstörung so wesentlich modificirt und beeinflusst, dass es dennoch von hohem praktischen Werthe ist, dieselben von den übrigen Arthritiden zu trennen.

Bezüglich des schädlichen Einflusses der Analgesie habe ich schon das Wichtigste erwähnt und möchte nur hinzufügen, dass dieselbe bloss bei den chronischen Entzündungen auffällig zur Geltung gekommen ist. Bei den acut beginnenden Entzündungen (Junghans und Becker) waren von Anfang Schmerzen vorhanden, möglicher Weise durch Mitbetheiligung der, wie oben schon betont wurde, noch vorhandenen Schmerzempfindung der oberflächlichen Hautnerven.

Von grosser Wichtigkeit ist die erhöhte Vulnerabilität der Gewebe bei neuropathischen Individuen. Freilich tritt dieselbe bei den chronischen Rückenmarksleiden nicht so auffällig zu Tage, wie z. B. bei traumatischen Rückenmarksquetschungen, indessen spielen im finalen Bilde der Tabes dennoch Decubitus und acute Entzündungen des uropoëtischen Systemes eine erhebliche Rolle. Bei dem Falle Becker hatte die anatomisch nachgewiesene Syringomyelie unzweifelhaft auf den acuten Verlauf der septischen Handentzündung und auf die Intensität der Entzündungserscheinungen im uropoëtischen System den erheblichsten Einfluss.

Ein Beispiel, wie eine sonst unschuldige Krankheit bei einem Tabiker tödtlich werden kann, möchte ich aus meiner Erfahrung mittheilen: Ein seit lange an Tabes leidender Fabrikant bekam eine Tripperinfection. Vierzehn Tage später entwickelte sich eine Pyelonephritis, Cystitis und eitrige Pericarditis, welche in der vierten Woche den Tod herbeiführte.

Andererseits wissen wir noch nichts über die Topographie und die Qualität der Läsionen des Rückenmarkes, von welchen diese erhöhte Vulnerabilität der Gewebe abhängt; denn Operationswunden und Fracturen heilen bei Tabikern in der Regel ganz glatt. Noch im vorigen Jahre kam am zweiten Tage nach der Verletzung ein Tabiker mit einer complicirten Unterschenkelfractur in meine Behandlung, die er durch einen Fehltritt auf der Strasse erworben hatte. Das obere Tibiaende stand 6 Ctm. entblösst zur Hautwunde heraus. Da die Reposition nicht leicht gelang, begnügte ich mich mit gründlicher Desinfection und Anlegung eines Jodoformsublimatdauerverbandes. Derselbe wurde alle acht Tage gewechselt und mit geringer Eiterung consolidirte der Knochen in fünf Wochen. In der achten Woche meisselte ich das vorstehende Knochenstück ab

und darauf trat rasche Heilung der Wunde ein mit guter Gebrauchsfähigkeit des Beines.

Was die Diagnose dieser neuropathischen Gelenkaffectionen betrifft, so möchte ich für die acuten Fälle nochmals den rapid deletären Verlauf, für die chronischen Fälle die Analgesie, die starke Exsudation und die hochgradige Zerstörung der Gelenkkörper hervorheben.

Dass die Fälle nicht immer leicht zu erkennen sind, beweist der Fall L., bei welchem noch vor Kurzem ein tüchtiger Chirurg die Meinung aussprach, es müsse doch ein Knochenbruch vorausgegangen sei. Bei Stucke schwankten die ärztlichen Meinungen zwischen „schlecht geheilter" Luxation und Sarcom des Schultergelenkes, bis die Probepunction und Resection die Frage definitiv entschied.

Dass die neuropathische Anlage in forensischer Beziehung namentlich bei Schadenersatzklagen von Wichtigkeit ist, brauche ich wohl kaum zu erwähnen. Es wird deshalb in allen Fällen von Distorsionen oder Fracturen (namentlich wenn letztere durch sonst unbedeutende Traumen entstanden sind), wenn dieselben durch Analgesie oder sonst ungewöhnlichen Verlauf auffallen, eine sehr genaue Untersuchung des Nervensystems nothwendig sein.

Als Entstehungsursachen wurden in obigen Fällen zweimal Traumen angegeben. Einmal entstand die Entzündung ohne bekannte Veranlassung und dreimal (Stucke, Oestringer und Becker) schienen gewisse trophische Störungen der Hände (Atrophie der Muskeln, Analgesie, Contractur der Finger) mit einer vor Jahren stattgehabten Erfrierung in Zusammenhang zu stehen. Ob diese Muskelcontracturen etwa auf durch Erfrierung bedingte ischämische Lähmungen (wie Pönsgen aus seiner Klinik einen ähnlichen Fall mittheilt, Deutsche med. Wochenschr. No. 23, 1885) zurückzuführen sind, oder ob die Erfrierung bloss eine Gelegenheitsursache bei congenitaler Disposition des Centralnervensystems abgegeben hat, muss ich dahingestellt sein lassen.

Was nun die disponirende Erkrankung des Nervensystems in obigen Fällen betrifft, so ist allerdings bloss in einem Falle (Junghans) eine graue Degeneration der Hinterstränge nebst anderen Affectionen, in einem zweiten (Becker) Syringomyelie durch

die Section nachgewiesen worden. Beide Erkrankungen wurden im Leben vermuthet. Bei den Uebrigen liegt vorläufig bloss eine Wahrscheinlichkeitsdiagnose am Lebenden vor. Bei L. und Sebastian glaubten wir aus reflectorischer Pupillenstarre, Fehlen der Patellarreflexe, verbreiteter Analgesie, Ataxie die Diagnose auf Tabes stellen zu dürfen, während bei Oestringer und Stucke wegen der vorwiegenden Erkrankung der Hände, Muskelatrophieen der Vorderarme mit Contracturen, Analgesie der Verdacht auf Syringomyelie ausgesprochen worden ist.

Es würde mich zu weit führen, das Für und Wider dieser Diagnosen hier ausführlich zu discutiren.

Was die Therapie betrifft, so wird sie sich von den gewöhnlichen Indicationen wohl bloss dadurch unterscheiden, dass unzweifelhaft eine feste Ankylose in guter Stellung einer ausgiebigen Abschleifung und Lockerung des Gelenkapparates vorzuziehen ist. Ich glaube deshalb, dass im Bewusstsein der schlechten Prognose der Gelenkdistorsionen bei Tabikern Ruhigstellung und später entlastende, genau nach der Form des Fusses gebaute Maschinen anzuwenden sind. Wenn die Destruction weit vorgeschritten ist, oder wenn die Eiterung Gefahr bringt, wird die Arthrotomie (L.) Resection (Oestringer, bei dem besser amputirt worden wäre, Stucke und Sebastian) oder Amputation (Junghans, Becker) in Frage kommen.

VIII.

Erste Heilung eines Larynx-Cancroids vermittelst Ausrottung per vias naturales.

Von

Prof. Dr. B. Fränkel

in Berlin.[1])

Meine Herren! Der Krebs des Larynx, insonderheit die cancroide Form desselben, zeigt in mancher Hinsicht eine relativ geringe Malignität; denn im Verhältniss zu anderen Organen wächst das Cancroid im Kehlkopf langsam, bleibt lange auf das befallene Organ beschränkt und zieht erst spät eine Infection der benachbarten Drüsen nach sich. Auch gehört der Larynx zu den Körpertheilen, in welchen der Krebs sehr frühzeitig als solcher erkannt wird; denn schon ganz kleine Tumoren des Kehlkopfes stören dessen Function und lenken hierdurch die Aufmerksamkeit des Patienten auf sich. Das Laryngoskop aber und die mikroskopische Untersuchung entnommener Geschwulstpartikel sichern die Diagnose in verhältnissmässig sehr früher Zeit.

In vollkommenem Gegensatz hierzu stand bis vor Kurzem die Therapie; denn unter den Cancroiden der dem Auge zugänglichen Organe waren die des Kehlkopfes diejenigen, gegen welche sich die Therapie am machtlosesten zu erweisen schien. Bekanntlich neigte sich die Ansicht der Majorität der Specialisten noch auf dem internationalen Congress in London dahin, dass es für diese Kranken das Beste sei, sie unbehelligt sterben zu lassen und sie höchstens durch die Tracheotomie vor dem Ersticken zu bewahren. In neuester Zeit ist jedoch ein Umschwung der Meinungen

[1]) Nach einem am 3. Sitzungstage des Congresses, am 9. April 1886, gehaltenen Vortrage.

in Bezug auf den Credit des operativen Vorgehens auch bei den Laryngologen unverkennbar eingetreten und haben die Erfolge besonders der partiellen Resection des Kehlkopfes das Vertrauen auf ein actives Vorgehen gegen den Larynxkrebs wesentlich gehoben. Ich möchte mir nun heute erlauben, Ihnen einen Fall von Larynxkrebs mitzutheilen, bei welchem es mir gelungen ist, denselben auf operativem Wege, aber per vias naturales zu heilen. Wenn es sich um die Heilung von Krebs handelt, fällt schon ein Fall schwer in's Gewicht.

Auf Empfehlung des Herrn Geh. Rath Virchow kam im September 1881 das Mitglied des Reichstages Herr Prof. Julius Wiggers aus Rostock vollkommen heiser in meine Sprechstunde. Er hatte an seinem rechten Stimmbande eine Bohnengrosse Geschwulst. Dieselbe bedeckte die obere Fläche des Stimmbandes, so dass nur das vordere und hintere Viertel frei blieb und ragte mehr als 2 Mm. weit über den freien Stimmbandrand hinaus in das Lumen der Glottis hinein. Die Untersuchung und Operation bot besondere Schwierigkeiten, weil Herr Wiggers, dessen Namen ich übrigens mit seiner ausdrücklichen Erlaubniss nenne, seine Zunge nicht über die langen und scharfen Schneidezähne vorstrecken konnte, ohne sie erheblich zu verletzen. Bei dem energischen Manne gelang es aber bald, auch mit hinter den Schneidezähnen befindlicher Zunge weiter zu kommen. Ich vermied es, die Schneidezähne auszuziehen, da Herr Wiggers es binnen Kurzem lernte, die Zunge mit einem Spatel selbst zu deprimiren. Am 17. September 1881 konnte ich den Tumor mit der Schlinge fassen und radical entfernen. Den Boden ätzte ich nachträglich mit dem Galvanokauter.

Ich demonstrire Ihnen den Tumor. Derselbe ist durch den Alkohol, in welchem er aufbewahrt ist, geschrumpft und an seiner Ansatzfläche erheblich verkleinert, weil ich von hier Stücke für mikroskopische Präparate entnommen habe. Trotzdem ist er noch immer Bohnengross. An seiner Oberfläche zeigt er eine höckerige Beschaffenheit, die ihm ein den Papillomen ähnliches Ansehen verleiht. Ich habe vor einigen Tagen neue Schnitte für mikroskopische Präparate entnommen und im Nebenzimmer aufgestellt. Die Betrachtung derselben wird ausreichen, um Ihnen die Gewissheit zu geben, dass es sich um ein Cancroid gehandelt hat; denn dieselben zeigen epitheliale Nester und Perlen in so characteristischer Weise, dass jeder Zweifel an der Natur der Geschwulst ausgeschlossen wird.

Trotz der gelungenen Operation stellte sich ein Recidiv ein. Nach Jahresfrist — am 15. September 1882 — musste ich eine Erbsengrosse Geschwulst entfernen, die am vorderen Ende, wo der Tumor gesessen hatte, also an der Grenze des vorderen und mittleren Viertels dem rechten Stimmband aufsass. Wiederum cauterisirte ich mit dem Galvanokauter. Ein zweites Bohnengrosses, ebenfalls locales Recidiv musste ich im Sommer — am 31. Mai — 1883 auf dieselbe Weise entfernen. Doch gelang es nur Stückweise den Tumor herauszubringen. Wiederum wandte ich den Galvanokauter an.

Im Februar 1884 hatte sich ein neues, drittes Recidiv gebildet, welches viel breiter aufsass und einen blassröthlichen Tumor darstellte, der die vordere Gegend des rechten Stimm- und Taschenbandes einnahm. Ueberdies hatte sich eine Hühnereigrosse harte Drüse rechts unter dem Kopfnicker hinzugesellt. Es gelang mir wieder vermittelst Schlinge und Zange den Tumor zu entfernen, und hatte diesmal Herr Prof. Virchow die Freundlichkeit, die anatomische Untersuchung herausgenommener Stücke vorzunehmen. Ich bin von ihm autorisirt, zu sagen, dass er dieselbe für ein Cancroid erklärte, welches eigenthümliche Schlauchförmige Concretionen verhornter Massen enthielt.

Die Drüse wurde dann am 1. April 1884 von Herrn Prof. Madelung in Rostock exstirpirt. Der Schwiegersohn des Patienten, unser College A. Clarus in Leipzig hatte die Güte, mir am 17. April folgenden von Herrn Prof. Madelung als richtig befundenen Bericht über die Operation zuzusenden: „Die Operation ist glücklich abgelaufen und hat einen überraschend schnellen Verlauf genommen. Es musste die Vena jugularis communis in ca. 5 Ctm. Ausdehnung, ebenso von dem Ramus descend. nervi hypoglossi ein ca. 2 Ctm. langes Stück resecirt werden. Drei bis vier Erbsengrosse, anscheinend nicht veränderte, vom Haupttumor isolirte Lymphdrüsen, wurden von dem hinter der Clavicula liegenden Theil der Vene abgelöst. Die Untersuchung der Geschwulst ergab als Resultat: Plattenepithelkrebs, stellenweise stark verhornt. Die Neubildung hat die Vene seitlich umwachsen, adhärirt der Venenwand in grösserer Ausdehnung und erscheint stellenweise dem Durchbruch nahe. In den kleinen Drüsen auch schon beginnende Krebswucherung. Der Nerv zeigt mässige entzündliche Verdickung der Scheide, sonst keine Veränderung".

Trotz des erheblichen Eingriffes, den, wie vorstehender Bericht zeigt, die Exstirpation der Drüse darstellte, trat Heilung per primam ein und Dank der Sorgfalt, mit der Herr Prof. Madelung alles Verdächtige entfernt hatte, hat sich am Halse kein Recidiv ausgebildet. Die Untersuchung der Drüse aber bestätigte die Diagnose auf Cancroid, welche die Untersuchung der exstirpirten Geschwülste des Kehlkopfes ergeben hatte. Ich betone Dieses ausdrücklich, um die Beobachtung in jeder Weise einwandsfrei zu machen.

Es bildete sich jedoch wiederum, und zwar nach weit kürzerem Intervall als früher, ein Recidiv im Kehlkopf aus. Im Juni 1884 kam Herr Prof. Wiggers wieder zu mir, wiederum vollkommen aphonisch. Bei dem im Allgemeinen günstigen Resultate, welches ich bisher erzielt hatte — das Cancroid bestand seit dem Jahre 1881! — entschloss ich mich, im Einverständniss mit Herrn Collegen Clarus, nochmals, also zum 5. Male die intralaryngeale Entfernung zu versuchen. Nur verfuhr ich dabei diesmal insofern anders, als ich die Schlinge nicht mehr wie bei den früheren Operationen als schneidendes Instrument benutzte. Ich zog sie vielmehr nur so fest an, dass ich den dem rechten Stimm- und Taschenbande breit aufsitzenden Tumor damit ergriff und ihn abriss. In zwei Sitzungen gelang es mir, die Geschwulst funditus zu entfernen. Auch sah ich diesmal von der nachträglichen Anwendung der Galvanokaustik ab, weil ich inzwischen mehrfach den Eindruck gewonnen hatte, dass die Glühhitze nicht günstig auf Carcinome wirkt.

Seitdem ist kein Recidiv eingetreten. Ich habe den Patienten im October 1885 gesehen und laryngoskopirt. Sein Kehlkopf ist frei von jeder Geschwulst. Er spricht mit lauter, klarer Stimme. Herr Prof. Madelung hat ihn vor einem Monat untersucht und sowohl im Kehlkopf wie äusserlich am Halse durchaus gesund befunden, und ich habe einen Brief vom 2. April, in welchem mir Herr Wiggers sein vollkommenes, stimmliches und körperliches Wohlbefinden mittheilt. Es kann demnach jetzt, nachdem der nunmehr im 75. Lebensjahre stehende Patient — geboren am 17. December 1811 — beinahe 2 Jahre lang von jedem Recidiv frei geblieben ist, der Fall als ein geheilter betrachtet werden.

Ich halte den Fall für eine glänzende Bethätigung der Operationsmethode per vias naturales. Zwar wird man mir entgegnen können, dass vielleicht nie ein Recidiv eingetreten wäre, wenn man sogleich die Thyreotomie gemacht und den Tumor noch radicaler entfernt hätte, als dies intralaryngeal möglich war. Dann würde man aber ein grosses Stück des Stimmbandes haben reseciren müssen und der Patient spräche jetzt sicher nicht mit klarer Stimme. Ich glaube, dass ich immer den Tumor so radical exstirpirte, als dies auch bei Eröffnung des Kehlkopfes ohne Resection des Stimmbandes möglich war, und muss deshalb annehmen, dass auch die Thyreotomie ohne Resection mindestens des Stimmbandes Recidive nicht verhütet hätte. Diese Frage ist aber eine solche, die nur mit Wenn und wieder Wenn beantwortet werden kann. Dem gegenüber steht das positive Resultat, dass es bei einem so alten Herrn gelungen ist, ein unzweifelhaftes Cancroid des Larynx mit Erhaltung der Function dieses Organes vermittelst Ausrottung per vias naturales zu heilen.

Meine Herren! Auch in diesem Kreise glaube ich auf keinen Widerspruch zu stossen, wenn ich den Satz ausspreche, dass gegen Geschwülste des Kehlkopfes die Methode der Operation per vias naturales überall angewendet werden muss, wo sie mit Aussicht auf Erfolg ausgeführt werden kann. Von diesem Satz schien der Krebs bisher eine Ausnahme zu machen. Zwar hat Oertel in drei Fällen versucht, gegen den Kehlkopfkrebs auf intralaryngealem Wege vorzugehen [1]). Es ist ihm aber nicht gelungen, eine Heilung zu

[1]) M. Oertel, Ueber Geschwülste im Kehlkopfe und deren Operation auf endolaryngealem Wege. Deutsches Archiv für klin. Medicin. Bd. XV. S. 502.

erzielen; denn in dem Falle des Schauspielers Frankel, in welchem er wegen vermeintlichen Carcinoms das rechte Taschenband mit Erfolg auf intralaryngealem Wege resecirte — eine Leistung, die alle Anerkennung verdient — blieb die Bestätigung der Diagnose durch die mikroskopische Untersuchung der excidirten Geschwulst aus; denn er konnte „an keiner Stelle eine deutliche alveolare Anordnung wie bei ausgesprochenem Eptheliom finden“ (S. 511). Der Patient ging später an allgemeiner Tuberculose zu Grunde, ohne ein Recidiv im Kehlkopf zu bekommen. Soweit mir aber die Literatur bekannt ist, sind die Oertel'schen Mittheilungen die einzigen, in denen ein Kehlkopfkrebs in bewusster Weise auf intralaryngealem Wege auszurotten versucht wurde. Was die Laryngologen abhält, beim Cancroid diejenige Methode anzuwenden, welche für die die Welt beherrschenden Organe des Kehlkopfes, deren specielle Pflege sie übernommen haben, unbedingt die schonendste ist, das ist die Vorstellung, dass der Krebs durch dieselbe nicht gründlich genug ausgerottet werden könne und danach Recidive nothwendiger Weise folgen müssten. Meine Ihnen mitgetheilte Beobachtung lehrt das Gegentheil und wird hoffentlich dazu beitragen, auch gegen weitere Fälle von Cancroid des Larynx von der intralaryngealen Methode Gebrauch zu machen.

Allerdings wird diese Methode nicht nur ihre Grenze da finden, wo sie technisch von vornherein unausführbar erscheint, sondern sie wird auch in Fällen zu unterlassen sein, wo bei Verzögerung des Eingriffes die halbseitige Resection des Kehlkopfes unausführbar werden würde. Ich glaube, dass diese Chance dem Patienten auf alle Fälle gewahrt werden muss. So habe ich vor Kurzem Herrn Geh. Rath von Bergmann einen Fall von Kehlkopf-Cancroid zugeführt, bei dem ich, trotz der verhältnissmässig jungen Geschwulst, von der intralaryngealen Methode absehen zu müssen glaubte; denn einmal sass das Cancroid zum grösseren Theil an der unteren Fläche des Stimmbandes; dann aber, und dies bestimmte mich besonders von dem Versuch der intralaryngealen Methode abzusehen, reichte dasselbe bis an die vordere Commissur heran und drohte täglich die andere Seite zu befallen. Herr Geh. Rath von Bergmann resecirte mit gewohnter Meisterschaft den grösseren Theil der rechten Kehlkopfhälfte und entfernte

die benachbarten Drüsen. Ich bin heute in der Lage, Ihnen den geheilten Patienten und die resecirten Theile vorzustellen [1]).

Ziehe ich nun aus meinen Mittheilungen einen Schluss in Bezug auf unser ferneres Verhalten gegen den Kehlkopfkrebs, so glaube ich Folgendes empfehlen zu können. In allen Fällen, wo der Sitz der Geschwulst dies gestattet, wird mit der Schlinge oder der Zange, unter Anwendung von Cocain, ein möglichst grosses Stück auf intralaryngealem Wege heransgenommen. Ergiebt die mikroskopische Untersuchung, dass es sich um einen Krebs handelt und besteht keine unmittelbare Gefahr, dass die Geschwulst auf die andere Seite des Kehlkopfes übergreift, so ist der Versuch indicirt, die Geschwulst von ihrer Unterlage mit Schlinge oder Zange unter dem mir der Zeit noch fehlenden, nicht hoch genug anzuschlagenden Vorzug der örtlichen Anästhesie ab- und auszureissen. Die Blutung ist dabei sorgfältig zu überwachen, aber so weit die bisherige Erfahrung bei diesen und ähnlichen Operationen ein Urtheil gestattet, ungefährlich. Die Configuration des Kehlkopfes aber ist ganz besonders dazu angethan, eine totale Entfernung einer Geschwulst beim Abreissen von der Unterlage in Aussicht zu stellen. Auf alle Fälle aber wird bei einem derartigen Vorgehen das Leben des Patienten in keiner Weise verkürzt, im Gegentheil die Hoffnung dasselbe zu erhalten gesteigert. Für die Conservirung der Function verspricht zudem ein solches operatives Vorgehen unzweifelhaft den grössten Erfolg. Der Patient ist andauernd in laryngoskopischer Beobachtung zu halten und jedes etwa sich bildende Recidiv möglichst bald nach derselben Methode zu entfernen. Gelingt es nicht, auf intralaryngealem Wege zum Ziele zu kommen, so tritt die partielle Resection in ihr Recht. Sind beide Seiten des Kehlkopfes befallen, so wird vor der Total-Exstirpation noch die Frage zu erwägen sein, ob nicht vermittelst des intralaryngealen Verfahrens eine Ausrottung zu ermöglichen ist.

---

[1]) Der Fall ist vortrefflich verlaufen. Er wurde aus der v. Bergmann'schen Klinik schon in der 3. Woche nach der Operation mit geheilter Wunde entlassen und musste nur eine kurze Zeit lang von mir wegen beginnender Stenose bougirt werden. Der Patient befindet sich auch jetzt noch — ½ Jahr nach der Operation — frei von jedem Recidiv, athmet und schluckt vortrefflich und spricht mit dem erhaltenen linken Stimmbande in recht vernehmlicher Weise.

IX.

Zur Aetiologie des Wundstarrkrampfes beim Menschen.

Von

Dr. Rosenbach,

Professor in Göttingen.[1])

Hochgeehrte Herrn! Ich muss damit anfangen, die hohe Versammlung um Entschuldigung zu bitten, dass ich schon heute die Ergebnisse einer Versuchsreihe mittheile, welche keineswegs bis jetzt abgeschlossen ist. Zwar hatte ich schon seit längerer Zeit die Absicht, bei einem passenden Falle meine experimentelle Arbeit dem menschlichen Tetanus zuzuwenden; dieser Fall bot sich jedoch nicht eher, als vor etwa 6 Wochen. Die Arbeit stiess, wie ich von vorne herein erwarten musste, auf ungewöhnliche Schwierigkeiten, deren Ueberwindung eine sehr viel längere Zeit erfordern wird. Nichtsdestoweniger erreichte die Arbeit in den ersten Fundamentalversuchen einen gewissen Abschnitt, und ich habe geglaubt, dass diese Resultate, um so mehr, als gerade neuerdings die Untersuchungen von Carle und Rattone, und besonders die von Nicolaier, die Frage nach der Natur des Tetanus auf die Tagesordnung gesetzt und in ein neues Fahrwasser gebracht haben, von Interesse sein dürften.

Der Wundstarrkrampf ist klinisch, Dank seiner hervorstechenden, gewaltigen und erschreckenden Symptome, seit ältester Zeit als besondere Krankheit charakterisirt worden. Es besteht über denselben eine reiche Literatur, in welcher es nicht an Versuchen fehlt, Erklärungen und Theorien über das Wesen und die Ursache

[1]) Vorgetragen am 1. Sitzungstage des Congresses, 7. April 1886.

der Krankheit aufzustellen. Allein fassen wir dieselben näher in's Auge, so hat bis jetzt keine eine befriedigende Klarheit in das Wesen des Wundstarrkrampfes zu bringen vermocht.

Dass die Verletzung in Beziehung zur Entstehung des Wundstarrkrampfes stehen muss, leuchtete natürlich von jeher ein. Ebenso klar aber lag auf der Hand, dass diese Beziehung keine directe sein konnte, da unter sehr zahlreichen Wunden aller möglichen Organe, auch des Nervensystems, nur ein ganz geringer Procentsatz zu Starrkrampf führt. Auch die Art der Wunde konnte nicht zur Erklärung des Ausbrechens von Tetanus in Frage kommen, da zu allen möglichen Wunden an allen Körperstellen diese Krankheit hinzugetreten ist. Nach Blasenpflastern, Schröpfwunden, Aknepusteln, Zahnextractionen, Bienenstichen, Hornhautwunden u. s. w. beobachtete man sie. Freilich ist immer wieder die Thatsache hervorgehoben, dass Wunden mit Fremdkörpern, mit Gangrän, dass im Kriege Schussverletzungen des Ober- und Unterschenkels besonders häufig zu Tetanus Veranlassung geben. Allein damals konnten diese Thatsachen noch zu keiner Erklärung führen.

Viel natürlicher schien es, solche Verwundungen in's Auge zu fassen, welche Beziehung zum Nervensystem hatten. Man hat sich an Fälle gehalten, in denen Fremdkörper durch Druck oder scharfe Spitzen und Kanten, oder Ligaturen durch Zerrung Nervenstämme dauernd zu reizen schienen. Doch liegt auch hierin ein durchgreifendes Moment für das Eintreten des Tetanus nicht. Schon Rose richtet sich in seiner Bearbeitung des Wundstarrkrampfes gegen die Theorie von Reflexen von einem gereizten Nervenstamm aus. Ferner aber liegen, wie bekannt, experimentelle Bestrebungen vor, durch Reizung peripherer Nerven Starrkrampf zu erzeugen, von Descot und Legros, und später von Arloing und Tripier. Gleichmässig erhielten sie ein wichtiges Resultat — nämlich ein durchaus negatives.

Ich will nun weiter, m. H., die Ansichten hier nicht discutiren, welche über den Einfluss der Erkältung, des Witterungswechsels, der Luftfeuchtigkeit etc. geäussert sind. Wir begegnen hier den erheblichsten Widersprüchen. Denjenigen Autoren nämlich, welche jene Einflüsse als Ursache des Tetanus hinstellten, wie Larrey, Hennen, Stromeyer, Heineke, stehen andere gegenüber, wie Pirogoff, Burkart u. A., welche, trotzdem dass Feuchtigkeit,

Witterungswechsel, Erkältung in hohem Grade auf die Mannschaften einwirkte, nur sehr selten Tetanus beobachteten. In der vom Königl. Kriegs-Ministerium jüngst herausgegebenen Bearbeitung des Tetanus im französischen Kriege 1870 heisst es, „dass chemische und thermische Einflüsse die Tetanusfrequenz begünstigt haben, letztere jedoch nicht immer zweifelsfrei". — Nun, dem mag sein, wie ihm wolle, Niemand wird wohl heute zu Tage solche Einflüsse als die directe Ursache des Tetanus hinstellen.

Dass weiter die pathologisch-anatomischen Untersuchungen — auch mit allen modernen Hülfsmitteln ausgeführt — inconstante, ja wesentlich negative Resultate gehabt haben und bis jetzt keinerlei Fingerzeig für die Aetiologie des Leidens abgegeben haben, ist bekannt. Die reichen Erfahrungen und Untersuchungen aus dem deutsch-französischen Kriege führen zu dem Resultat, „dass die Veränderungen, welche beim Tetanus der Affection im Rückenmark zu Grunde liegen, zu erkennen, die heutigen Hülfsmittel nicht auszureichen scheinen".

Bei vielen Autoren, namentlich auf chirurgischer Seite, sehen wir die Nothwendigkeit, den Zusammenhang zwischen der Wunde und dem Tetanus zu erklären, in erster Linie sich geltend machen. Dies führte nun wieder zu der Theorie, dass der Tetanus durch ein aus der Wunde in den Körper gelangtes Agens entstehe. Roser und Heiberg zählten den Tetanus zu den zymotischen Krankheiten. Man stellte sich vor, dass durch ein Miasma ein Gift in der Wunde sich bilde, durch dessen Resorption die Krampferscheinungen hervorgerufen würden. Diese Theorie erwarb sich wohl Anhänger. Griesinger, Thompson, Spencer Wells, Billroth, v. Bergmann, Rose, Neudörfer, Strümpell u. A. sprachen sich für dieselbe aus. Auch betonte man die Aehnlichkeit des Tetanus mit der unzweifelhaft durch Infection entstehenden Hundswuth. Es würde viel zu weit führen, hier in eine Discussion über die in dieser Richtung geäusserten Ansichten einzutreten.

Es sind dann aber ferner auch Versuche in derselben Richtung unternommen worden, zunächst von Rose, Frickenhaus, von Arloing und Tripier. Letztere injicirten im Jahre 1870 Hunden und Kaninchen Blut und Eiter von tetanischen Menschen und überimpften auch Blut eines tetanischen Pferdes auf ein anderes — jedoch mit negativem Resultat. Ich transfundirte als

Assistent Baum's auf dessen Wunsch 60 Ccm. ganzes Aderlassblut eines tetanischen Menschen einem Hunde — auch ohne Erfolg. Schulz injicirte Blutserum und Eiter Tetanischer in das Subcutangewebe von Hunden und Billroth in das Gefässsystem von Hunden — ebenfalls ohne Erfolg. — M. H.! Der Hauptfehler der meisten dieser Versuche lag darin, dass der Hund als Versuchsobject gewählt worden war, welcher sich sowohl bei Nicolaier's als bei meinen Versuchen als vollständig refractär gegen das wirksamste Tetanus-Impfmaterial erwies.

Die ersten Experimentatoren, welche positive Resultate erzielten, sind Carle und Rattone. Sie injicirten die Aufschwemmung einer Aknepustel, von welcher aus sich tödtlicher Tetanus entwickelte, 21 Kaninchen in die Nervenscheide des Ischiadicus. Bei 11 dieser Thiere entwickelte sich tödtlicher Tetanus. Auch gelang es Carle und Rattone, die Krankheit von einem Thiere zum anderen zu übertragen, dadurch, dass sie von der Aufschwemmung des Nerven oberhalb der Injectionsstelle injicirten. Die primäre Aufschwemmung aus der Pustel war sehr reich an Mikroorganismen. Culturversuche wurden nicht gemacht, wenigstens ist davon in der betreffenden (vorläufigen) Mittheilung nichts erwähnt.

Das grösste Interesse für unsere Frage hat die im hygienischen Institut des Herrn Prof. Flügge von Nicolaier ausgeführte Arbeit. Bei Untersuchung der Organismen des Bodens ergab sich das unerwartete Resultat, dass sich nach Impfung von Kaninchen, Meerschweinchen und Mäusen mit Erde neben dem malignen Oedem eine Krankheit entwickelt, welche Nicolaier nach ihren Symptomen durchaus als Tetanus anspricht. Ich werde diese in hohem Grade wichtigen und interessanten Resultate im Zusammenhang mit meinen Beobachtungen besprechen.

Am 9. Februar d. J. wurde in hiesiger Klinik ein 23jähriger Arbeiter mit erfrorenen Füssen aufgenommen. Er hatte sich vor etwa 4 Wochen die Füsse erfroren, ist aber die ganze Zeit hindurch noch mit denselben umhergewandert, hat zeitweise auch noch gearbeitet, in Kuhställen genächtigt etc. Bei dem ganz verwahrlosten, sehr elenden Manne waren beide Füsse bis zum Unterschenkel brandig geworden. Die Haut war grünlich-grau, gefühllos; der Gestank unerträglich. Im unteren Dritttheil des Unterschenkels war bereits eine sehr deutliche Demarcationsgrenze. Abendtemperatur 41,5, Pulsfrequenz 132. Am folgenden Tage betrug die Morgentemperatur 40,2. Pat. hat in der Nacht unter sich gehen lassen. Er kann den Mund nicht öffnen

und hat Nackensteifigkeit. Die Bauchmuskeln sind gespannt. Das Gesicht zeigt den charakteristischen, gespannten Ausdruck mit vielen Falten auf der Stirn. Urin ohne Albumen. Abends 8 Uhr erfolgte der Tod. — Aus dem Sectionsbefunde hebe ich als einziges wichtiges Moment hervor, dass sich an der Demarcationsgrenze schon reichliche Eiterung vorfand. Ich war zufällig beim Tode des Patienten im Hospitale und entnahm etwa 1 Stunde nach demselben Stückchen aus den Füssen, da wo die nur aussen verfärbte Haut mit dem fast noch nicht verfärbten Subcutangewebe dicht unterhalb der Demarcationsgrenze der Haut zusammenstiess.

Ich brachte noch Abends 10 Uhr 2 Meerschweinchen je ein Linsengrosses Stück unter die Haut des Oberschenkels. Am folgenden Morgen fand ich beide Thiere im ausgebildeten Tetanus. Um Mittag war das eine schon todt, das andere im Stadium der Nackenstarre und der Krämpfe bei jedem Anfassen; es ging Abends zu Grunde. Ich versuchte nun etwas entfernt von der Impfstelle von diesem Thiere reineres Impfmaterial zu entnehmen, allein die Uebertragung desselben war resultatlos. Bald ergab sich, dass man nur dann mit Erfolg übertragen kann, wenn man direct von der alten Impfstelle überimpft. Da ich im Voraus nicht wissen konnte, dass das Material vom Menschen Monate lang wirksam blieb, übertrug ich, um den Infectionsstoff zu conserviren, so lange von Thier zu Thier, bis ich eine wirksame Cultur in Händen hatte. Auf diese Weise wurde die Krankheit auf 4 Meerschweinchen und 11 Mäuse von Thier zu Thier übertragen.

Lassen Sie mich, m. H., Ihnen nun zuerst die Symptome dieses Impftetanus beim Thiere beschreiben. Sie stimmen mit denen, welche Nicolaier nach Impfung mit Erde erhielt, genau überein. Sie sind je nach der Stelle der Einimpfung etwas verschieden. Betrachten wir zuerst eine Maus, welche in eine hintere Extremität an der Lende subcutan geimpft ist. Nach etwa 12 stündiger Incubation (oft schon eher) war der Schwanz steif aufgerichtet und nach der geimpften Seite zugekehrt, die Extremität steif in allen ihren Bewegungen. Bald wird diese vollkommen starr, nach hinten ausgestreckt, die Zehen gespreizt. Bald zeigt auch die andere hintere Extremität den Beginn des gleichen Vorganges. Während sich nun das Thier nur noch mit den Vorderpfoten fortbewegen kann, verbreitet sich die Contractur auf die Rückenmuskeln. Es bildet sich eine runde Brustwirbel-Kyphose aus. Nun werden etwa nach 18 Stunden auch die vorderen Extremitäten steif. Zugleich

entwickelt sich Trismus und Opisthotonus und bei jeder Berührung des Thieres, ja seines Glasbehälters, treten tetanische Krämpfe ein. Nach solchen Anfällen liegt das Thier schlaff, in grosser Ermattung, mit angestrengter, sehr frequenter Respiration. Bald wird es schwächer. Nur die flache Respiration und zuweilen eine kleine Zuckung des steifen Körpers verrathen noch das Leben. Nach 24 Stunden pflegen die Thiere erlegen zu sein. Impft man anderswo, z. B. in eine vordere Extremität am Humerus subcutan, so ist der Verlauf örtlich verschieden. Es wurde bei einer so geimpften Maus zunächst der betreffende Vorderarm unbeweglich und dann in starrer Streckung in Pronation gestellt, so dass die Hohlhand der Bauchfläche zugekehrt ist. Einige Stunden später lag das Ohr der geimpften Seite dem Hals an, die betreffende Lidspalte war mehr geschlossen. Es besteht absolute Kieferklemme. 18 Stunden nach der Impfung ist der ganze Körper der Maus nach der geimpften Seite zu krumm gezogen. Die Ohren liegen beide an. Die Lidspalten sind beiderseits kleiner, auch die linke Vorderpfote ist steif. Die Hinterpfoten werden noch bewegt, jedoch schwierig. Jedesmal wenn man die Maus anfasst, macht sie halb willkürliche, halb tetanische Streckbewegungen und ist nachher sehr kurzathmig und erschöpft. 22 Stunden nach der Impfung sind auch die Hinterbeine steif und nach hinten gestreckt und zwar auf der Seite der Impfung in höherem Grade. Nach 24 Stunden war die Maus todt.

Beim jungen Meerschweinchen (mir standen alte nicht zur Verfügung) verläuft die Krankheit in sehr analoger Weise auch ungefähr in derselben Zeit. Beim Kaninchen ist zwar im Wesentlichen der Verlauf derselbe, doch treten hier die allgemeinen tetanischen Krämpfe weit gewaltiger in den Vordergrund. Die Incubation ist mindestens 24, meist 36, auch 2 mal 24 Stunden. Auch hier ist je nach dem Ort der Einimpfung der locale Tonus verschieden. — Mir wäre sehr an der Ansicht des hohen Congresses gelegen, ob in der That im Wesentlichen diese Symptome des Impftetanus mit dem menschlichen Wundstarrkrampf als identisch aufzufassen seien und deshalb erlaube ich mir, auch noch 2 Versuchsprotokolle von Kaninchen zur Beurtheilung vorzulegen. Das eine stammt von einem Kaninchen, welches in einen Oberschenkel hinten subcutan geimpft war. Nach 30 Stunden ist an dem Bein eine gewisse Steifigkeit zu bemerken. Es scheint beim Gehen ab und an den Dienst zu versagen, indem

es sich nach hinten streckt. 6 Stunden später ist das Bein steifer und meistens nach hinten gestreckt, doch kann das Thier dasselbe noch an den Leib ziehen. 42 Stunden nach der Impfung ist das Bein im tonischen Krampf wegestreckt, nicht mehr zu bewegen, die Planta pedis nach oben und aussen gekehrt, die Zehen halb gespreizt. Hebt man das Thier in die Höhe, so bekommt es Muskelzittern. Es besteht Kieferklemme. 48 Stunden nach der Impfung bekommt das Thier beim Anfassen, ja sogar schon beim Anrühren des Behälters tetanische Anfälle, indem der Nacken durch klonische Stösse nach hinten gebogen, die Vorderpfoten sowie die nicht geimpfte Hinterpfote tetanisch gestreckt werden. Nach dem Anfall ist das Thier sehr ausser Athem und erschöpft. Hat es sich erholt, so sind alle Extremitäten bis auf die geimpfte wieder brauchbar. Die Kieferklemme ist sehr vollständig und intensiv (in anderen Fällen fehlte sie). Nach 52 Stunden ist nichts geändert, nur das Thier sehr hinfällig. Die Bauchmuskulatur ist weich, die Nacken- und Rückenmuskeln tonisch contrahirt. Der Nacken ist ganz nach hinten gebogen. Am folgenden Tage, 12 Stunden später, war das Thier todt.

Anders waren die Erscheinungen bei einem zwischen die Schulterblätter geimpften Kaninchen. Nach 36 Stunden zeigte sich der Rücken im oberen Theile der Brustwirbelsäule zwischen den Schulterblättern kyphotisch contrahirt, die vorderen Extremitäten steif und gestreckt, die Ohren liegen dem Körper an. Im Verlauf wird der Rücken mehr kyphotisch und ganz starr, die Vorderbeine ganz steif wie von Holz. Man muss das Thier hinsetzen wie eine Holzfigur. Weiterhin treten allgemeine Streckkrämpfe bei Berührung auf, aber kein Opisthotonus, welchen die starre Kyphose nicht zulässt. Absolute Kieferklemme. In den krampffreien Pausen sind die Hinterbeine vollständig brauchbar. Das Thier wird allmälig immer unbeweglicher und kann nur noch auf der Seite liegen. Schliesslich verräth nur noch eine oberfläche Respiration und kleine Anfälle von Zuckungen beim Anfassen das Leben, welches 88 Stunden nach der Impfung in einem solchen Anfall erlischt.

Die Zeit, nach welcher die Thiere dem Tetanus erliegen, richtet sich ganz nach der Art, dem Kräftezustand und vielleicht auch nach der Menge des Impfmaterials.

Wenn man nun, m. H., aus diesen Symptomen das Wesent-

liche herausliest, so glaube ich wird man die Identität des Impftetanus mit dem Wundstarrkrampf des Menschen annehmen. Dass bei einem kleinen Thiere nicht Alles genau so sein kann wie beim Menschen, ist ja verständlich. Meistens wird wohl ausserdem diesen Thieren bis jetzt eine unverhältnissmässig grosse Menge Impfmaterial beigebracht sein und muss dasselbe auf die wenige Millimeter dicke Extremität, wo es dicht bei den Nervenstämmen sich befindet, in ganz anderer Concentration örtlich wirken, als bei einer mehrere Zoll dicken Wade oder einem noch dickeren Oberschenkel. Ferner dürfte auch die ganz andere Entwickelung des menschlichen Nervensystems Unterschiede bedingen. Auch bei einem Pferde sehen wir die als Tetanus allgemein anerkannte Krankheit anders verlaufen als beim Menschen.

Man hat einen wesentlichen Unterschied in der beim Thiere so characteristischen tonischen Starre, welche sich von dem geimpften Ort wie von einem Centrum aus verbreitet, finden zu müssen geglaubt. Sie hat Veranlassung gegeben, den Impftetanus als etwas vom menschlichen Wundstarrkrampf ganz Verschiedenes — als Symptome einer ascendirenden Neuritis hinzustellen. Ich will hier vorgreifen und bemerken, dass beim Impftetanus noch viel seltener als beim Wundstarrkrampf des Menschen eine Neuritis an subcutan geimpften Extremitäten gefunden wird. Auf der anderen Seite möchte ich doch energisch darauf hinweisen, dass auch beim Menschen der Tetanus durchaus nicht stets in gleichem Typus verläuft, sondern dass er ebenfalls gerade nach dem Ort der Wunde sehr verschieden sich gestalten kann. Es kommt, wenn auch nicht sehr häufig, vor, dass, ganz ähnlich wie beim geimpften Thiere, der tetanische Krampf zuerst die verwundete Extremität ergreift. Noch jüngst erlebten wir in Göttingen ein eclatantes Beispiel der Art und die von dem deutsch-französischen Kriege jüngst erschienenen Veröffentlichungen bringen 13 solcher Fälle. Dann aber möchte ich ferner darauf hinweisen, dass der Tetanus beim Menschen sich symptomatisch ganz besonders gestaltet, wenn die Wunde sich am Kopfe befindet. Herr Prof. König hebt hervor, dass er die eigenthümliche Starrheit im Gesicht gerade bei mehreren chronischen Fällen mit Wunden am Kopfe in ausgezeichneter Weise beobachtete. Wir kennen Tetanusfälle nach Kopfwunden mit Zungentetanus. Ganz besonders aber, m. H., möchte ich auf

die so ganz abweichende Form des Tetanus nach Kopf- und Halswunden, den sogenannten Kopf- oder hydrophobischen Tetanus, hinweisen. Rose, welcher zuerst dieses Krankheitsbild von dem des gewöhnlichen Wundstarrkrampfes gesondert hat, macht besonders auf die Affection der Nerven, welche dem Schlingakt vorstehen, aufmerksam. Noch mehr aber unterscheidet die eigenthümliche Facialislähmung an der verwundeten Seite (bei welcher die elektrische Reizbarkeit erhalten bleibt, die Heilung bald nach Verschwinden des Tetanus eintritt) diese Tetanusform von allen anderen. — Nun ich meine, wenn beim Menschen je nach dem Ort der Einimpfung solche Verschiedenheiten möglich sind, dass man dann auch beim Versuchsthier analoge Verschiedenheiten begreiflich finden dürfte!

Wenden wir uns nun, m. H., der Beschaffenheit des inficirenden Agens zu. Das vom Menschen entnommene Material enthielt sehr zahlreiche Mikroben: Staphylokokken, Kettenkokken, Diplokokken von besonderer Grösse, Bakterien, grosse dicke Bacillen, feinere mit Sporen u. s. w. Hervorzuheben ist aber das Vorkommen jener feinen borstenförmigen Bacillen, welche Nicolaier als Ursache des Erdtetanus beschreibt. Plattenculturen von dem menschlichen Material sowie von dem vom Thier entnommenen erwiesen sich mir, ebenso wie Nicolaier, unbrauchbar, weil der Tetanusmikrobe offenbar anaërob ist. Ich machte nun nach der schon früher von mir beschriebenen Methode Anaëroben-Culturen in Agar, gewann mehrfach Reinculturen von Kokken und auch von schlanken Bacillen — doch sie waren alle unwirksam! Machte ich dahingegen einfache Stichculturen in erstarrtem Blutserum, ja auch in Fleischpeptonagar, so waren diese nach einiger Zeit sehr wirksam und enthielten die eigenthümlichen Tetanusbacillen Nicolaier's in grosser Menge neben allen möglichen anderen Mikroben. Ich habe bis jetzt solche unreinen Culturen zur vierten Generation übertragen, welche ebenso wirksam ist, als die erste. Damit ist nun der Beweis geliefert, dass der Impftetanus durch einen Mikroorganismus bedingt wird. Welcher von den vorgefundenen jedoch dies sein dürfte, wurde mir im weiteren Verfolg der Untersuchungen immer zweifelhafter. In den Culturen nahmen zunächst jene feinen borstenähnlichen Bacillen die Form einer Stecknadel oder eines Trommelstockes an, indem sie an einem Ende einen ziemlich dicken Knopf — eine endständige Spore — bildeten. Dann verschwanden

allmälig alle Organismen bei längerer Fäulniss. Trotzdem blieb die Cultur wirksam. Aber auch bei den geimpften Thieren fanden sich wesentlich nur Kokken an der Impfstelle. Ich will, m. H., nicht alle die vergeblichen Versuche beschreiben, welche ich unternahm, um aus der unreinen Cultur den Tetanusmikroben zu isoliren, nicht alle die verschiedenen Nährböden — darunter Erdinfus-, Faulfleischinfus-Agar etc. — nennen, welche vergeblich zur Cultur benutzt wurden. Ich versuchte nun zunächst die Kokken auszuschliessen und erhitzte wirksame Culturen auf 58° einige Zeit; doch diese Temperatur genügte nicht. Inzwischen erfuhr ich von Herrn Prof. Flügge, dass ihm Reinculturen des Erdtetanusbacillus gelungen seien durch Erhitzung auf 100° durch 5 Minuten. Ich wandte nun dies Verfahren an. Allein, wie sich bei meinem leider sehr Bacillenreichen Material erwarten liess, waren nicht nur die Sporen des Tetanusbacillus, sondern auch die anderer Arten keimfähig geblieben. Doch war das Impfmaterial nun wenigstens frei von Kokken. Da die Impfungen durchaus erfolgreich waren, ergab sich wenigstens das Resultat, dass der Tetanusmikrobe nicht zu den Kokken gehört. Nach weiteren vergeblichen, sehr mühsamen Isolirungsversuchen gelang es mir kürzlich durch eine Methode, welche ich das Ausschwärmenlassen nenne, wenigstens eine Doppelcultur zu erhalten. In dieser ist ausser dem Tetanusbacillus nur noch ein einziger anderer Fäulnissbacillus vorhanden. Es ist ein mir schon lange bekannter, sehr gewöhnlicher saprophyter Anaërobe, welcher erstarrtes Blutserum zum Faulen bringt und verflüssigt. Während dem zerfällt er und bildet massenhafte dicke, ovale, nicht ganz endständige, sich nicht färbende Sporen. In der Doppelcultur tritt, während sich das Serum bei massenhafter Entwickelung dieses Pilzes verflüssigt, der Tetanusbacillus in feinen linearen Stäbchen auf, und wenn in der Flüssigkeit von dem anderen Bacillus nur noch die Sporen vorhanden sind, sieht man an den Tetanusbacillen ein Anfangs noch färbbares Knöpfchen, später eine dicke, sich kaum noch färbende Spore an einem Ende auftreten. Die Flüssigkeit bedingt nun, selbst in kleinen Mengen geimpft, stets tödtlichen Tetanus. Impft man dagegen in einer früheren Zeit, in welcher die Fäulnissbacillen Alles durchsetzen, die Tetanusbacillen jedoch noch nicht entwickelt sind, so geschieht es ohne Erfolg. — Somit glaube ich auch für den menschlichen Tetanus

den ursächlichen Mikroorganismus festgestellt zu haben, bin mir aber voll bewusst, dass erhebliche Einwände möglich sind, dass die Hauptarbeit, dieses Resultat zu sichern, in der Zukunft liegt. Nach seinem ganzen Verhalten und nach dem mikroskopischen Bilde ist der geschilderte Bacillus mit dem des Erdtetanus Nicolaier's identisch. Prof. Flügge und seine Mitarbeiter sind inzwischen, wie er mir erlaubt hat mitzutheilen, mit dem Erdtetanus-Bacillus weiter gekommen. Sie haben ihn rein gezüchtet. Doch sollen solche Reinculturen der Uebertragung in andere, aber gleiche Nährböden oft eigenthümliche Schwierigkeiten geboten haben, während der Tetanusbacillus aus unreinen Culturen sehr sicher überpflanzt wird. Sollte sich bei diesem Mikroben eine Art des Schmarotzerthums, ein Leben in von Fäulnisspilzen vorbereitetem Boden herausstellen? Jedenfalls ist obige Beobachtung sehr interessant, wenn man sie zusammenhält mit dem Factum, dass solche Wunden, in denen Fremdkörper, Knochensplitter, Gangrän etc. der Fäulniss Vorschub leisten, zu Tetanus besonders disponiren.

Ich habe mich vorläufig mit der sehr bequemen, leicht übertragbaren Doppelcultur begnügt, hoffe aber, dass die Verschiedenheit der Sporenbildung der beiden Pilze ein Mittel der Trennung an die Hand geben wird.

Es würde nun endlich, m. H., vom grössten Interesse sein, weiter zu untersuchen, wie nun der Symptomencomplex des Tetanus pathologisch-anatomisch und klinisch zu Stande kommt. Leider sind aber hier noch nicht einmal die Cardinalfragen Gegenstand der Untersuchung gewesen: „Verbreitet sich denn in der That der Tetanusbacillus im Körper?“ Ferner: „Auf welchen Wegen verbreitet er sich?“ „Welche Beziehungen hat seine Verbreitung zum Nervensystem? zum Rückenmark?“ Nicolaier fand bei sehr zahlreichen Untersuchungen die Bacillen nur einmal in dem der Impfstelle benachbarten Nerv. ischiadicus; in 2 Fällen fand er einzelne Bacillen im Rückenmark. Ich untersuchte in 2 Fällen das Rückenmark von tetanischen Kaninchen und fand beide Male die Bacillen in charakteristischer Form (ohne Sporen) allerdings nur sehr einzeln. — Impfungen mit Organtheilen tetanischer Thiere gelangen Nicolaier unter 52 Versuchen 14 Mal. Ich habe 7 Mal solche Impfungen ohne Erfolg vorgenommen. Auch keimten aus dem Rückenmark, den Nerven, Muskeln tetanischer Kaninchen keine

Bacillen in Blutserum aus. Es mag das eben zusammenhängen mit der von Flügge beobachteten Schwierigkeit, den Pilz in Reinzucht auf andere Nährböden zu übertragen.

Eine ganz besondere Untersuchung verlangt aber weiter folgende Ueberlegung: Durch das blosse Einwachsen eines diablastischen Pilzes in den lebenden Organismus allein können solche gewaltige Reizerscheinungen von Seiten des Nervensystems, wie sie das Wesen des Tetanus ausmachen, nicht erklärt werden. Die Vermuthung, welche auch die ersten Vertreter der zymotischen Natur des Tetanus hatten, dass ein Gift, ähnlich dem Strychnin, gebildet werden müsse, welches die Krampferscheinungen veranlasst, bleibt zu Recht bestehen. Wenn man sich also vorstellt, dass der Bacillus in massenhafter Vermehrung auf diesem oder jenem Wege von der Impfstelle wie von einem Centrum aus sich im Körper verbreitet, dass ferner jeder Bacillus im Gewebe eine zwar minime aber dafür stetig wirkende Quelle eines Strychninähnlichen Giftes darstellt, welche zunächst ihre Nachbarschaft, bei weiterer Resorption und in Summa mit den übrigen zwar auch minimen, dafür aber zahllosen Quellen den ganzen Körper mit Gift versorgt, so dürften danach sowohl der örtliche Tonus, das örtliche Fortkriechen der Symptome, sowie schliesslich die Allgemeinerscheinungen sehr viel leichter erklärlich erscheinen, als nach irgend einer der früheren Theorien. Doch will ich mich nicht in Hypothesen verlieren. Es bleibe weiterer Arbeit überlassen, hier überall völlige Klarheit zu schaffen.

Wenn es interessirt, würde ich gerne bereit sein, Thiere mit Tetanus zu impfen zur Demonstration[1]). Geh.-Rath Prof. Dr. Koch hatte die grosse Freundlichkeit, mir dazu Thiere und Local im hygienischen Institut zur Verfügung zu stellen. Auch bin ich bereit, mikroskopische Präparate vorzulegen.

[1]) Die Demonstration lebender tetanischer Kaninchen und mikroskopischer Präparate von Tetanus-Bacillen vom Menschen und zum Vergleiche von Bacillen des Erdtetanus fand am 10. April, Vormittags von 8—10 Uhr, im hygienischen Institut des Geh.-Rath Prof. Rob. Koch statt.

X.

Ueber Compressionsfracturen des oberen Tibiaendes.

Von

Dr. W. Wagner

in Königshütte.[1])

(Hierzu Tafel III, Fig. 1, 2.)

In seinen Beiträgen zur Chirurgie beschreibt Volkmann[2]) zwei Fälle von Splitter-Fractur des Condylus internus tibiae, welche zu Genu varum und Arthritis deformans führten. Beide Male war die primäre Verletzung nicht ärztlich beobachtet worden und erst Jahre lang nachher wurde auf dem Sectionstische die Diagnose gestellt. Seitdem wird diese Fracturform in den neueren chirurgischen Lehrbüchern erwähnt, doch ist es mir nicht gelungen, ausser den beiden Volkmann'schen Fällen in der Literatur casuistisches Material besonders über Beobachtungen frischer derartiger Verletzungen zu finden.

Aus diesem Grunde erlaube ich mir, Ihnen einen Patienten vorzustellen, der vor etwa einem Jahre die erwähnte Verletzung erlitt und bei dem man zur Zeit noch mit Leichtigkeit nachweisen kann, dass eine solche Fractur stattgefunden.

Nach meinen Erfahrungen sind diese Compressions-Fracturen des oberen Tibia-Endes, wie ich sie analog den Compressions-Fracturen der Wirbelkörper nennen möchte, gar nicht so selten, weshalb es mir wunderbar erscheint, das die älteren Beobachter,

[1]) Vortrag, gehalten am 2. Sitzungstage des Congresses, 8 April 1886

[2]) v. Volkmann, Beiträge zur Chirurgie. S. 180.

speciell auch die Schriftsteller über Fracturen, gar nichts davon erwähnen.

Ich selbst habe im Ganzen 9 Fälle beobachtet und sicherlich wohl früher einige übersehen. Der Mechanismus der, wie ich glaube, typischen Verletzungen ist immer der, dass bei einem Falle auf die Füsse der oder die massigen starken Condylen des Oberschenkels gewissermassen das Dach der Tibia eindrücken[1]).

In weitaus den meisten Fällen scheint es nur der Condylus internus tibiae zu sein, der diese Verletzungen erleidet; bei unserem Patienten können Sie sich aber aus den noch deutlich fühlbaren Callusmassen überzeugen, dass hier auch die äussere Seite des Tibiakopfes mit eingedrückt war, wenn auch die weitaus tiefere Compression den inneren Condylus betraf. Einer von meinen Fällen, der 4 Wochen nach der Verletzung zur Section kam, betraf sogar nur den äusseren Condylus, während der innere ganz intact war.

Mechanisch ist es leicht erklärlich, dass bei einem Falle auf die Füsse der Condylus internus femoris, als der Schwerlinie des Körpers am nächsten liegend, auf den Condylus internus tibiae drückt, während der äussere erst bei stärkerem Anprall zur Wirkung kommt.

Der Condylus externus tibiae dürfte auch durch die säulenförmig ihn stützende Fibula noch etwas geschützt sein. In den Fällen, in denen nur der Condylus externus verletzt ist, ist vielleicht an eine vorherige Abknickung des Kniegelenkes im Sinne des Genu valgum zu denken.

Was unseren Patienten anlangt, so verunglückte derselbe in der Weise, dass, während er als Aufseher mit 10 Knechten auf einer Förderschale in die Grube fahren wollte, die Schale sich durch ihr eigenes Gewicht in Bewegung setzte, zuerst 70 Meter in normaler Geschwindigkeit und dann die letzten 70 Meter mit rasender Eile in die Tiefe fuhr, so dass der Anprall auf den Boden ein enormer war und sämmtliche auf der Schale Stehenden in die Höhe geschleudert wurden. Während 3 der Leute ganz unverletzt blieben, erlitten

[1]) Fracturen des oberen Tibiaendes in's Gelenk auch mit Splitterung sind ja früher schon längst bekannt gewesen, doch habe ich auch in der älteren Literatur keinen Fall finden können, bei dem angegeben ist, dass die Verletzung auf den erwähnten Mechanismus zurückzuführen wäre. Meist wird erwähnt, dass eine directe Gewalt, welche die Tibia getroffen, die Ursache der Verletzung war, Hufschlag eines Pferdes, Schlag mit einem Knüppel, Ueberfahren, Fall auf einen spitzen Stein u. s. w.

die anderen mehr oder weniger schwere Verletzungen der unteren Extremitäten, darunter 2 ebenfalls Compressionsfracturen des Condylus internus tibiae, die allerdings weniger hochgradig waren, als die unseres Patienten. Letzterer gab an, er habe sich unter Anspannung seiner gesammten Muskulatur mit Gewalt auf den Füssen erhalten und sei erst, als die Schale vom Boden in die Höhe sprang, umgefallen. Es ist klar, dass dadurch die Gewalt, mit welcher die Oberschenkel-Condylen auf die Tibia einwirkten, noch vermehrt wurde.

Ich kann Ihnen bei diesem Falle gleich die Symptome schildern, die unsere Verletzung frisch zeigt. Bei der Aufnahme des Patienten fand sich das Bein in leichter Beuge- und in hochgradiger Genu-varum-Stellung, so dass das Kniegelenk 5 Ctm. nach aussen stand. Mässiger Erguss im Kniegelenk. Das ganze Gelenk druckempfindlich, besonders aber der ganze Umfang unterhalb der Gelenklinie.

Diese ganze Partie fühlt sich gewulstet an, wie wenn der obere Theil der Tibia über den Rand hinweggequollen wäre. Besonders druckempfindlich war auch die Gegend des Ligamentum laterale externum, die seitliche Beweglichkeit des Kniegelenkes erheblich gesteigert, unterhalb der Gelenklinie gegenüber dem anderen Beine bedeutend vergrössert.

Die bei diesem Patienten gefundenen sind auch im Allgemeinen die klinischen Symptome der Verletzung, wie ich sie in allen Fällen in mehr oder weniger hohem Grade ausgeprägt fand. Noch jetzt finden Sie deutlich die Genu-varum-Stellung ausgeprägt, jedoch nur noch ca. 2 Ctm. von der Mittellinie abweichend. Abnorme seitliche Beweglichkeit ist nicht mehr vorhanden, Streckung nicht ganz vollständig, Beugung vollständig möglich. Rings um den Tibiakopf fühlt man deutliche Verdickungen des Knochens, das Bandmaass weist einen Umfang desselben von 3 Ctm. mehr gegen die andere Seite nach. Subjective Beschwerden hat der Mann gar nicht mehr, er ist wieder vollkommen arbeitsfähig.

In einem Falle, wie diesem, ist ja die Diagnose leicht zu stellen, dagegen können die leichteren Fälle, in denen die Corticalis des Condylus internus tibiae nur in mässigem Grade eingedrückt ist, leicht übersehen werden, besonders wenn, wie dies vorkommt, die Kranken noch umhergehen und ein bestehender mehr oder weniger grosser Bluterguss im Gelenk die subjectiven Beschwerden des Kranken zu erklären scheint.

Die starke Druckempfindlichkeit am Condylus internus, die

Verdickung und Wulstung unterhalb der Gelenklinie sichert in solchen Fällen die Diagnose, wenn auch die seitliche Beweglichkeit und Genu-varum-Stellung fehlen sollten. Letztere dürfte allerdings bei genauer Messung wohl immer nachzuweisen sein.

Bei isolirter Compressions-Fractur des Condylus externus sind die Erscheinungen dementsprechend andere.

Wer den anatomischen Befund einer solchen Compressions-Fractur gesehen, wundert sich nicht, dass die Folgen derselben öfters Arthritis deformans sind. In den beiden Fällen, welche mir zur Section kamen, — das eine war eine ganz frische reine Compressions-Fractur des Condylus internus, das andere eine 4 Wochen alte des Condylus externus — war die Corticalis des betroffenen Condylus tibiae uneben, zerklüftet, die Wölbungen tief eingebrochen und hinabgesunken, in die Spongiosa der Epiphyse eingekeilt, letztere zusammengepresst, von tief reichenden Fissuren durchsetzt, Theile der Semilunar-Knorpel eingeklemmt. Aber auch an den betreffenden Condylen des Oberschenkels fanden sich regelmässig Durchbrechungen und Ablösungen der Corticalis. Leider bin ich nicht in der Lage, Ihnen die Präparate vorlegen zu können; das eine konnte ich nicht acquiriren und das andere habe ich der Breslauer pathologisch-anatomischen Sammlung übergeben, in der es zwar katalogisirt ist, jedoch trotz eifrigens Suchens jetzt nicht mehr aufzufinden war; dagegen kann ich Ihnen hier ein aus dieser Sammlung stammendes Präparat zeigen, welches ähnlich den Volkmann'schen Fällen ausgesprochene Arthritis deformans zeigt, offenbar in Folge einer solchen Compressions-Fractur des Condylus internus tibiae. Einzelne Bruchlinien der Verletzung sind zwischen den neugebildeten Knochenmassen noch deutlich nachzuweisen. Woher das Präparat stammt, ist leider unbekannt.

Was die Therapie dieser Fracturen anlangt, so ist sicherlich neben vorsichtiger Massage die Distraction des Gelenkes die einzig gegebene. Der Bluterguss wird resorbirt, die abnorme Stellung des Knies möglichst ausgeglichen, die eingedrückten Knochenstücke können sich wieder aufrichten, kurz und gut, die beste Möglichkeit der Heilung ist auf diese Weise gewiss zu erwarten. Bei sehr grossem Bluterguss im Gelenk kann auch die antiseptische Punction desselben in Frage kommen. Bei leichteren Fällen ohne besondere Dislocation, wo nur der innere Rand des Tibiakopfes ein-

gedrückt, wo eine vollständige Ablösung von Stücken der Corticalis, wo eine stärkere Splitterung nicht vorhanden, wird ja auch ruhige Lagerung in eine Schiene oder im Gipsverband genügen.

Freilich sind ja die subjectiven Beschwerden des Verletzten für die Schwere der Veränderungen im Gelenk nicht direct massgebend, besonders können, wenn der Condylus tibiae nicht so weit zerschmettert ist, dass er seine Tragfähigkeit verloren, ausgedehnte Ablösungen der Corticalis sowohl an der Gelenkfläche des Femur als der Tibia vorhanden sein, ohne dass der Verletzte das Gehvermögen auf dem betreffenden Fusse völlig eingebüsst hat.

Vorsicht ist deshalb, selbst in den „leichteren" Fällen, in hohem Grade geboten.

Ob es in allen Fällen gelingt, bei geeigneter Behandlung einer späteren Arthritis deformans vorzubeugen, halte ich für sehr fraglich, besonders bei älteren Individuen; jedenfalls glaube ich aber, dass die richtige Diagnose und Therapie der frischen Verletzung den Betroffenen sehr oft vor einem solchen deletären Process bewahren kann.

Dass auch irgend ein vollständig oder unvollständig abgelöstes Stück der Corticalis der Gelenkenden, welches nicht wieder anheilt, als Fremdkörper die Function des Gelenkes später stört und entfernt werden muss, dürfte wohl auch vorkommen.

Zum Schluss füge ich die Krankengeschichten der von mir beobachteten Fälle bei.

I. Der erste Fall dieser Verletzung, den ich im Jahre 1878 sah, war mir damals nicht klar und habe ich mir erst 1 Jahr später, als ich den ersten Sectionsbefund sah, ein richtiges Bild davon machen können.

Der 39 J. alte Steinbrecher J. K. war am 31. 10. 78 an einer Böschung herabgerutscht und dann an einer etwa 6 Meter hohen Steinwand herunter auf die Füsse gefallen. Er vermochte noch gestützt zu gehen, wenn er auch dabei heftige Schmerzen im rechten Knie hatte.

Bei seiner Aufnahme in's Lazareth ist das Kniegelenk geschwollen, äusserst druckempfindlich. Eine von der normalen abweichende Stellung fiel nicht auf, Messung wurde allerdings nicht vorgenommen. — Ich hielt die Verletzung für eine schwere Distorsion mit Bluterguss im Gelenk. Anfangs ruhige Lage und Eis, dann Massage. Nach 4 Wochen fing der Kranke schon an, am Stock umher zu gehen. — Der Bluterguss war nahezu völlig geschwunden, das Gelenk auf Druck noch sehr empfindlich. 6 Wochen später geht K. noch beinahe gerade so schlecht, wie vorher. Die Beweglichkeit des Gelenkes ist nahezu völlig normal. K. klagt noch über heftigen Druckschmerz am Condylus internus tibiae und ebenso dem des Femur; beide erscheinen etwas ver-

dickt. Diese Verdickungen hielt ich damals für periostale Reizung und erklärte den Mann auf $^1/_2$ Jahr, nachdem er $^1/_4$ Jahr im Lazareth gelegen hatte, zum Halb-Invaliden. — Nach dieser Zeit hatte die Druckempfindlichkeit der erwähnten Stellen nahezu völlig aufgehört, die Verdickungen waren noch deutlich nachweisbar. — Deutlich sichtbar war beim Gehen und Stehen jetzt eine Genu-varum-Stellung mässigen Grades. Wie mir später klar wurde, handelte es sich hier offenbar um eine Compressionsfractur des Condylus internus tibiae mit Absplitterung am Condylus internus femoris.

2. Etwa 1 Jahr nachher hatte ich Gelegenheit, den nahezu gleichen Fall frisch zur Section zu bekommen. Ein Arbeiter in mittleren Jahren war durch Kohlenmassen von einer hohen Fahrt heruntergestürzt und sofort todt geblieben. Die Todesursache war in einer schweren Verletzung des Schädels und Gehirnes zu suchen. — Die besondere Wackligkeit des linken Kniegelenkes veranlasste mich, dasselbe aufzuschneiden. Es findet sich ein Bluterguss mässigen Grades, das Ligamentum laterale externum nahezu völlig zerrissen, Ligamenta cruciata theilweise eingerissen. Der Condylus internus tibiae in mehrere Stücke gespalten, etwas nach unten geschoben, Corticalis und Knorpelüberzug in die Spongiosa eingetrieben, ebenso Theile des inneren Semilunarknorpels. Am Condylus internus femoris mehrere Stücke des Knorpelüberzuges und der Corticalis theils vollständig abgelöst, theils noch in lockerem Zusammenhange mit der Hauptmasse des Knochens.

3. G. D., 44 J., Handlanger, vom 30. Jan. bis 27. Febr. 1880. — Compressionsfractur des linken Condylus externus tibiae. Tod an Ileus. — Fiel mit den Füssen zuerst in einen Schacht von etwa 10 Meter Tiefe. Er wurde mehrere Stunden nachher in halb bewusstlosem Zustande gefunden und in's Lazareth gebracht. Etwas Genaueres über die Art, wie er gefallen u. s. w., weiss Pat., der früher schon etwas mente captus war, nicht anzugeben. Die Untersuchung ergiebt erhebliche Schwellung des linken Kniegelenkes. Dasselbe ist überall bis Handbreit unterhalb enorm druckempfindlich, so dass Pat. bei jeder Bewegung und Berührung laut aufschreit. Das Knie wird vorläufig in eine Schiene gelagert und mit Eis bedeckt. Am anderen Tage ist das Gelenk noch stärker geschwollen, stark gespannt, enorm schmerzhaft. — Es wird deshalb in der Narkose durch die antiseptische Punction der darin befindliche Bluterguss entleert. Ausser einer etwas stärkeren Excursionsfähigkeit sind nach Entleerung des Ergusses weder Stellungs- noch Bewegungsanomalien im Gelenke nachzuweisen. Die obere an das Gelenk anstossende Partie der Tibia fühlt sich verdickt an. — In den nächsten Tagen hat die spontane Schmerzhaftigkeit des Gelenkes erheblich abgenommen, am 6. Tage nach der Punction zeigt sich der Erguss fast völlig verschwunden, das Gelenk, besonders aber die obere Partie der Tibia, äusserst druckempfindlich. Ohne dass eine wesentliche Besserung der Schmerzhaftigkeit im Kniegelenke eingetreten wäre, stirbt Pat. am 28. Tage nach der Verletzung an Ileus, als dessen Ursache die Section „Einklemmung einer Dünndarmschlinge zwischen zwei gabelförmig am Mesenterium hängenden Wallnussgrossen Fettklumpen“ ergiebt; die Stränge, an denen diese Klumpen hängen,

hatten sich vermuthlich schon bei dem Falle verschlungen, die eigentliche Einklemmung war jedoch wohl erst gelegentlich der sehr hartnäckigen Stuhlverstopfung, an der Pat. während seines Aufenthaltes im Lazareth litt, eingetreten.

Das Kniegelenk, welches ich zur näheren Untersuchung an Herrn Prof. Ponfick in Breslau sandte, zeigte folgenden Befund: „An beiden Condylen des Oberschenkels, vor Allem dem externus, ist die Corticalis dicht oberhalb des Knorpellimbus theils mehrfach durchbrochen, theils in einzelnen Splittern und Bruchstücken abgebröckelt. — Die Synovialis in diesem Gebiete stark gewulstet und blutig infiltrirt. — Die leicht concave, sonst auch ganz gleichartige Oberfläche des Condylus externus tibiae ist höchst uneben und zerklüftet, indem die innere centrale Partie der Wölbung eingebrochen und tief hinabgesunken ist, so dass die sonst fast horizontal stehende Gelenkfläche nun fast vertical und lateralwärts schauend gelagert ist. — Die Spongiosa der Epiphyse, in welche sonach eine Einkeilung stattgefunden hat, ist verdichtet, zusammengepresst und überdies durch neue osteophytische Bälkchen verstärkt und starrer. — In ganz ähnlicher Weise ist der marginale Theil der Gelenkfläche ab- und ausgebrochen und in einer nach unten und centripetal strebenden Richtung eingekeilt und verworfen. Theils ist diese Dislocation durch totale Lostrennung eines annähernd keilförmigen Fragmentes ermöglicht, welches alsdann in seiner abnormen Lage lose festgewachsen, resp. durch harte osteophytische Balken und Spangen mehr oder weniger vollkommen angeleimt ist (vorderer lateraler Umfang), theils ist sie zu Wege gebracht durch eine Reihe mehr oder weniger tief reichender Fissuren (hinteren Umfang). Der Condylus internus ist ganz frei. — In die zwischen diesen Spalten und Klüften gelassenen Eingänge und Zackränder ist der innere Semilunarknorpel hineingerutscht und eingeklemmt, ausserdem sind diese der Gelenkhöhle gleichsam als Appendix angeschlossenen Räume mit Blutgerinnseln in verschiedenen Stadien der Rückbildung ausgefüllt. Sämmtliche Knochen sind, bemerkenswerther Weise, ausgesprochen osteoperotisch. Die Corticalis unverhältnissmässig dünn, das Mark dagegen sehr reichlich und durchaus fettig."

4. F. K., 27 J. alt, Aufseher (vorgestellter Fall). Compressionsfractur der rechten Tibia. 2. März bis 22. Mai 1885. Stand mit noch 10 Mann auf der Förderschale, als sich dieselbe ohne Maschine, nur durch das Gewicht der darauf stehenden Leute plötzlich in Bewegung setzte und zuerst 70 Meter in gewöhnlicher, und dann weitere 70 Meter in ganz erheblich vermehrter Geschwindigkeit herunterfuhr, so dass sie mit grosser Wucht auf den Boden aufschlug, wobei sämmtliche auf derselben Stehenden bei dem Aufprall etwas in die Höhe und dann nach der Seite hin geschleudert wurden.

Von den 11 Mann kamen 3 ohne jegliche Verletzung davon, einer erlitt einen Oberschenkel-, einer einen Fibula-Brueh, 3 mehr oder weniger starke Verstauchungen des Sprunggelenkes und 2 ähnliche Verletzungen, wie unser Patient. — Dieser selbst giebt an, sich mit grosser Gewalt auf den Füssen gehalten zu haben und erst nach dem Aufschlagen der Schale umgefallen zu sein. Er hatte sofort heftige Schmerzen in der Gegend des rechten Kniegelenkes

und konnte nicht mehr auftreten. Bei seiner Aufnahme, welche etwa $1\frac{1}{2}$ Stunden nach der Verletzung erfolgte, ist das Kniegelenk in mässiger Beugestellung, in demselben ein starker Erguss, dasselbe ist, sowie die ganze Umgebung, auf Druck überall empfindlich. Die grösste Empfindlichkeit besteht jedoch an und unterhalb der Gelenklinie der Tibia rings herum. Eine äusserst schmerzhafte Linie zieht sich ca. 1 Finger breit unterhalb der Gelenklinie parallel derselben um den ganzen Tibiakopf herum. Dort fühlt sich der Knochen verdickt und wie gewulstet an. Sehr druckempfindlich ist auch die Gegend des Lig. laterale externum. — Seitliche Beweglichkeit erheblich vermehrt und äusserst schmerzhaft. — Besonders schmerzhaft ist bei Bewegungen nach innen die oben erwähnte Linie unterhalb des Gelenkes, sowie die Gegend des Ligam. laterale externum. Das Knie steht in Genu varum-Stellung, so zwar, dass eine von den Cruralgefässen zur Mitte zwischen beiden Knöcheln gezogene Linie das ganze Kniegelenk nach aussen fallen lässt. Die Abweichung ist auf 5 Ctm. zu schätzen. Active Bewegungen können gar nicht, passive nur unter enormen Schmerzen ausgeführt werden. — Das Knie wird in den ersten Tagen zwischen Sandsäcke gelegt und mit Eis bedeckt. In den nächsten Tagen wird es vorsichtiger Weise massirt, wodurch es gelingt, den Erguss zum Theil zum Schwinden zu bringen und alsdann permanente Heftpflasterextension angelegt. 6 Wochen nach der Verletzung wird dieselbe abgenommen, das Kniegelenk ist absolut schmerzlos. Die Abweichung von der Normalstellung beträgt noch 2,5 Ctm., der Umfang des Kniegelenkes über der Patella gemessen 2,5 Ctm. mehr als links, unterhalb des Gelenkes 4,5 Ctm. mehr. Erguss im Gelenk nicht mehr vorhanden, seitliche Beweglichkeit normal. Beuge- und Streckbewegungen noch etwas gehemmt. Der ganze Umfang des Tibiakopfes erheblich verdickt, unregelmässig gewulstet, nicht mehr druckempfindlich. — Schon bald nach Abnahme des Verbandes geht Pat. umher, wenn auch noch etwas hinkend. Allmälig stellt sich die Geh- und Bewegungsfähigkeit des Kniegelenkes wieder vollkommen her, der objective Befund, was Genu varum-Stellung und Verdickung des Gelenkes und des Tibiakopfes anlangt, bleibt derselbe. Pat. geht nahezu ohne zu hinken, die Bewegungen des Kniegelenkes vollkommen normal, so dass er 2 Monate nach der Verletzung entlassen werden kann. Auch jetzt, 1 Jahr nach derselben, ist eine wesentliche Veränderung nicht eingetreten.

5. F. D., 32 Jahre alt, Pferdeknecht. **Compressionsfractur des rechten Condylus internus tibiae.** Vom 2. März bis 22. April 1885. Mit dem Vorigen verunglückt. Kniegelenk mässig geschwollen, mässig druckempfindlich. Nur der unterhalb der Gelenklinie liegende Theil des Condylus internus tibiae ist enorm druckempfindlich. Seitliche Beweglichkeit des Kniegelenkes etwas vermehrt. Mässige Genu varum-Stellung, es besteht eine Abweichung von etwa $1\frac{1}{2}$ Ctm. Permanente Extension. Auf das Drängen des Verletzten, der behauptet, „sein Knie sei völlig gesund“, wird nach 3 Wochen der Verband abgenommen, worauf er, wenn auch noch etwas hinkend, sofort umhergeht. Die Genu varum-Stellung ist völlig ausgeglichen, seitliche Beweglichkeit nicht mehr vorhanden, übrige Bewegungen des Gelenkes vollkom-

men normal. Die innere Seite des Tibiakopfes etwas verdickt, so dass der Umfang dort 1 Ctm. mehr als auf der anderen Seite beträgt. — Patient lässt sich nicht mehr im Lazareth halten und geht, wenn auch noch etwas hinkend, 1 Monat nach der Verletzung wieder in die Arbeit.

6. C. G., Pferdeknecht, 24 J. alt. Vom 2. März bis 13. April 1885. Leichte Compressionsfractur des rechten Condylus internus tibiae. Mit den beiden Vorigen verunglückt, vermag Patient noch mit Mühe aufzutreten, klagt jedoch dabei über heftige Schmerzen im rechten Kniegelenke. — Die Untersuchung desselben ergiebt Schwellung und Verdickung des Condylus internus tibiae dicht unterhalb der Gelenklinie, daselbst grosse Druckschmerzhaftigkeit. Erguss im Gelenk nicht vorhanden, ebensowenig abnorme seitliche Beweglichkeit. Beim Versuche der letzteren wird über heftigen Schmerz an der inneren Seite der Gelenklinie geklagt. Weniger empfindlich sind die übrigen Bewegungen im Kniegelenke, welche übrigens nahezu völlig frei sind. Die Stellung des Kniegelenkes ist nicht von der Normallinie abweichend. Das Bein wird in eine Schiene gelegt. Als dieselbe nach 3 Wochen abgenommen wird, vermag Pat. alle Bewegungen im Kniegelenke in normaler Weise auszuführen, geht nahezu ohne zu hinken. Condylus internus tibiae etwas verdickt, nicht mehr druckempfindlich. — Wird auf seinen dringenden Wunsch entlassen. Später habe ich den Mann nicht mehr zu sehen bekommen.

7. J. K., 40 J., Häuer. Vom 31. Aug. bis 21. Octbr. 1885. Compressionsfractur des Condylus internus tibiae dextrae. K. fuhr mit einem Kameraden auf einer Förderschale in die Grube. Die Schale wurde nicht rechtzeitig gebremst, fuhr in Folge dessen im letzten Theile der Strecke mit vermehrter Geschwindigkeit, schlug mit grosser Gewalt unten auf und prallte in die Höhe. Pat. fiel dabei um und verspürte heftige Schmerzen im rechten Knie und konnte nicht mehr auftreten. — Bei seiner etwa $^1/_2$ Stunde nach der Verletzung erfolgten Aufnahme in's Lazareth steht das Knie in leichter Beugestellung, dasselbe ist in seiner ganzen Umgebung stark druckempfindlich. Am stärksten ist diese Druckempfindlichkeit in einer Linie, welche etwa 1 Finger breit unterhalb der Gelenklinie um die innere Fläche des Tibiakopfes herumläuft. — Wenn auch nicht in dem Grade, so doch auch recht schmerzhaft auf Druck ist der Gelenkrand der Tibia und die Gegend des Ligamentum laterale externum. — Ein Erguss in's Gelenk ist nicht nachzuweisen. Active Bewegungen können gar nicht, passive nur unter grossen Schmerzen ausgeführt werden. Bei letzteren fällt eine grössere seitliche Beweglichkeit auf, als am anderen Knie. Das Bein steht in leichter Genu varum-Stellung, so zwar, dass eine von der Cruralarterie auf die Mitte zwischen beiden Knöcheln gezogene Linie das Kniegelenk 2 Ctm. nach aussen von der Normalstellung fallen lässt. Vorläufig wurde das Knie zwischen 2 Sandsäcke gelagert und mit einer Eisblase bedeckt. Als nach 3 Tagen die Empfindlichkeit abgenommen, wurde ein Heftpflaster-Extensionsverband angelegt. Die Druckempfindlichkeit an den oben bezeichneten Stellen bleibt, wenn auch in geringem Grade, noch Wochen lang bestehen. — Nach 5 Wochen wird der Verband abgenommen. Die Genu varum-Stellung ist absolut verschwunden.

Unterhalb der Gelenklinie deutliche Verdickung des Knochens fühlbar, dort noch einige Empfindlichkeit. — Der Umfang des rechten Kniegelenkes ist, sowohl dort als auch über der Patella gemessen, 1—1½ Ctm. grösser, als auf der anderen Seite. Das Bein kann passiv und nach einigen Tagen auch activ bis nahe zum rechten Winkel gebeugt werden, active Streckung noch nicht völlig möglich, seitliche Bewegung nicht mehr vorhanden. — Verkürzung des Unterschenkels nicht vorhanden. Schon mehrere Tage, nachdem der Verband abgenommen, macht K. die ersten Gehversuche. Massage. Bäder. — Bei seiner Entlassung geht Pat. ganz gut, nur kann er noch nicht vollkommen beugen. — Einige Wochen später kehrte er noch einmal zurück und blieb wieder 4 Wochen im Lazareth, da er bei seiner früheren schweren Arbeit, besonders beim Knieen, öfter noch Schmerzen habe. Er nahm dann noch Bäder und wurde massirt. — Eine etwa 9 Monate nach der Verletzung vorgenommene Untersuchung ergab ausser der mässigen Verdickung der Innenseite des Tibiakopfes nichts Abnormes mehr.

8. L. Strz., 45 J. Vom 31. Aug. bis 31. Octbr. 1885. Compressionsfractur des Condylus internus tibiae sinistrae. Verunglückte mit dem Vorigen. Bei seiner Aufnahme in's Lazareth vermag Pat. noch zur Noth, wenn auch mit Schmerzen, aufzutreten. Das Kniegelenk steht in gestreckter Stellung, ist von einem mässigen Ergusse ausgefüllt. Das Gelenk selbst wenig druckempfindlich. Dagegen findet sich an der inneren Fläche des Tibiakopfes, etwa 1—2 Finger breit unterhalb der Gelenklinie, der Knochen auf Druck sehr schmerzhaft. Auch fühlt man daselbst den Knochen wie in einem Wulst hervorgetrieben. — Die Bewegungen des Kniees sind frei, die seitliche Beweglichkeit um ein Geringes vermehrt. — Das Bein steht in normaler Stellung und ist besonders eine Abweichung im Sinne der Genu varum-Stellung nicht zu constatiren. Das Bein wird in eine Schiene gelegt, in welcher es 4 Wochen liegen bleibt, und das Knie in der ersten Zeit mit Eis bedeckt. Einige Tage nach Wegnahme der Schiene sind die Bewegungen des Kniegelenkes vollkommen frei. Seitliche abnorme Beweglichkeit verschwunden. — Die obere Partie des Condylus internus tibiae sinistrae etwas verdickt und bei starkem Druck noch etwas empfindlich. — Pat. wird am 31. Oct. mit völlig beweglichem Kniegelenke entlassen.

9. Folgenden Fall habe ich in neuester Zeit noch gesehen, der ebenfalls hierher gehört. Ein 62jähriger Dachdecker aus Polen war vor ca. 12 Jahren von einem nicht sehr hohen Dache abgerutscht und auf die Füsse gefallen. Abgesehen von einigen anderen kleineren Verletzungen hatte er sofort nach dem Falle heftige Schmerzen im linken Kniegelenke, doch hinkte er noch, wenn auch mit grosser Mühe, etwa 150 Schritt weit nach seiner Wohnung. — Dorthin liess er sich den „Schäfer" holen, der ihm das Knie wieder „einrenkte". Dasselbe soll stark angeschwollen gewesen sein, doch fing Pat. schon 3 Wochen nach der Verletzung wieder an, am Stocke zu gehen. Etwa ¼ Jahr nachher habe er, zwar noch hinkend, wieder angefangen, Dachdeckerarbeiten zu verrichten. — Nur etwa 3 Jahre lang habe er noch auf dem Dache arbeiten können, dann sei er zu unsicher und schwach im Knie geworden, das Knie

habe ihn auch öfter geschmerzt, sei hier und da angeschwollen gewesen, so dass er gar nicht auftreten konnte. Der Zustand habe sich immer mehr verschlimmert, so dass Pat. jetzt nur noch an 2 Stöcken gehen kann. — Die Untersuchung des linken Kniees ergiebt Folgendes: Dasselbe steht in Varum-Stellung, 6,5 Ctm. von der Normalstellung abweichend, ist enorm verdickt, 12 Ctm. Differenz gegen rechts. Geringe Beugung ist unter grossen Schmerzen noch möglich, dabei fühlt man starkes Knarren im Gelenk. — Der innere Condylus femoris, besonders aber der der Tibia, ist stark verdickt, fühlt sich höckerig an, Gelenklinie nicht mehr palpabel, offenbar von Knochenneubildung überwuchert. Jedenfalls hat es sich hier auch um eine Compressionsfractur des Condylus internus tibiae gehandelt, nach der sich allmälig eine schwere deformirende Gelenkentzündung entwickelte.

Erklärung der Abbildungen auf Taf. III.

Fig. 1. Compressionsfractur der rechten Tibia, 1 Jahr nach der Verletzung. Fall 4 (vorgestellt).

Fig. 2. Geheilte Compressionsfractur des Condylus internus tibiae mit nachfolgender Arthritis deformans. (Präparat der Breslauer Sammlung.)

XI.

Ueber isolirte Luxation des Radiusköpfchens nach aussen mit Absprengung seiner inneren Peripherie.

Von

Dr. W. Wagner

in Königshütte.[1])

(Hierzu Taf. III, Fig. 3, 4.)

Im Anschluss an die Loebker'schen Mittheilungen erlaube ich mir Ihnen über 2 Fälle dieser Luxations-Form zu berichten, die ich ebenfalls für eine typische halte. Der eine Fall kam ganz frisch zur Beobachtung.

Der erste Fall, den ich im Sommer 1877 sah, betraf einen 19jährigen Bergarbeiter, der etwa 1 Jahr vorher in der Weise verletzt worden war, dass er, während er bei flectirtem Ellenbogen mit der pronirten Hand einen auf Schienen laufenden Kohlenwagen schob, durch einen zweiten von hinten kommenden Wagen einen sehr heftigen Stoss gegen das Ellenbogengelenk erhielt. Das letztere schwoll an und wurde schmerzhaft, weshalb Patient das Krankenhaus aufsuchte. Nach 6 Wochen wurde er aus demselben mit wenig beweglichem Gelenke entlassen und konnte, wenn auch mit grosser Anstrengung, seine Arbeit wieder verrichten. Allmälig wurde das Gelenk jedoch immer steifer, so dass der Mann sich etwa 1 Jahr nach der Verletzung genöthigt sah, wieder in's Lazareth zu kommen. Bei seiner Aufnahme ist der Befund folgender: Ellenbogengelenk in rechtwinkeliger Beugestellung. Flexion und Extension, sowie Rotation gleich null zu bezeichnen und passiv nur gerade noch als solche zu erkennen. Auf der Aussenseite des Condyl. externus ein starker Knochenvorsprung, der als der verdickte Radiuskopf imponirt und unbeweglich feststeht. An den übrigen Gelenktheilen keine abnormen Stellungsverhältnisse, Verdickungen u. dgl. bemerkbar. Auch zeigen sich keine Spuren einer früheren Ulnafractur.

[1]) Vorgetragen am 2. Sitzungstage des Congresses, 8. April 1886.

Obwohl nicht völlig klar über die ganze Sache, schien mir doch das Eine sicher, dass der Radiuskopf erheblich verdickt an abnormer Stelle stand und sicherlich seinen grossen Antheil an der Bewegungsstörung hatte, weshalb ich seine Resection beschloss. Derselbe zeigte sich stark in bindegewebige Massen eingehüllt, wodurch allein die Verdickung bedingt war, und hatte an seiner Innenseite einen flach keilförmigen Defect, der etwa $^1/_6$ seines Durchmessers ausmachte. Letzterer findet sich fest in der Gelenkkapsel verwachsen und wird ebenfalls entfernt. Heilung reactionslos. Nur sehr langsam gelang es, durch Massage, Bäder etc. eine allmälige Besserung der Beweglichkeit zu erzielen, die im Laufe der Zeit immer noch zunahm. Der augenblickliche Befund bei dem Patienten, den ich fortdauernd unter den Augen behalten, ist folgender: Flexion bis ca. 80°, Extension bis ca. 150°, Pronation fast normal, Supination etwas behindert.

Im Octbr. 1884 hatte ich Gelegenheit, dieselbe Verletzung frisch zu sehen und, vielleicht allerdings mit Rücksicht auf den früher geschehenen Fall, zu diagnosticiren. Ein 26jähr. Wagenstösser war genau in derselben Weise, wie der Vorige, beim Wagenschieben verletzt worden. Bei seiner Aufnahme hält Patient den Arm flectirt mit der anderen Hand. Beugung und Streckung passiv möglich, aber schmerzhaft. — Die Gelenkgegend auf der Aussenseite stark geschwollen, in der Gegend des Condylus externus sich wulstig abhebend, während die inneren Contouren des Gelenkes normal sind. Der Arm ist ad maximum pronirt, weder spontane noch passive Supinationsbewegung möglich. Die Untersuchung in der Narkose ergiebt den Radiuskopf nach aussen vom Condyl. extern. humeri stehend, bei Beugung und Streckung dieselbe Stellung inne haltend. Eine genaue Abtastung desselben ergiebt an seinem der Eminentia capitata anliegenden Rande einen flach keilförmigen Defect, der bei den allerdings sehr beschränkten Supinationsbewegungen noch deutlicher wird. Ulna war weder fracturirt, noch in ihrer Stellung irgend wie von der Norm abweichend; ebenso zeigte sich an den Gelenktheilen des Humerus keine Abnormität, besonders war eine Veränderung am Condylus internus nicht zu bemerken. — Die Einrichtung gelang nach mehreren vergeblichen Versuchen in der Weise, dass zuerst in flectirter Stellung Adduction, dann, bei starker Extension, möglichst ausgiebige Abduction mit Supination vorgenommen wurde, bei gleichzeitigem starken Druck auf den prominirten Radiuskopf. Der ganze Arm wurde jetzt in flectirter, mittlerer Supinationsstellung fixirt. Als der Verband nach 4 Wochen abgenommen und passive Bewegungen versucht wurden, waren dieselben noch sehr schmerzhaft und wenig ausgiebig. — Auch in den nächsten Monaten gelang es nicht, durch Massage etc. eine Besserung der Beweglichkeit zu erzielen; besonders war Pro- und Supination gleich Null, der Radiuskopf verdickt und absolut feststehend. 5 Monate nach der Verletzung wurde derselbe deshalb resecirt. Es fand sich, wie das Präparat zeigt, nur eine wenig feste bindegewebige Vereinigung beider Bruchstücke und als Ursache derselben die Interposition eines Stückchens Gelenkknorpel. Die Heilung erfolgte reactionslos, doch ist die Beweglichkeit des Armes nach der Resection keine erheblich bessere geworden.

Allerdings ist Patient ein unvernünftiger Mensch, der allen methodischen Versuchen, seinen Arm beweglicher zu machen, den möglichsten passiven Widerstand entgegensetzt. Uebrigens ist bei der Resection nur der Radiuskopf, nicht die umgebende Bindegewebsmasse mit herausgenommen worden, was möglicherweise ein Fehler war.

Einen dritten Fall habe ich vor Kurzem zufällig gesehen; ich lege die Photographie desselben vor.

Der 28jährige Mann war im 6. Lebensjahre von einem Pferde gefallen. Der Radiuskopf steht aussen auf dem Condylus externus, ist, wie dies bei starker Supination am deutlichsten wird, an seiner Innenseite abgeflacht. Spuren einer früheren Verletzung der Ulna nicht mehr vorhanden. Bewegungen des Gelenkes vollkommen normal. Ob jene Abflachung des Radiuskopfes wirklich vom Fehlen eines Stückes aus seiner inneren Fläche herrührt, lässt sich ja allerdings nicht mit Bestimmtheit behaupten, da auch möglicherweise dieser Defect durch allmälige Abschleifung am Condylus externus humeri entstanden sein könnte.

Was die Aetiologie der Verletzung anlangt, so scheint dieselbe in den beiden ersten Fällen dadurch entstanden, dass bei flectirt und pronirt festgestelltem Vorderarm eine heftige Gewalt den Humerus, speciell die Eminentia capitata auf den Radiuskopf wirken liess. Letzterer wurde offenbar durch dieselbe nach aussen gehebelt, das bei der Pronation stark gespannte Ligamentum annulare zerriss nicht an seinem Ansatz an der Ulna, sondern etwa in der Mitte, so dass der äussere grössere Theil des Radius nach aussen luxirt wurde, während der innere Rand der Gelenkfläche an dem zurückgebliebenen Rest des Ligamentum annulare sitzen blieb.

Therapeutisch ist ja in frischen Fällen die Einrichtung das einzig Richtige. Eine Störung des Heilungsverlaufes, etwa durch Knorpelinterposition wie in unserem Falle, ist doch wohl nicht immer zu erwarten. In älteren Fällen wird man wohl immer reseciren müssen, wenn die Beweglichkeit erheblich gestört ist.

Erklärung der Abbildungen auf Taf. III.

Fig. 3. Durchschnitt des resecirten Radiuskopfes von Fall 2.

Fig. 4. Seit circa 20 Jahren bestehende Luxation des Radius nach aussen (Fall 3).

XII.

Eine neue Methode unmittelbarer Retention bei Fracturen der Röhrenknochen.

Von

Dr. H. Bircher,

Docent für Chirurgie an der Universität Bern.[1])

(Mit Holzschnitten.)

Die Behandlung der Knochenbrüche ist in hohem Grade ausgebildet und stehen uns die mannichfachsten Methoden zu deren Heilung zu Gebote. Dennoch giebt es stets noch Fracturen, die aller Mühe spotten, und wenn vielleicht auch die Reduction gelingt, so ist man weder durch Verbände, noch durch die sonst so vorzügliche permanente Gewichtsextension im Stande, die Retention zu bewerkstelligen. Es ist dies namentlich der Fall, wo der Zustand der Weichtheile den Druck des Verbandes nicht gestattet oder für die Extension keine genügenden Angriffspunkte sind; Beides beobachten wir besonders bei complicirten Fracturen mit starker Contusion der Umgebung. Die eigentliche Ursache der stets wiederkehrenden Dislocation aber liegt in der Form und Richtung der Fractur, welche die Wirkung des Muskelzuges begünstigt.

Bei solchen „rebellischen" Dislocationen muss die unmittelbare Retention an Stelle der gewöhnlichen mittelbaren treten. Wie an der Patella und dem Olecranon, so hat man zu diesem Zwecke auch an den Röhrenknochen verschiedene Methoden zur Anwendung gebracht, den Metallstachel von Malgaigne, eingetriebene Metallzapfen mit umschlungener Naht nach Dieffenbach, eingebohrte, mit Querstab vereinigte Stahlschrauben nach von Langenbeck und dann die Knochennaht, welche am häufigsten mit Silberdraht

[1]) Dem Congresse vorgelegt und auszugsweise am 4. Sitzungstage, 10. April 1886, mitgetheilt.

ausgeführt wurde. Meist waren es durch Resection angefrischte Pseudarthrosen, seltener frische Fracturen, bei welchen diese unmittelbare Retention zu Hülfe genommen wurde. Phlegmone und Eiterungen, die beobachtet wurden, liessen in der vorantiseptischen Zeit dieses therapeutische Hülfsmittel namentlich für einfache Fracturen nicht aufkommen.

Ich habe in den letzten Jahren eine Anzahl Fracturen der Tibia und des Femur mit solch' rebellischer Dislocation durch unmittelbare Retention geheilt, weil Verbände und permanenter Zug mich im Stiche liessen. Die angewandte Methode besteht im „Einlegen eines Elfenbeinzapfens in die Markhöhle der Diaphyse", und bei den Epiphysen im „Anlegen einer Elfenbeinklammer an die Wandung". Ich lasse die Krankengeschichten hier folgen, um dann noch einige kurze Betrachtungen anzuknüpfen.

1. Einfache Fractur des linken Oberschenkels mit Hämatom. — P. v. Velten, Maurer, 36 J., erlitt am 19. Nov. 1883 durch Sturz eine einfache Fractur des linken Oberschenkels; um die Bruchstelle war ein grosses fluctuirendes Hämatom zu constatiren. Lagerung in Kapsel mit Gewichtsextension (5 Kilo) auf von Volkmann's Schlittenapparat. — Resultat nach 3 Wochen: Verkürzung 5 Ctm., Dislocation, geringe Consolidation, Hämatom wie bei Beginn. Es hatte also der Zug zur Retention nicht genügt, und das nicht resorbirte Blut die Consolidation gehindert. Der geringe Callus war leicht zu brechen, die Reduction jedoch unmöglich. Die Bruchstelle wurde daher blossgelegt, das theils flüssige, theils etwas eingedickte Blut entfernt und der Callus vollends gelöst. Die Reduction gelang jedoch durch Zug und directen Druck bloss so weit, dass die Knochen mit halber Caliberdicke übereinander gingen, beim geringsten Nachlassen des Zuges jedoch wieder in die dislocirte Stellung gingen, wie die Figur 1 zeigt. Es wurde daher die Einlage eines Zapfens beschlossen, welcher, aus Elfenbein gedrechselt, am anderen Tage eingeführt wurde. Die Einlage war nicht ganz leicht. Nach Glättung der wenig zackigen Bruchenden wurde der Zapfen in die Markhöhle des unteren Bruchendes geschoben, Zug und Gegenzug unter stumpfem Winkel gemacht und dann, als mit dem inneren Rande die Enden aufeinander gekommen waren, das Bein rasch gerade gestellt, wobei die obere Hälfte des Zapfens in die obere Markhöhle

Fig. 1.

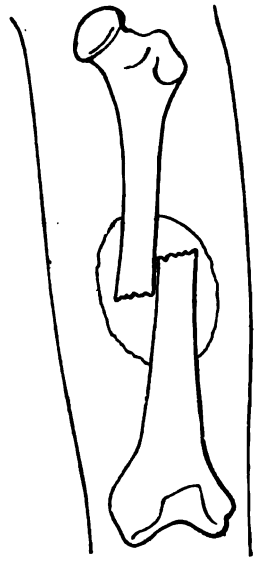

schlüfte, wie die Figur 2 zeigt. Die Fixation war eine vollständige; die ziemlich grosse Wunde wurde gut desinficirt und reagirte nicht. Mitte Januar 1884 war die Fractur fest consolidirt. Da der Zapfen nicht einwuchs, sondern eine leichte Eiterung unterhielt, wurde er am 16. Januar mittelst Kornzange entfernt, indem mit Meissel und scharfem Löffel am oberen Bruchende eine kleine Oeffnung gemacht wurde. Das Elfenbein war vom Eiter leicht angefressen. Die Wunde heilte rasch und Pat. verliess am 9. März (nach 69 Tagen) das Spital mit einer Verkürzung von 1 Ctm.

Fig. 2.

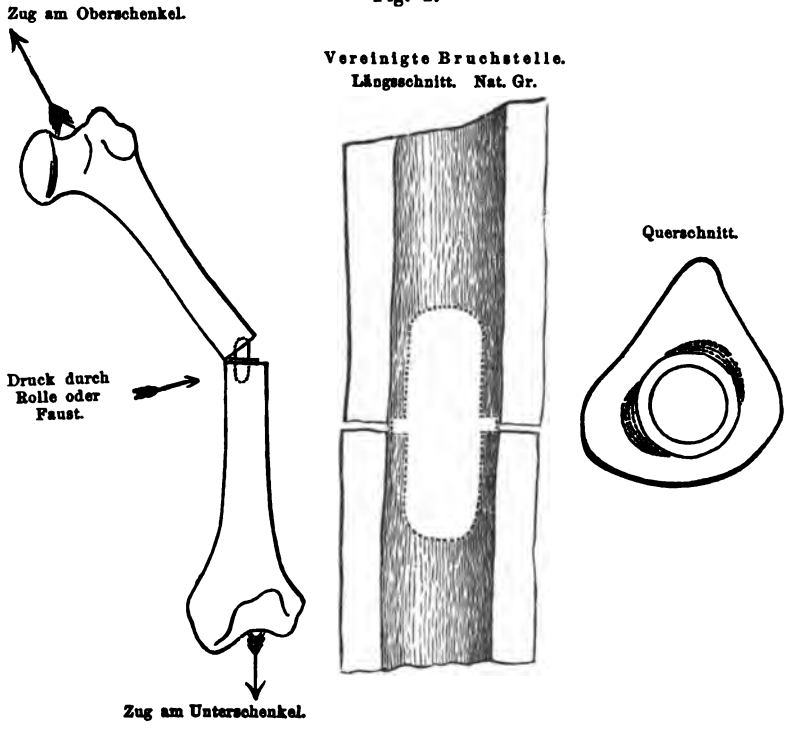

Abgesehen von der Art der Behandlung ist dieser Fall von einigem Interesse wegen des Blutextravasates, das die Consolidation gestört hatte. Wenn keine Resorption eintreten will, so ist unter antiseptischen Cautelen die Entfernung eines solchen nicht nur erlaubt, sondern geradezu indicirt. Es kann jederzeit Primärinfection solcher Coagula eintreten, wie ich sie bei einer Unterschenkelfractur beobachtete, wo dann die weitgehende Resection der Splitterfractur nöthig wurde (s. Anhang).

2. Complicirte Fractur der linken Tibia. — Sam. Müller, Knecht, 36 Jahre, erlitt am 20. Januar 1885 durch Aufschlagen einer Tanne

eine complicirte Fractur (Tibia et Fibula) des Unterschenkels im unteren Dritttheile in der Form wie Fig. 3 zeigt. Das obere Bruchende drängte nach vorne gegen die Haut und die Perforationsstelle vor, das untere war seitlich nach aussen und oben verschoben. Starke Blutung aus der Tibialis antica, welche unterbunden wird. Kräftiger Zug bewerkstelligte in Narkose die Reduction; die Retention war jedoch nicht möglich, weil die starke Contusion Verband und Extension nicht zuliess. Der eingelegte Elfenbeinzapfen fixirte vollkommen und konnte nach 4 Wochen entfernt werden. Die Consolidation war jedoch noch nicht sehr fest und wurde, um Verbiegung zu vermeiden, ein leichter Verband mit Schieneneinlage gemacht; erst nach 134 Tagen konnte Pat. ohne Verkürzung entlassen werden. Trotz einer 4 wöchentlichen Badekur blieb eine kleine Fistel zurück, welche auch nach einem Jahre noch zeitweise aufbrach. Es muss hierzu jedoch bemerkt werden, dass Müller ein schlecht genährtes, dem Schnaps ergebenes und herumvagabondirendes Individuum ist.

Fig. 3.

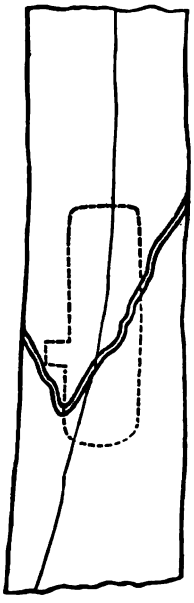

Der Elfenbeinzapfen hat einen Vorsprung, mit welchem er auf dem Knochenrande aufsitzt. Nat. Gr.

3. Complicirte Fractur des linken Unterschenkels, geheilt ohne Dislocation und Verkürzung. — Marie Wehrli, 22 Jahre alt, fiel mit einem Karren über ein Strassenbord und erlitt durch die aufschlagende Deichsel eine complicirte Fractur des linken Unterschenkels im unteren Dritttheil. Starke blutige Infiltration der Weichtheile, bedeutende Blutextravasate in der Tiefe (fluctuirend) und Blutung nach aussen. Die Spitze des oberen Bruchendes ragt aus der Perforationsstelle vorne über der Crista hervor. Das Aussehen von Haut und Strumpf machte eine Wundinfection sehr wahrscheinlich. Mit starkem Zug gelang es, in Narkose die Reduction herbeizuführen, allein die Tendenz zur Dislocation blieb sehr gross (Fig. 4). Die Wunde sammt Umgebung wurde gereinigt, aseptisch verbunden, seitlich und über den Fussrücken Heftpflasterstreifen angelegt und in Blechkapsel das Bein zur Gewichtsextension auf den v. Volkmann'schen Schlitten gebracht. Die Kranke ertrug jedoch nicht die geringste Compression durch den Verband und nie mehr als 3 Kilo Extensionsgewicht; bei höherer Belastung traten Muskelkrämpfe im ganzen Beine, besonders dem Oberschenkel ein, und zudem entwickelte sich am Fussrücken und seitlich etwas Decubitus. Das Gewicht vermochte nicht, die Knochen in der richtigen Lage zu erhalten; an der Bruchstelle entwickelte sich eine starke Entzündung mit profuser Eiterung (39°), und an den am stärksten contundirten Hautpartieen Gangrän. Auch wenn der Entzündungsprocess günstig verlaufen sollte, war also kein gutes Resultat zu erwarten. Daher wurde am 3. Nov. (20. Tag) die Bruchstelle blossgelegt, mit der Kettensäge die Zacken abgetragen, ein Elfenbeinzapfen eingelegt und das stark blutdurchtränkte Gewebe gehörig desinficirt.

Die Retention war eine vollkommene und genügte zur Lagerung eine Blechkapsel. Das Fieber und die Schmerzen an der Bruchstelle hörten sofort auf; der am 3. Tage erneuerte Verband zeigte ganz wenig Eiter und die Entzündung bildete sich rasch zurück. Am 2. December wurde der Zapfen durch Aufmeisseln am unteren Bruchende von einer kleinen Lücke aus entfernt. Ein Senkungsabscess störte Ende December den sonst günstigen Verlauf, heilte aber rasch durch Drainage. Ende Januar 1886 war die Wunde geschlossen und wurden die ersten Gehversuche gemacht. Die Verwachsung des Knochens ist so exact, dass an der Crista tibiae die Bruchstelle kaum zu erkennen ist; keine Verkürzung.

Fig. 4.

1/2 nat. Gr.

4. Splitterfractur des linken Unterschenkels. — Neser, Landwirth, 47 Jahre, gerieth am 27. Februar 1885 in ein Wagenrad und erlitt eine complicirte Splitterfractur des linken Unterschenkels. Die Weichtheile waren stark gequetscht und die Wunde vorne über der Crista tibiae 1 Ctm. lang gerissen. Deutlich war Fluctuation von ergossenem Blut und starke Verschiebung der Splitter zu erkennen; es verschob sich besonders das untere Bruchende stets nach aussen und hinten. Bei der grossen Beschmutzung von Bein und Strumpf und der starken Blutdurchtränkung der Weichtheile entwickelte sich, trotz sofortiger Desinfection durch den behandelnden Arzt (Dr. Richner, Oberentfelden), eine heftige Entzündung. Am 2. März wurde die Fractur durch einen 15 Ctm. langen Schnitt blossgelegt, die Coagula entfernt und das Gewebe gehörig desinficirt. Ein ganz gelöster Splitter wurde entfernt. Unter demselben lag ein an der Crista $4\frac{1}{2}$ Ctm., von den Spitzen der Bruchenden an gemessen aber 8 Ctm. langes Knochenstück, welches mit dem oberen Theile der Tibia noch durch Periost zusammenhing, vom unteren aber ganz gelöst war. Es bestand aus der ganzen Dicke der Tibia, hatte aber, wie sich bei der Auseiterung später zeigte, mehrere Längsfissuren. Der untere Theil der Tibia schob sich nun stets nach hinten und aussen und drückte dadurch so auf den grossen Splitter, dass dieser schräg gestellt wurde (s. Fig. 5). Daher wurde dieser mit dem unteren Tibiastück durch einen Zapfen verbunden. Es war ziemlich schwierig, weil die untere Knochenspalte sehr schräg ging, und zwar in gewundener Linie, wie wenn sie den Knochen umkreisen wollte; einige Zacken, welche im Wege standen, wurden abgetragen. Sobald diese Vereinigung des ausgeschlagenen Knochenstückes mit dem unteren Theile der Tibia gelungen war, blieben alle drei Theile in normaler Lage, da oben noch die Periostverbindung bestand. Im antiseptischen Verbande wurde das Bein in eine Kapsel gelagert. Es ent-

stand eine sehr starke eiterige Schmelzung des gequetschten Gewebes und musste ausgiebig drainirt werden. Trotzdem entwickelte sich ein so starker Callus, dass nach 3 Wochen der Elfenbeinstift entfernt werden konnte; vorsichtshalber wurden jedoch zur Fixation Schienen in die Verbände gelegt und später ein Gypsverband applicirt. Der vordere, vom Periost anfänglich schon entblösste Theil des mittleren Knochenfragmentes starb ab und wurde aus-

Fig. 5.

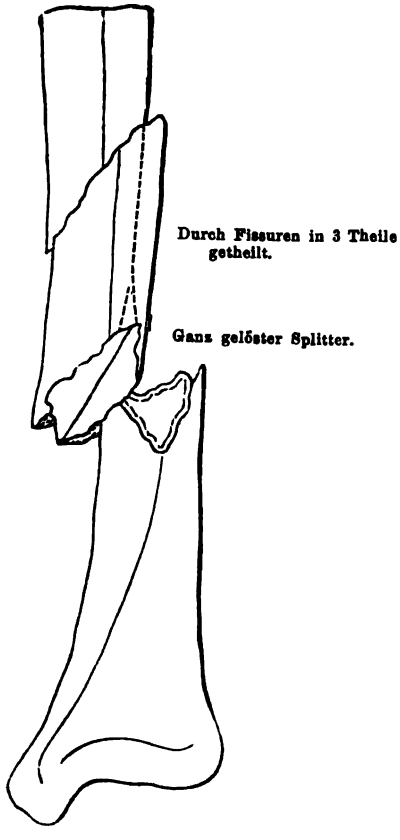

Stellung der Knochen bei der Biegslegung der Fractur. 1/2 nat. Gr.

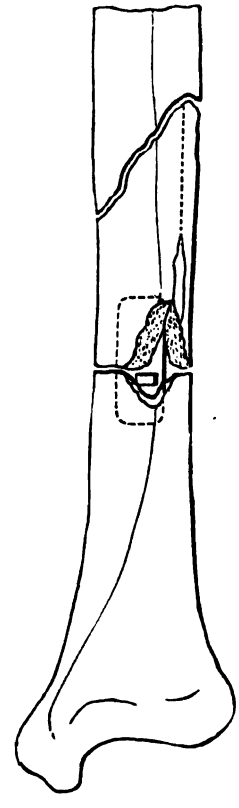

Reduction und Retention der Fractur. Vorderansicht. Verkürzung 2 Ctm. 1/2 nat. Gr.

gesägt; allein nach und nach lösten sich die einzelnen Theile dieses Stückes alle durch die Eiterung ab und wurden extrahirt, so dass schliesslich ein ganz neugebildeter Knochen an Stelle dieses Bruchstückes trat. Es hatte, in normaler Lage mit der Tibia durch den Zapfen vereinigt, quasi nur als eine Stütze gedient, um welche herum sich die Knochenneubildung vollzog. Diese ist eine so vollkommene geworden, dass bloss eine Verkürzung von nicht ganz

2 Ctm. eintrat und Pat. vollkommen geheilt ist, wenn auch erst nach mehrmonatlichem Krankenlager.

5. Fractur des linken Unterschenkels, Tibia in der unteren Epiphyse, Fibula in gleicher Höhe. — J. Müller aus Hirschthal, 24 Jahre alt, erlitt am 2. Juli 1884 durch Ueberfahren eine complicirte Fractur im unteren Dritttheil des linken Unterschenkels, mit sehr starker Anschwellung der Weichtheile in der Umgebung. Die Haut war über dem inneren

Fig. 6.

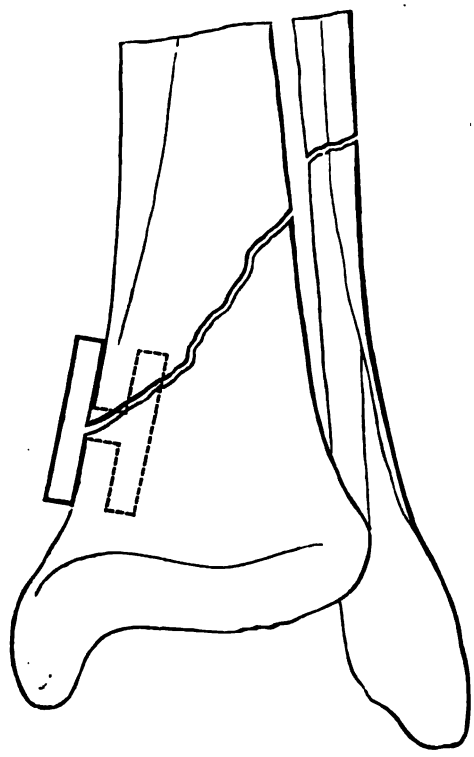

Retention durch Elfenbeinklammer. Nat. Gr.

Malleolus quer zur Knochenaxe durch das scharfe obere Bruchende zerrissen und ragte dieses aus der Wunde hervor. Das untere Bruchende war mit dem unteren Stück der ebenfalls gebrochenen Fibula nach auswärts und oben dislocirt. Die Continuitätstrennung begann inwendig in der Epiphysenlinie und ging schräg nach aus- und aufwärts, etwa 4 Ctm. hoch an die äussere Wand der Diaphyse. Die sehr beschmutzte Wunde wurde vom behandelnden Arzt (Dr. Häusler in Schöftland) mit Sublimat desinficirt. Behufs Reduction des oberen Bruchendes war eine Incision nöthig, so dass die Hautwunde eine

T-Form erhielt. Trotz der Desinfection trat innerhalb 24 Stunden eine starke Entzündung mit weitgehender Schwellung ein. Eine Retention war daher weder durch Contentivverband noch Extension möglich; an eine Fixation mittelst Einlage eines Elfenbeinzapfens war nicht zu denken, da keine Markhöhle zu Gebote stand. So wurde denn am 16. Tage nach der Verletzung, als die Entzündung etwas nachgelassen hatte, nach Blosslegung und gründlicher Desinfection der Bruchstelle, die Fixation durch eine Elfenbeinklammer gemacht. Zur Aufnahme derselben wurde eine leichte Rinne einwärts an der Corticalis durch den Meissel ausgehoben, die Klammer über das obere Bruchende angelegt, ein starker Zug am Fusse ausgeübt und so das untere Bruchende mit seiner Wandung in den unteren Theil der Klammer eingehängt (siehe Fig. 6). Der Verband musste wegen starker Eiterung Anfangs alle 2 Tage gewechselt werden. Nach 5 Wochen wurde die Klammer entfernt; der starke Muskelzug würde jedoch das untere Knochenstück mit dem Fusse nach aussen abgebogen haben, wenn nicht in den Verband eingelegte Schienen und später ein Gypsverband dies verhindert hätten. Im September wurden die ersten Gehversuche gemacht, die Heilung ist eine complete, ohne Verkürzung; nur sehr wenig ist das untere Bruchstück nach aussen dislocirt, so dass der Fuss leichte Plattfussstellung hat. Die Bewegung im Gelenke ist nur wenig reducirt. Müller macht wieder mehrstündige Fusstouren ohne Mühe und verrichtet alle Geschäfte als Landwirth.

Epikrise.

Wenn wir die mit der vorgeführten Methode erreichten Resultate in's Auge fassen, so wird wohl nicht bezweifelt werden können, dass sie zweckentsprechend ist; sie hat bei diesen rebellischen Dislocationen unter den schwierigsten Verhältnissen noch zur guten Heilung geführt und nur sehr geringe oder gar keine Verkürzung und Dislocation zurückgelassen. Eine grosse Bedeutung hat sie entschieden für die schwereren complicirten Fracturen, bei welchen heutzutage die Antisepsis der Wunde in vorderste Linie gestellt, die Reduction und Retention der Fractur aber erst später bewerkstelligt wird. Sie gestattet eben, Beides von Anfang an zu verbinden, und wird somit den Anforderungen der Therapie voll und ganz gerecht. Allerdings verlangt diese unmittelbare Retentionsmethode zwei zeitlich getrennte operative Eingriffe; sie hat aber dies mit allen bisher geübten Methoden gemeinsam, bestehen dieselben im Einsenken von Metallzapfen mit umschlungener Naht, oder in Metallschrauben mit Querstange, oder in der Knochennaht. Die Einlage eines Elfenbeinzapfens scheint mir für die Diaphyse von allen Manipulationen das allereinfachste Retentionsmanöver zu

sein, wie die Klammer für die Epiphyse. Die Befürchtung, welche ich anfänglich hegte, es möchte das Knochenmark vielleicht schädlich beeinflusst werden, hat sich als grundlos herausgestellt. Es gingen bei der Marie Wehrli die entzündlichen Erscheinungen vielmehr von dem Momente an sofort zurück, als die Bruchenden durch den Zapfen in normaler Lage gehalten wurden. Eine Fistel, welche auf chronischer Entzündung des Knochens beruhte, hat von den 5 Patienten bloss der eine (Müller) davongetragen; er ist aber ein schlecht genährter, vagirender Potator. Wird streng antiseptisch verfahren, so glaube ich nicht, dass durch den ruhig liegenden Elfenbeinzapfen eine Osteomyelitis hervorgerufen wird, es fehlt ja selbst die mechanische Reizung. Bedenkt man dabei, dass der Elfenbeinzapfen das Periost, welches die Knochenneubildung besorgt, intact lässt, so scheint mir darin wiederum ein Vortheil gegenüber denjenigen Methoden zu liegen, bei welchen Schrauben, Zapfen oder Nähte in der Corticalis zur Anwendung gelangen.

Grösseres Bedenken mag die Nothwendigkeit hervorrufen, dass zur Entfernung des Zapfens die Markhöhle nochmals eröffnet werden muss. Nun ist aber die Knochenlücke, welche geschaffen werden muss, durchaus nicht gross, und bei denjenigen Fracturen, welche eine solche unmittelbare Retention verlangen, oft schon von Anfang an durch Absprengungen aus der Wandung mehr oder weniger vorhanden, so dass es weniger Meisselschläge oder bloss des scharfen Löffels bedarf, um eine genügende Oeffnung zu erhalten. Einen schädlichen Einfluss konnte ich von der Extraction niemals bemerken und bietet sie selbst in grosser Tiefe, wie bei den Weichtheilmassen des Oberschenkels, keine zu grossen technischen Schwierigkeiten (v. Velten).

Die mitgetheilten Fracturen verliefen nicht ohne Eiterung und es könnte bei oberflächlicher Betrachtung daraus ein Motiv gegen die Methode gefolgert werden; ich will daher hier nur noch darauf aufmerksam machen, dass vier derselben bereits inficirte complicirte Fracturen waren und die Eiterung schon vor Einlage des Zapfens bestand; bei der einzigen geschlossenen Fractur (v. Velten) bestand ein grosses Hämatom und entwickelte sich nach der Reduction und Zapfeneinlage bloss eine geringe Eiterung.

Die Heilungsdauer ist nicht länger als bei schweren complicirten Fracturen, welche nach anderer Weise behandelt werden; dabei darf nicht übersehen werden, dass bei 3 Fällen die Retention

während der ersten 3 Wochen mit Verband und Extension versucht, und erst nach constatirter Erfolglosigkeit zur unmittelbaren Retention übergegangen wurde; bei Neser dauerte die Heilung so lange, weil die ganze Splitterung ausgestossen wurde.

Die gewonnenen Resultate der beschriebenen unmittelbaren Retentionsmethode mittelst Elfenbeinzapfen oder Klammer gestatten den Schluss, dass sie ein berechtigtes und zweckmässiges therapeutisches Verfahren ist; es ist dies besonders für die schweren complicirten Fracturen der Fall, bei welchen die Reduction und Retention zugleich mit der Antisepsis zur Anwendung gelangen kann. Ich halte das Verfahren daher für indicirt bei:

1) complicirten Fracturen mit starker Dislocation, welche weder durch Verband noch Extension zu beseitigen ist;
2) einfachen Fracturen resp. Pseudarthrosen, bei welchen die mittelbare Retention nicht zum Ziele geführt hat.

Für die Operation müssen Elfenbeinzapfen und Klammern von verschiedener Grösse vorräthig gehalten werden; zugleich muss man mit Feile und feiner Säge ausgerüstet sein, um die Zapfen und Klammern nach den Anforderungen des speciellen Falles formen zu können. Das übrige Instrumentarium ergiebt sich aus der Nothwendigkeit des Évidements und der Glättung der Bruchstelle. Strenge Antisepsis ist selbstverständlich.

Aus der Literatur war mir nichts bekannt von Anwendung der vorgetragenen Methode. Herr Geheimrath Prof. v. Volkmann war aber so freundlich, mir mitzutheilen, dass er schon an einem früheren Chirurgen-Congresse von diesem Verfahren sprach und der verstorbene Prof. Heine ein ähnliches angab. Prof. v. Volkmann hat mit demselben in 3 Fällen ebenfalls günstigen Erfolg erzielt. Zweimal handelte es sich um Pseudarthrosen des Vorderarmes, bei welchen Elfenbeinstifte eingelegt wurden; der 3. Fall betraf das Femur eines Kindes, bei welchem wegen Pseudarthrose vergeblich eine Resection vorgenommen worden war; hier wurde nicht ein Elfenbeinstift verwendet, sondern ein Stift aus einem frischen, gesunden Menschenknochen gebildet, der kurz vorher durch Amputation gewonnen worden war. In allen 3 Fällen blieb der Stift liegen und gelangte zur Einheilung.

Für diese freundlichen Mittheilungen spreche ich Herrn Geheimrath Prof. von Volkmann meinen verbindlichsten Dank aus.

Anhang.

Resection des Fussgelenkes wegen Splitterfractur.

Ackermann, Bärenwirth von Thalheim, 45 Jahre alt. Am 8. Novbr. 1884 sprang Ackermann beim Durchgehen des Pferdes aus dem Fuhrwerk und gerieth mit dem rechten Beine in's Rad. Der sofort gerufene Hausarzt, Herr Dr. Herde, constatirte eine Fractur im unteren Drittheil des rechten Unterschenkels und eine Luxation der rechten Schulter. Diese wurde eingerichtet und an das Bein ein gut mit Watte gepolsterter Gypsverband gelegt. In der ersten Zeit fühlte Pat. nur wenige Schmerzen und zeigte sich nur leichte Schwellung oberhalb des Verbandes und an den Zehen. In der 4. Woche dagegen traten heftige Schmerzen mit Fieber auf und machte sich ein putrider Geruch bemerkbar. Nachdem der Verband entfernt war, zeigte sich vorne, etwas über dem Fussgelenke, die Haut etwas mehr als Fünffrankenstückgross nekrotisch und entleerte sich unter derselben hervor Eiter. — Ich sah den Patienten am 9. December 1884 bei einer Consultation. Er war etwas abgemagert und hatte abendliche Temperaturen bis auf 39.6°. Fuss und Unterschenkel waren nur leicht geschwollen, eine stärkere Entzündung zeigte die Umgebung der Bruchstelle. Diese selbst wurde blossgelegt. Unter der nekrotischen Haut fanden sich die Strecksehnen vom Eiter umspült und diejenige des Extensor hall. long. bereits etwas nekrotisch. Darunter lagen nun bunt durcheinandergewürfelte Knochensplitter, theils angefressen, theils mit Osteophyten bedeckt. Der Finger constatirte bedeutende Periostablösung und die Wahrscheinlichkeit, dass das Gelenk eröffnet sei. Die Prognose konnte deshalb nicht sehr günstig gestellt werden und wurde dem Pat. im besten Falle langsame Heilung mit Ankylose des Fussgelenkes in Aussicht gestellt. Therapeutisch wurde beschlossen, vor der Hand conservativ zu verfahren; einige kleinere, ganz gelöste Knochenstücke wurden entfernt, die Fractur gehörig mit 5proc. Carbolsäure desinficirt, drainirt, antiseptisch verschlossen und das Bein in eine Kapsel gelagert. Anfänglich schien der Verlauf sich günstig gestalten zu wollen, indem die Eiterung gutartig und weniger profus wurde, und die Entzündung zurückging. Anfangs Januar 1885 (8. Woche) zeigte dieselbe jedoch rasche Progredienz mit höheren Temperaturen und stärkerer Eiterung und Schmerzen. Es wurde daher am 6. Januar die Resection der Fractur ausgeführt. Aus der Sehne des Extens. hall. long. wurde ein circa 4 Ctm. langes nekrotisches Stück ausgeschnitten und alsdann die Splitter der Tibia und das untere Stück der Fibula entfernt. Nur wenig hingen dieselben noch mit dem Periost und der Gelenkkapsel zusammen. Die Tibia war weit hinauf völlig entblösst und das Knochenmark entzündet, so dass der Sägeschnitt 7 Ctm. über der Gelenklinie gemacht werden musste. Die untersten Knochenfragmente zeigten sich vom Eiter stark zerfressen und die Gelenkfläche fast ganz vom Knorpel entblösst. Auch die Gelenkfläche des Talus hatte grossentheils den Knorpelüberzug schon eingebüsst und war rauh, und sogar der Calcaneus war an der oberen Partie in geringer Ausdehnung entblösst und rauh. Diese Stelle wurde mit dem scharfen Löffel ausgekratzt

und vom Talus die Gelenkfläche fast in der Dicke eines Centimeters vermittelst der Säge abgetragen. Nach hinten wurde bei der Achillessehne vorbei eine Incision gemacht und eine Drainröhre eingeführt. Nach gründlicher Desinfection wurden die Knochen so aneinander gelegt, dass die Sägefläche der Tibia auf diejenige des Talus kam, antiseptisch verbunden und das Bein in dieser Situation in eine Kapsel gelagert. Die Heilung ging langsam von Statten und wurde mehrmals durch Entwickelung von Abscessen gestört. Schliesslich consolidirte sich jedoch die Knochenverbindung; die langdauernde Schwellung des Beines wich namentlich einer Badekur in Schinznach und Baden und seit einem halben Jahre kann Ackermann wieder auf seinem Beine stehen und gehen. Die beträchtliche Verkürzung von 8 Ctm. wird theils durch einen hohen Absatz, theils durch Senkung des Beckens ausgeglichen. Bewegung hat der Fuss nur in den Gelenken vom vorderen Sprungbeingelenke an, da zwischen Talus und Tibia und theilweise wohl auch mit dem Calcaneus eine feste knöcherne Verbindung besteht.

Die Verletzung des Ackermann ist nach zwei Seiten hin von Interesse. Wie bei der Oberschenkelfractur des v. Velten, glaube ich, hat auch hier die Blutung in der Splitterfractur eine verhängnissvolle Rolle gespielt. Wir haben dort gesehen, wie das grosse Hämatom Wochen lang unresorbirt, bloss etwas eingedickt um die Bruchstelle blieb und die Knochenneubildung retardirte. Hier, glaube ich, ist die Entwickelung der eiterigen Entzündung ebenfalls auf den Bluterguss zurückzuführen. Es ist bekannt, dass Splitterfracturen auch bei grosser Dislocation und mannichfacher Durcheinanderschiebung unter sonst günstigen Verhältnissen zusammenwachsen können; hier hat wahrscheinlich eine Primärinfection der Bruchstelle resp. des darin ergossenen Blutes stattgefunden und so die Eiterung herbeigeführt; wo diese einmal begonnen, ist dann allerdings auch die Form der Splitterung von grossem Belang und bieten solche durcheinander geworfenen Knochenstücke dann wenig Aussicht auf gute Ausheilung. Sie verlangen meist das Évidement resp. die Resection der Fractur. Der zweite wichtige Punkt bei Ackermann ist die therapeutische Maassnahme; nach Blosslegung des Bruches musste man zwischen Amputation und Resection wählen und es wurde diese Frage bei der Operation reiflich erwogen. Die Amputation hätte viel schneller und, wir wollen es offen gestehen, sicherer zur Heilung geführt. Bei dem eingeschlagenen Verfahren der Resection war nicht ausgeschlossen, dass der entzündliche Process in Progression bleiben und sowohl in der Tibia, wie im Fusse weitere Zerstörungen machen konnte,

und im Weiteren musste man darauf gefasst sein, bei der grossen Ausdehnung der Resection statt einer soliden Knochenverbindung eine schlotternde und damit für das Gehen unbrauchbare zu erhalten. In beiden Fällen hätte man jedoch noch immer amputiren können, beim Weitergehen der Entzündung allerdings dann höher als in jenem Moment. So überwog die Tendenz den Fuss zu erhalten und der Verlauf rechtfertigte das Verfahren. Welchen viel grösseren Werth ein auch noch so stark verkürztes Bein mit dem Fuss der besten Prothese gegenüber hat, weiss nur der Träger desselben zu schätzen. Der vorliegende Fall zeigt evident, dass die Chirurgie an den Extremitäten nicht conservativ genug sein kann und auch bei grossem Knochenverlust solide und brauchbare Verbindungen zu Stande gebracht werden können.

XIII.

Ueber Darmwandbrüche.

Von

Dr. W. Roser

in Marburg.[1])

(Mit Holzschnitten.)

Ich bitte um Entschuldigung, dass ich die alten Figuren aus meinem Handbuche (Anatomische Chirurgie. 1854) hier nochmals vorbringe. Als ich vor vielen Jahren die Lehre von der acuten Einklemmung eines seitlichen Darmwandtheiles aus einem Beobachtungsfehler ableitete und diesen Ausspruch mit den schematischen Zeichnungen, die Sie hier sehen, zu begründen suchte,

Fig. 1.

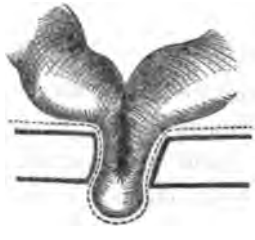

Fig. 2.

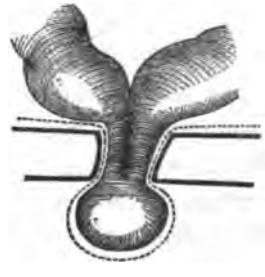

hätte ich nicht geglaubt, dass der Streit über diese Frage sich so lange hinziehen könnte. Ich sehe aber aus den neuesten Schriften von Albert[2]) und Lorenz[3]), dass der Kampf noch nicht ausgekämpft ist und dass ich wegen meines Unglaubens (gegenüber den

[1]) Vorgetragen am 2. Sitzungstage des Congresses, 8. April 1886.
[2]) Albert, Lehrbuch. 1885. Bd. III. S. 318.
[3]) Lorenz, Ueber Darmwandbrüche. Wien 1883.

angeblichen Beobachtungen von seitlicher Darmeinklemmung) als ein sonderbarer Ketzer betrachtet und schlecht behandelt werde. Herr Lorenz erklärt es für „theoretische Speculation", wenn ich die anatomischen Präparate anders auslege, oder wenn ich den von ihm angenommenen Mechanismus mit mechanischen Argumenten bekämpfe, und Herr Albert bezeichnet mich gar als einen noch im kindlichen Stadium befindlichen Anfänger im Experimentiren, wenn ich mich darauf berufe, dass es Niemandem gelingt, weder am lebenden noch am todten Darme eine solche seitliche Darmeinklemmung künstlich zu erzeugen.

Ich möchte meine Anschauung durch einige weitere schematische Zeichnungen, die das betreffende Experiment illustriren, noch deutlicher machen. Wenn man beim Bruchschnitt von einer kleinen eingeklemmten Darmschlinge nur den convexen, dem Mesenterium gegenüberliegenden Theil recht zu sehen bekommt, so kann der

Fig. 3.

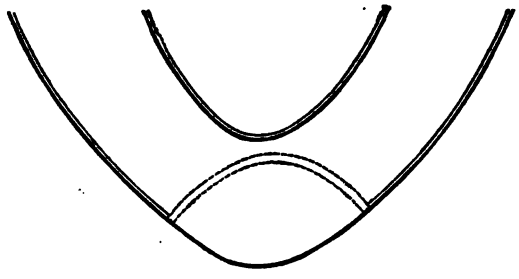

Fig. 4.

Darm sich so ausnehmen, als ob nur die halbe Wand desselben eingeklemmt wäre. Bei einer Darmschlinge, die so im Bruchcanal gelegen ist, wie Fig. 1 u. 2 es zeigen, sieht man nur die convexe, kugelförmige Partie, den Mesenterialtheil, obgleich er mit in dem einklemmenden Ringe enthalten ist, sieht man nicht. Man kann hierdurch getäuscht werden und einen Darmwandbruch vor sich zu haben meinen. Auch wenn man den Darm aus der Verengung befreit hat, ist diese Täuschung noch möglich. Die vorgezogene Darmschlinge kann eine Schnürfurche zeigen, die nicht bis an's Mesenterium geht, sondern vielleicht nur $^3/_4$ oder $^5/_6$ des queren Darmumfanges trifft (Fig. 3). Es erklärt sich dies sehr natürlich daraus, dass die Mesenterialinsertion des Darmes nach innen liegt, wie es Fig. 4 im Querdurchschnitt eines eingeklemmten Darmes

darstellt, und dass die Schnürfurche in solchen Fällen nur gegenüber dem äusseren Rande der Bruchpforte sich zeigt, indem nur von diesem freien Rande an die venöse Stauung und Schwellung oder auch die brandige Destruction sich ausbilden. Der innerhalb liegende Theil der Darmschlinge wird zwar beengt, aber nicht venös überfüllt und demnach auch nicht so leicht mortificirt.

Auch bei den der Leiche entnommenen Präparaten kann die Täuschung, dass man eine Darmwandeinklemmung vor sich zu haben meint, wo eine kleine Darmschlinge eingeklemmt war, sehr leicht vorkommen. Bei dem todten Präparat kommt neben der Stauung und Schwellung noch die Lähmung und der Elasticitätsverlust an dem vorliegenden Darmschlingentheile in Betracht.

Fig. 5.

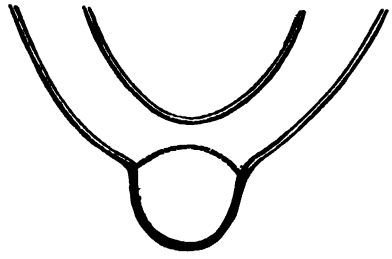

Der gesund gebliebene Darmschlingentheil erscheint klein und schmal, der Darmmuskel hat sich verkürzt; der von venöser Stauung ergriffene infiltrirte und gelähmte Darmtheil ist ausgedehnt und vorstehend, so ergiebt sich nach Art von Fig. 5 eine einseitige Vortreibung der Darmwand. Wer viele Sectionen von Bruchkranken mit angesehen hat, muss auch solche Präparate gesehen haben. Die Form ist so täuschend, man ist auf den ersten Blick so leicht verführt, diese Form des Darmes für die Folge einer nur seitlichen Einklemmung zu halten, dass es immer einigen Nachdenkens bedürfen mag, um nicht in den hier bekämpften Beobachtungsfehler zu verfallen [1]).

---

[1]) Pitha's Aeusserung vom Jahre 1846 (Prager Zeitschrift. X. S. 188) verdient wohl hier wiedergegeben zu werden: „Roser sagt [von den seitlichen Darmeinklemmungen] geradezu: es existiren keine Beobachtungen, durch welche sie erwiesen wären. Nun ich kann hier mit 4 solchen dienen. Es waren lauter Cruralhernien, alle bei Frauen von 25—65 Jahren, die ich im

Man hat die Lehre von der seitlichen Einklemmung mit Präparaten zu beweisen gesucht, bei welchen Verwachsung des betreffenden Darmtheiles stattfand, aber diese Präparate müssen wohl aus einem ganz anderen Mechanismus erklärt werden. Die Verwachsung ist dabei das Wesentliche, ohne die vorgängige Verwachsung würde die Formation der einseitigen Vortreibung nicht entstanden sein. Dass es verwachsene Darmwandbrüche giebt, soll hier nicht bestritten werden, ich glaube vielmehr, einige der Operationsfälle, die mir vorgekommen sind, als solche verwachsene Darmwandbrüche betrachten zu müssen. Bei diesen letzteren Fällen stelle ich mir den Mechanismus in folgender Art vor: Eine kleine Darmschlinge, welche leer in einen kleinen Bruchsack hinausgedrungen ist, ohne sich einzuklemmen, schwitzt einiges Fibrin aus und verklebt so mit dem Bruchsack. Wenn sie nicht bald reponirt wird, kommt auch festere Verwachsung zu Stande. Durch die Verwachsung ist nun die Spitze der Darmschlinge im Bruchsacke fixirt und es kann Aufblähung und Beengung, Stauung und Entzündung hinzukommen, bis zum Brandigwerden. Oder es kann auch die Knickung des gezerrten Darmes zum Ileus führen, kurz man kommt in die Lage operiren zu müssen. Man trifft dann einen verwachsenen Darmwandbruch, ohne Bruchwasser, mit schwieriger Diagnose und ungünstiger Prognose.

Solche verwachsenen Darmwandbrüche haben wohl viele der Herren Collegen, ebenso wie ich, unter dem Messer gehabt[1]).

---

verflossenen Schuljahre auf der Klinik operirt habe. Bei allen vieren ist Perforation der seitlich eingeklemmten Darmpartie eingetreten. Zwei genasen durch Bildung eines Anus praeternaturalis, der in einem Falle nach 4, in dem anderen nach 8 Wochen vollkommen heilte. Zwei starben in den ersten Tagen nach der Operation. Die Präparate der zitzenförmig eingeklemmten Darmportionen gingen bei der öffentlich vorgenommenen Section durch die Hände von mehr denn hundert ärztlichen Individuen; es kann also ein Zweifel über die Existenz dieser Hernien nicht mehr obwalten." — Auf diese Bemerkung von Pitha antwortete ich in meinem Handbuche mit folgenden Worten: „Mir scheint's, dass hier ein Beobachtungsfehler gemacht worden sei; man hat vielleicht Fälle gesehen, wie Fig. 44 dieselben zeigt, z. B. Einklemmung des Darmes in einen langen Bruchcanal, mit Aufblähung der in den Bruchsack hereinragenden Spitze der Darmschlinge. Ein solcher Darm wird allerdings bei der Operation nur wie ein seitlicher Darmbruch sich ausnehmen können und, bei einer Section herausgenommen, wird er nur an der Stelle, wo die Aufblähung begann, eine Rinne zeigen, gleichwohl war es, wie diese Figur zeigt, eine ganze und keine halbe Einklemmung."

[1]) Die Schrift von Lorenz enthält 18 Sectionsprotocolle von solchen theils verwachsenen, theils perforirten Darmwandbrüchen.

Aber es ist klar, dass diese Fälle einen anderen Mechanismus haben und eine andere Behandlung erfordern, als die gewöhnliche Brucheinklemmung.

Zusatz zu dem Vortrag vom 8. April 1886.

Die Frage, wie man einen solchen verwachsenen Darmwandbruch behandeln soll, wenn man bei der Herniotomie denselben vorfindet, ist wohl noch nicht besonders besprochen worden. Ich habe auch in der Literatur keine Fälle erwähnt gefunden, welche als belehrendes Beispiel dienen könnten. Wohl die meisten Kranken dieser Art sind bisher an diffuser Peritonitis, oder an dem fortbestehenden Ileus, bei Zerrung und Knickung des Darmes, oder an secundärer Strictur gestorben. Unter den durch Resection geretteten mag aber auch wohl ein solcher Darmwandbruch vorgekommen sein.

Die Reposition, nach Trennung der Verwachsungen, wird man bei der drohenden Destruction des vorgetriebenen Darmtheiles nicht machen dürfen. Es wird also in der Regel das Liegenlassen, nebst Erweiterung der beengenden Bruchpforte, geboten sein, wie es bei brandiger Perforation seit alten Zeiten empfohlen wurde. Bei fortbestehendem Ileus kann man zur Eröffnung des vorliegenden Darmes, mit Einführung einer Gummiröhre, oder zur Hernio-Laparotomie nebst Resection veranlasst sein. Ist eine Kothfistel beim Liegenbleiben des verwachsenen Darmes entstanden, so wird man vor der secundären Strictur auf der Hut sein müssen. Es ist ja klar, dass man bei Destruction eines grösseren Stückes, z. B. von zwei Dritteln des Lumens, eine narbige Strictur zu fürchten hat. Sieht man also neben dem Engerwerden der Kothfistel Verstopfung eintreten und den Darm sich auftreiben, so wird man der Gefahr des secundären Ileus sorgfältig begegnen müssen. Ob dies durch Anwendung der Dupuytren'schen Darmklemme geschehen kann, oder ob Resection gemacht werden muss, wird auf die besonderen mechanischen Verhältnisse ankommen.

Einer meiner Patienten, bei welchem ich diese Art von Kothfistel, nach Herniotomie bei perforirtem Darm, anzunehmen hatte, ist nur, wie mir schien, daran zu Grunde gegangen, dass der

College, welcher die Nachbehandlung übernahm, an die Gefahr des secundären Ileus nicht glauben wollte. Die Kothfistel war in rascher Verengung begriffen, die Darmentleerung kam zum Stocken, es wurde ein starkes Laxans verordnet, bald darauf wurde mir der Tod der sonst kräftigen Frau gemeldet. Hätte ich diese Patientin in meiner klinischen Aufsicht gehabt, wäre wohl dieser Ausgang nicht so leicht zu erwarten gewesen. Ich habe bei einem analogen Falle von Darmstrictur nebst Kothfistel durch Einführung von Laminaria zunächst die nöthige Erweiterung der Strictur erreicht und dann durch die Darmklemme die Strictur und die hemmende Zwischenwand beseitigt. Die Kothfistel konnte in der Folge durch die Naht zum Schluss gebracht werden.

XIV.

Zur Lehre von der Sectio alta.

Von

Prof. Dr. W. Roser

in Marburg.[1])

(Mit Holzschnitten.)

Ich möchte den Herren Collegen, ein paar schematische Bilder vorführen, welche die Indication für einige besondere Fälle von oberem Steinschnitt anschaulich machen.

Sie sehen hier (Fig. 1) einen mittleren Prostatalappen angedeutet, der sich bei perinealem Steinschnitt als das Hinderniss der Steinextraction ergab. Ich hatte bei einem alten Herrn vom Mastdarme aus die Reibung gefühlt und auf mittelgrosse Steine geschlossen. Ein Jahr später wurde ich gebeten, bei der Operation anwesend zu sein, die dem verstorbenen Collegen G. Simon in Heidelberg übertragen war. Es wurde ein perinealer Schnitt, bis in den Anus reichend, gemacht, ein Stein konnte leicht leicht gefasst werden, aber das Ausziehen desselben fand Widerstand und ich fand, als ich mit meinem langen Finger die Stellung der Zange controlirte, dass sich der mittlere Prostatalappen jedes-

Fig. 1.

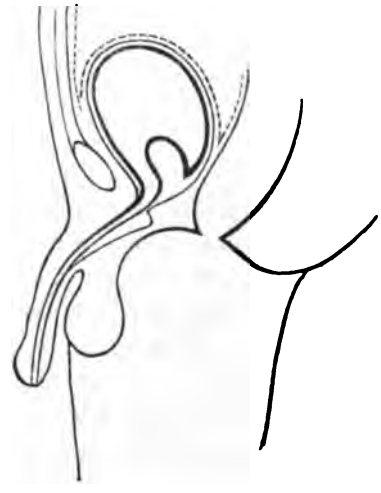

[1]) Vorgetragen am 2. Sitzungstage des Congresses, 8. April 1886.

mal beim Anziehen der Zange nach Art eines Kugelventils vor den Blasenhals hinlegte und so den Stein nebst der Zange nicht herausliess. Eine Polypenscheere war nicht zur Hand, so sah sich G. Simon zur Zertrümmerung des Steines mit dem Brisepierre genöthigt; er brachte zwar nach langer und grosser Mühe die Steine heraus, verlor aber den Kranken an Cystitis.

Das zweite Bild (Fig. 2) stellt ein Divertikel der hinteren Blasengegend vor, in welchem eine grosse Menge von Steinen angesammelt war[1]).

Fig. 2.

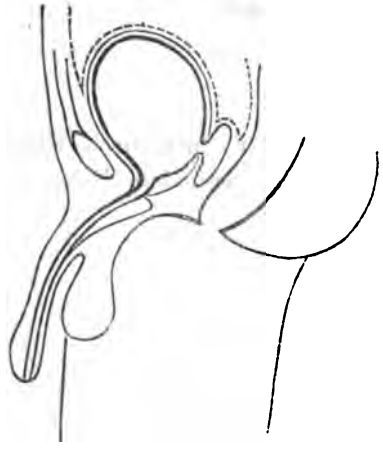

Das steinhaltige Divertikel in der Gegend des Trigonum war vom Mastdarme aus diagnosticirt, und es war, da die Steine nicht gross sein konnten, der Perinealschnitt gewählt worden. Es gelang auch, etwa 40 Steinchen nach Dehnung des Divertikeleinganges mit der krummen Kornzange herauszuholen, es blieben aber, wie sich später zeigte, mehrere Steinchen trotz aller Mühe zurück, und der Kranke wurde von seinen Steinbeschwerden nicht recht befreit. Als er aus der Klinik entlassen war, nahmen die Beschwerden wieder zu, der Urin wurde immer wieder alkalisch, und der 66jährige Mann starb erschöpft von der chronischen Cystitis. Bei der Autopsie zeigte sich, dass das Divertikel bis an's Bauchfell reichte und einen relativ engen Eingang hatte. Würde man in diesem Falle statt des Perinealschnittes den oberen Schnitt gemacht haben, so wäre es wohl ein Leichtes gewesen, die Oeffnung des Divertikels durch einen Scheerenschnitt nach unten zu erweitern und die Steinchen vollständig herauszuschaffen.

Im Anschluss an diese beiden Fälle möchte ich noch von einem hohen Steinschnitt berichten, nach welchem der Tod des Kranken durch einen Divertikelabscess herbeigeführt wurde.

[1]) Ein analoger Fall ist von Wutzer (1848) angeführt; das Divertikel enthielt 221 Steinchen.

Der Abscess hatte seinen engen Eingang an der linken Vorderseite der Blase und zog sich von da neben der linken Beckenwand hin, im Bindegewebe bis an den Mastdarm. Während der Nachbehandlung war erkannt worden, dass immer nach Ausspülung der Blase bei Druck auf die linke Unterbauchgegend sich noch Eiter entleerte. Die Eiterentleerung schien aus dem linken Ureter zu kommen; aus diesem Grunde wurde jeder weitere Eingriff unterlassen. Das Richtige wäre wohl, vom heutigen Standpunkte aus, gewesen, dass man den Kranken in die von Herrn Trendelenburg empfohlene Hochlage des Beckens gebracht, die Schnittwunde nach den Seiten ausgedehnt, die Blasenhöhle möglichst beleuchtet und so die Quelle des Eiters gesucht hätte. Man hätte dann wohl durch Erweiterung des Abscesseinganges und durch Drainiren günstigere Bedingungen für die Heilung herbeiführen können.

Bei den beiden letzteren Patienten, sowie bei einer Reihe anderer Fälle von Blasen- und Harnröhrenoperationen, habe ich eine Wahrnehmung gemacht, welche mir für die Nachbehandlung des Steinschnittes wichtig erscheint, es ist dies das Ausbleiben der Narbencontraction während der Zeit, da sich der Urin alkalisch zeigte.

Die Alkalescenz des Urins kann ja nicht immer ganz vermieden werden, sie kehrt bei manchen Patienten, namentlich bei Nierenstein und Pyelitis, immer wieder. So ging es auch in den beiden vorerwähnten Fällen, die borsauren Irrigationen leisteten wenig, die essigsauren Irrigationen waren viel wirksamer, aber auch sie konnten bei dem Divertikelkranken die Harnstoffgährung nicht ganz unterdrücken; somit blieb seine Wunde längere Zeit stationär. Bei zwei anderen an Blasenstein Operirten, welche zugleich an Nierenstein zu leiden schienen, überzog sich die Wundfläche, anstatt zu schrumpfen, mit Narbensubstanz (dem einen derselben war in Chicago und Berlin der Perinealschnitt gemacht worden) und bildete so einen Uebergang zur lippenförmigen Fistelbildung. Aehnliches wurde bei einigen Blasenscheiden- und Perinealfisteln gesehen. Es ist wohl bisher nicht so viel Aufmerksamkeit auf diese besondere Folge der Alkalescenz des Urins bei der Nachbehandlung der Steinkranken gerichtet worden, als dieser Gegenstand verdiente.

Nachtrag.

Im chirurgischen Centralblatt (No. 25 d. J.) habe ich meine Ansicht über die Schädlichkeit des zersetzten Urins näher präcisirt. Die ätzende und nekrotisirende Wirkung des stark ammoniakalischen Urins ist schon lange bekannt. Ebenso die unangenehme Erscheinung der phosphatischen Niederschläge. Aber auf das Ausbleiben der Narbencontraction, die doch sonst so viel zur Schliessung der Blasenwunden nach Steinschnitt leistet, hat noch Niemand bisher aufmerksam gemacht. Seit 1841, als ich die Theorie der lippenförmigen Fisteln aufstellte, habe ich mich viel mit der Frage beschäftigt, warum bleibt in manchen Fällen von Blasen- oder Harnröhrenschnitt die Narbenzusammenziehung aus; ich glaube jetzt den alkalischen Urin als die Bedingung dieses Ausbleibens gefunden zu haben. Warum der Ammoniak diese Wirkung hat, wäre noch weiter zu ergründen.

XV.

Zur Frage der Kniegelenksresection bei Kindern mit Demonstration eines bezüglichen Präparates.

Von

Dr. Ferd. Petersen,

Professor in Kiel.[1])

(Mit Holzschnitten.)

M. H.! Die Frage der Kniegelenksresection bei Kindern steht noch immer mit im Vordergrunde des chirurgischen Tagesinteresses; sie ist in neuerer Zeit von der einen Seite in diesem, von der anderen Seite in jenem Sinne beantwortet worden und, da eine Einigkeit nicht erzielt ist, augenblicklich noch als eine offene zu betrachten. Ich habe deshalb geglaubt, dass es die Gesellschaft interessiren würde, ein auf diese Frage bezügliches, sehr interessantes Präparat kennen zu lernen, welches ich im vergangenen Semester leider so glücklich war zu erwerben.

Gestatten Sie mir zunächst, Ihnen in Kürze die Krankengeschichte mitzutheilen.

Der Knabe H. wurde im Frühjahr 1875, 6 Jahre alt, im Mutterhaus-Hospitale in Kiel wegen fungöser Gonitis mit Streckverband und Eis, später gewaltsamer Streckung behandelt und nach einem Aufenthalt von 79 Tagen mit Gypsverband entlassen. Seitdem hörte ich zunächst von dem Patienten, dessen Mutter sehr wenig gewissenhaft war, nichts mehr. — Am 26. Juni 1879 wurde der Kranke in die Esmarch'sche Klinik aufgenommen. Mein hochverehrter Lehrer und früherer Chef Esmarch hat mir die Krankenge-

[1]) Vortrag, gehalten am 4. Sitzungstage des Congresses, 10. April 1886.

schichte gütigst zur Verfügung gestellt. Leider ist dieselbe nicht so genau geführt, wie es wünschenswerth gewesen wäre. Was uns interessirt, lasse ich hier folgen: Kräftiger, gut genährter und gut entwickelter, $10^1/_2$ jähr. Knabe. Innere Organe gesund. Das rechte Knie mässig flectirt, Flexionswinkel 55^0 (soll wohl heissen 125 oder 155^0). Luxation nach aussen, Abweichung der Achse des Unterschenkels von der des Oberschenkels 20^0. Bewegungen im Kniegelenke fast ganz aufgehoben. Zu beiden Seiten der Patella leichte Schwellung und Fluctuation, ebenso über dem Condyl. intern. tibiae (in der Operationsbeschreibung steht „fungöser Herd im Condyl. intern. femoris"), letztere Stelle schmerzhaft. Der rechte Unterschenkel und Fuss sind kürzer, als die betreffenden linken Theile: Unterschenkel rechts 34, links 37 Ctm., Fuss rechts 18, links 20 Ctm. lang. Mässige Spitzfussstellung. Allmälige Streckung durch Extensionsverband. Entlassung mit gestrecktem Knie im Gypsverbande am 12. Tage. Ambulante Behandlung. Neigung zur Flexionsstellung. Wiederaufnahme des nunmehr 11jähr. Knaben am 10. Febr. 1880. Flexion 160^0, Subluxation nach aussen. Schmerzhaftigkeit besteht nicht. Am 20. Febr. Resection (nach von Volkmann). Keilförmige Osteotomie. (Leider ist nicht angegeben, woraus der resecirte Keil bestand, noch wie gross er war.) Am inneren Condylus femoris ein fungöser Herd im Knochen mit scharfem Löffel ausgekratzt. Schnittfläche mit Catgut vereinigt, Drainage, Hautvereinigung. — 21. Febr. Durchtränkung des Verbandes mit Blut. Abnahme bis zur untersten Schicht. Desinficirung. Anlegung eines neuen Verbandes. Temp. Abends $38{,}6^0$. 22. Febr. $38{,}8^0$. 23. Febr. $38{,}2^0$. Keine Durchtränkung des Verbandes, keine Schmerzen. Später kein Fieber mehr. — 15. März Abnahme des Verbandes. Heilung per primam bis auf die Drainöffnungen zu beiden Seiten des Kniees. Consolidation bereits vollständig eingetreten. Borlintverband. — 24. März Verbandwechsel. Alles vernarbt. Wasserglasverband. — 27. März geheilt entlassen. (In der oft citirten Mensing'schen Dissertation ist dieser Fall — es ist No. 56 auf S. 19 — etwas anders dargestellt; ich weiss nicht warum.) — Pat. war in sehr kurzer Zeit, in 33 Tagen, geheilt, was ja auch in Anbetracht des guten Ernährungszustandes und der sehr geringen localen Erscheinungen zu erwarten war. Die Freude über die gute Heilung hat aber nicht lange vorgehalten. Pat. hat sein krankes Bein nie ordentlich gebrauchen können. Ich sah ihn im Sommer 1885, jedoch ohne Gelegenheit zu haben, ihn genauer zu untersuchen. Er ging mit einem Tutor, mit hoher Sohle und mit 2 Stöcken. Er wusste nichts mit sich anzufangen, konnte nichts lernen und lag seinen Eltern zur Last. Als ihn nun noch gegen Ende des Jahres eine tiefe intermusculäre Phlegmone des Unterschenkels der kranken Seite befiel, da war es sein und seiner Eltern dringender Wunsch, durch eine Oberschenkelamputation von seinem ihm lästigen Beine befreit zu werden. Zu dem Behufe wurde der jetzt 17jähr. Pat. am 18. Decbr. 1885 in das Mutterhaus-Hospital aufgenommen. Das rechte Bein war atrophisch, der Längenunterschied zwischen krankem und gesundem Bein betrug am Lebenden gemessen 16 Ctm. Der Unterschenkel war stark geschwollen, äusserst druckempfindlich und zeigte

überall Fluctuation. Mässiges Fieber. Am grossen Zeh ein torpides Geschwür, welches schon lange bestanden hatte und dem Kranken sehr lästig war. Am 19. Decbr. wurde die Oberschenkelamputation gemacht, und zwar mit Rücksicht auf die Hautnarben und den hoch hinaufgehenden Unterschenkelabscess nicht ganz dicht über dem Kniegelenke. Bildung eines vorderen grösseren, hinteren kleinen Hautlappens. Naht mit Seidenwurmfäden. An den Seiten je ein Drain eingeführt, welches ein paar Finger breit aus der Wunde hervorragt und an dessen Ende eine Klemmzange angebracht ist, so dass die Drains ohne Verbandwechsel entfernt werden können (Kocher). Sublimat-Mooskissenverband, so angebracht, dass die Ringe der Drainzange freiliegen. — Pat. litt, vermuthlich in Folge des Chloroforms (Schering'sches Chloral-Chloroform), die folgenden Tage an häufigem Erbrechen. Die Temperatur war am Morgen des Operationstages 38,4°, am Abend noch 38,8°, um dann zur Norm zurückzukehren. Am 20. wurden die Drains entfernt, ohne den Verband zu wechseln. Am 22., also 3 Tage nach der Operation, war die Temperatur Morgens 36,9°, Abends 40,7°. In der darauf folgenden Nacht trat der Exitus letalis ein, nicht ganz 4 Tage nach der Amputation. In den letzten Tagen leicht icterische Hautfärbung. — Bei der Section zeigte sich die Hautwunde vollständig per primam verklebt, hier und da lag ein ganz kleines Blutcoagulum, sonst war kein Tropfen Secret vorhanden. Die Untersuchung der inneren Organe ergab einen sehr auffälligen, interessanten Befund. Die Leber war quittengelb, und zwar nicht allein an der Oberfläche, sondern durch und durch.

Sections- und mikroskopischer Befund von Herrn Dr. Doehle: Fettige Degeneration der indurirten Leber, der Niere, des Herzfleisches. Ecchymosen der Pleura, des Pericards, Endocards, Netzes, Magens (gering), (Magenschleimhaut nicht fahlgelb). Verkäste und verkreidete Bronchialdrüsen. Icterus. Ductus choledochus durchgängig, Gallenblase fast leer. Ascaris lumbricoides. — Mikroskopische Untersuchung bestätigt die ausgedehnte fettige Degeneration der Leber. Mit Anilinfarben behandelt nehmen die mit feinen Fetttröpfchen gefüllten Leberzellen auf ausgedehnten Strecken Kernfärbung nicht mehr an. Ausserdem findet sich eine sehr starke kleinzellige Infiltration des verbreiterten Pfortaderbindegewebes, die häufig zu umschriebener Knötchenbildung führt. In der Niere und dem Herzfleisch ist die fettige Degeneration weniger stark verbreitet.

Der Kranke ist also nicht an Sepsis oder Pyämie gestorben, sondern an acutester Fettdegeneration der Leber. Inwiefern dieselbe mit der Operation oder vielleicht mit der Phlegmone in Zusammenhang steht, müssen wir dahingestellt sein lassen. Wegen des Aussehens der Leber wurde, da Patient gegen zahlreiche Spulwürmer Santonin bekommen hatte, beim ersten Anblick an Santoninvergiftung gedacht, von der aber keine Rede sein kann.

Es ist mir nun bei der Section gelungen, in den Besitz des

Stumpfknochens und der Knochen des gesunden Beines zu gelangen, so dass ich mit den früher durch die Amputation gewonnenen Knochen zusammen ein Präparat besitze, welches durch die Möglichkeit des Vergleiches zwischen kranker und gesunder Seite bedeutend an Interesse gewonnen hat.

Zunächst fällt eine geringe Flexion und eine recht beträchtliche Verkürzung auf.

Maasse der Knochen.

	Links (gesund).	Rechts (krank).	Unterschied.
Oberschenkel (von der Kuppe des Kopfes bis zur Kniegelenksspalte)	44,5 Ctm.	37,5 Ctm.	7 Ctm.
Unterschenkel (von der Kniegelenksspalte bis zum hinteren Rande der Gelenkfläche der Tibia)	37,0 „	32,0 „	5 „
Fuss (von der oberen Fläche des Talus bis zur Gehfläche)	6,5 „	6,0 „	0,5 „
	88,0 Ctm.	75,5 Ctm.	12,5 Ctm.

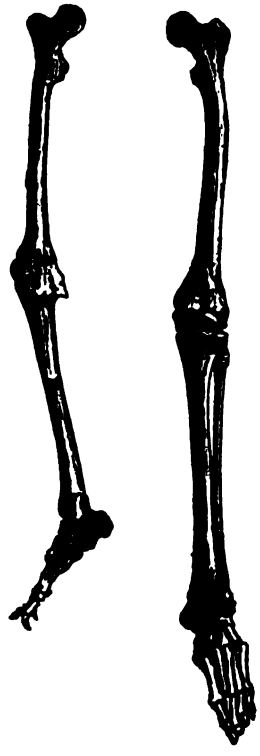

Am Lebenden hatten wir bei wiederholter Messung 16 Ctm. Unterschied gefunden. Diese Differenz muss zurückgeführt werden auf die verschiedene Dicke der Fusssohle, die Eintrocknung der Knorpel im gesunden Kniegelenke bezw. Fehlen des Meniscus, Fehlen des unteren Epiphysenknorpels an der gesunden Tibia, und zum Theil wohl auch auf Messfehler, ist doch ein mathematisch genaues Messen nicht möglich. Betrachtet man die Oberschenkel für sich, so bemerkt man am gesunden Oberschenkel im oberen Drittel eine nicht ganz geringe Krümmung mit der Convexität nach vorne, wodurch die Verkürzung des kranken Oberschenkels etwas compensirt wird. Ferner sieht man gleich, dass an der kranken Seite der Schenkelhals auffallend viel länger ist, als an der gesunden.

Maasse an den Oberschenkelknochen.

	L. (ges.)	R. (kr.)	Untersch.
Von der Kuppe des Kopfes bis zum Trochanter min.	8,8 Ctm.	10,5 Ctm.	1,7 Ctm.
Vom Troch. min. bis zur Kniegelenksspalte	36,0 „	27,5 „	8,5 „

Um 8,5 Ctm. ist also in 6 Jahren das Wachsthum am unteren Ende des Femur zurückgeblieben, wofür die obere Epiphyse durch stärkeres Wachsthum vicariirend eingetreten ist. Damit stimmt auch der Verlauf des Canals für die Art. nutritia femoris überein; während er an der gesunden Seite normaler Weise, entsprechend dem stärkeren Wachsthum an der unteren Epiphyse, von unten nach oben verläuft, ist das Verhältniss an dem kranken Femur gerade umgekehrt, der Canal verläuft von oben nach unten.

Wenn wir uns nun zur Tibia wenden, so ist es hier schwerer zu constatiren, welchen Antheil die obere Epiphyse an der Verkürzung hat, da ein constanter Punkt zwischen oberer und unterer Epiphyse fehlt, wie der Trochanter minor einen solchen am Oberschenkel bildet. Ich habe als Ausgangspunkt beim Messen das Foramen nutritium gewählt, weiss allerdings nicht, ob die Oeffnung rechts und links bei demselben Individuum immer genau an derselben Stelle liegt, an einigen daraufhin untersuchten Fällen war es entschieden der Fall.

Maasse an der Tibia.

	L. (ges.)	R. (kr.)	Untersch.
Vom oberen Ende bis zum Foramen nutrit.	11,6 Ctm.	9,6 Ctm.	2 Ctm.
„ For. nutr. bis zum unteren Ende. . .	25,6 „	22 „	3 „

Wir ersehen daraus, vorausgesetzt, dass das Foram. nutrit. an beiden Tibien in gleicher Höhe liegt, dass das Wachsthum am oberen Ende um 2, am unteren aber um 3 Ctm. zurückgeblieben ist, mit anderen Worten, es ist das untere Ende der Tibia nicht nur nicht stärker gewachsen, wie das obere Ende des Femur, sondern im Gegentheil noch mehr zurückgeblieben. Dem entspricht auch die Richtung des Canalis nutritius, der, wie in der Norm, von oben nach unten verläuft. Der Grund dieses Verhaltens ist leicht zu finden: der untere Epiphysenknorpel ist theilweise verknöchert.

Die Fibula an der kranken Seite ist ebenfalls verkürzt, doch ist die Verkürzung keine so beträchtliche, wie die der Tibia (3,6 bis 3,8 zu 5 Ctm.). Man erkennt dies schon an der ziemlich bedeutenden Krümmung der Fibula mit der Convexität nach der Tibia.

Maasse an der Fibula.

	L. (ges.)	R. (kr.)	Untersch.
Ganze Länge vom oberen Ende bis zur Spitze des Knöchels	37,3 Ctm.	33,5 Ctm.	3,8 Ctm.
Vom oberen Ende bis zum For. nutr. . . .	14,5 „	12,8 „	1,7 „
„ For. nutr. bis zum Epiphysenknorpel	20,4 „	18,5 „	1,9 „

Die Verkürzung der Fibula vertheilt sich demnach ziemlich gleichmässig auf die beiden Enden des Knochens. Da nun aber das Wachsthum am oberen Ende normaler Weise stärker ist, so müsste die Verkürzung caeteris paribus hier eine auffälligere sein; dass sie es nicht ist, spricht dafür, dass die untere Epiphyse schon früher, gleich wie an der Tibia, angefangen hat mit der Diaphyse zu verschmelzen. Wahrscheinlich hat die Verknöcherung des oberen Epiphysenknorpels erst angefangen, nachdem die Resection gemacht worden war.

Auch an sämmtlichen Fussknochen sind die Epiphysen mit den Diaphysen knöchern verschmolzen, deshalb ist der Fuss ebenfalls verkürzt, rechts 20,5 zu links 22 Ctm.

Die Knochen der kranken Seite sind nicht allein verkürzt, sondern auch das Dickenwachsthum ist um ein bedeutendes zurückgeblieben. Daran nimmt selbst der Kopf des Femur Theil. Auf Tibia und Fibula finden wir, jedenfalls von der Phlegmone herrührend, leichte periostitische Auflagerungen. Sämmtliche Knochen sind stark osteoporotisch, besonders die Fusswurzelknochen.

Der Unterschenkel steht zum Oberschenkel in ganz geringer Flexion, dagegen ziemlich bedeutend nach aussen rotirt.

Das Kniegelenk zeigt eine knöcherne Ankylose; nur an der hinteren Seite, wo bekanntlich die Neigung zur Verknöcherung eine geringere ist (Köllik er's aplastische Stellen), finden wir noch eine Spur der Gelenkspalte, an der vorderen inneren Seite ist sie angedeutet. Die Patella ist vollständig knöchern mit dem Oberschenkel verwachsen, nur am oberen Ende besteht ein reichlich 1 Ctm. in die Tiefe gehender Spalt zwischen Patella und der die Grube oberhalb derselben ausfüllenden neugebildeten Knochenmasse. Die Epiphysenlinien sind an der inneren und daran anschliessend theilweise auch an der vorderen Seite zu erkennen, aussen und hinten aber vollständig verschwunden. Die Entfernung der beiden Epiphysenlinien von einander beträgt $3^1/_2 - 4$ Ctm., die beiden

Epiphysen des gesunden Kniegelenkes haben, an derselben Stelle gemessen, eine Höhe von zusammen 5—6 Ctm. Es ist also eine durchaus intraepiphysäre Resection gemacht worden. Auf dem Durchschnitt finden wir an der inneren Hälfte nach vorne die Gelenkspalte und die beiden Epiphysenlinien eben angedeutet. Sonst zeigen die beiden Durchschnittsflächen eine mehr gleichmässige, spongiöse, osteoporotische Knochenmasse.

Obgleich die Heilung prompt von statten ging, ja ich kann wohl sagen, nichts zu wünschen übrig liess, obgleich das Knie in fast gerader Stellung ankylosirt, obgleich die Verkürzung keine übermässige war, so hatte Patient doch ein fast unbrauchbares Bein. Zum Theil war dies wohl bedingt durch die allgemeine Atrophie, zum Theil war dem Kranken auch das erwähnte Geschwür am grossen Zeh hinderlich. Jedenfalls lag der Fall so, dass sowohl der Patient wie seine Eltern dringend die Oberschenkelamputation wünschten. Ich hätte, glaube ich, seiner Zeit den Patienten überhaupt nicht resecirt und bin der festen Ueberzeugung, dass er dabei besser gefahren wäre; den am Cond. int. femoris vorhandenen fungösen Herd hätte man ja leicht ohne Resection entfernen können; die Erfahrung habe ich öfter gemacht, wie wohl Viele von Ihnen. Ich bin derselben Meinung, die Herr von Volkmann hier vor 2 Jahren aussprach, dass noch viel zu viel resecirt wird. Es ist nach Einführung der Antisepsis vielfach vergessen worden, was man früher alles durch conservative Behandlung erreichte. Man sieht doch oft zum Theil recht schwere Kniegelenksentzündungen mit sehr gutem Resultate selbst mit beweglichen Gelenken heilen. Es treten sicher auch bei conservativer Behandlung in einzelnen Fällen Verkürzungen, bisweilen recht beträchtliche, ein. Dass eine Verkürzung sehr oft eintritt, muss ich nach meinen Erfahrungen bestreiten; auch Hoffa hat in seiner bekannten vortrefflichen Arbeit doch nur wenige Fälle zusammenstellen können. Wenn ich die Fälle Revue passiren lasse, die ich conservativ behandelt und noch öfter zu sehen Gelegenheit habe, so erinnere ich mich keines einzigen Falles von irgendwie erheblicher Verkürzung. Die jetzt erwachsenen oder doch fast erwachsenen früheren Patienten gehen vortrefflich, ja theilweise so gut, dass man ihrem Gang sehr wenig anmerkt. Unter fünf jungen

Mädchen dieser Art z. B. weiss ich von zweien, dass sie tanzen und zwar sehr gut. Bemerken muss ich noch, dass bei uns weit mehr synoviale Formen vorkommen, als osteale. Unter den 92 Fällen von Mensing sind 51 synoviale, 16 osteale, 25 (in der M.'schen Arbeit steht 15) unbestimmte. Rechnen wir die letzteren sämmtlich zu den ostealen, dann bleiben sie doch immer noch in der Minderheit.

In unserem Falle ist auch vor der Resection eine Verkürzung des Unterschenkels um 3 Ctm. notirt. Ich glaube aber, dass diese Verkürzung mit der Knieepiphyse der Tibia nichts zu thun hat, oder wenigstens nur zum Theil damit in Zusammenhang steht. Es war nämlich nicht nur der Unterschenkel (um 3 Ctm.) verkürzt, sondern auch der Fuss (um 2 Ctm.). Betrachten wir aber das Präparat, so sehen wir, worauf ich schon aufmerksam gemacht habe, dass die unteren Epiphysenknorpel der Unterschenkelknochen zum Theil, die der Fussknochen ganz verknöchert sind. Es ist also sehr wahrscheinlich, dass die schon vor der Resection bestehende Verkürzung eine Folge dieser Verknöcherungen war. Durch die Resection aber ist die Verkürzung eine viel grössere geworden, besonders ist ja der vor der Resection normale Oberschenkel verkürzt.

Die conservative Behandlung hat ihre Grenzen und man ist manchmal genöthigt, zur Radicaloperation zu schreiten, um einen Kranken möglichst bald wieder arbeitsfähig zu machen.

Giebt man die conservative Behandlung auf, oder hält man sie von vorne herein für nicht angezeigt, dann hat man jetzt die Wahl zwischen Resection und Arthrectomie. Eigentlich ist es nicht ganz richtig, denn da bei Gelenkentzündungen die Synovialis immer mit erkrankt ist, so muss nach unseren heutigen Anschauungen die Arthrectomie stets gemacht werden. Auch sind wir ja darin Alle einig, dass bei einer Operation entschieden auch vom Knochen Alles, was krank ist, entfernt werden muss. Es fragt sich nur, ob man nicht, wenn bei kleinen Kindern die Epiphysenknorpel mit entfernt werden müssen, besser thut, gleich zu amputiren, und es fragt sich besonders, ob man, wenn die Gelenkenden gesund sind, dieselben stehen lassen oder entfernen soll. Ich stehe auf der Seite Derer, die für Erhaltung der Gelenkenden sind, und bin der Meinung,

dass man sich mit der Operation so weit von den Epiphysenknorpeln entfernt halten soll, wie nur irgend möglich. Ich habe meine ersten zwei Arthrectomieen des Kniegelenkes im Sommer 1882 gemacht, und bin mit den Resultaten sehr zufrieden. Bei dem einen, $1^1/_2$jähr. Patienten kam keine Prima intentio zu Stande, das Kind wurde von den Eltern lange vor der Heilung fortgenommen und ohne ärztliche Behandlung gelassen. Im Sommer 1885 bekam ich das Kind wieder in Behandlung. Trotz der ungünstigen Verhältnisse bestand nur eine ganz geringe Subluxation und eine Flexion von 135°, welche sich ohne Schwierigkeit ausgleichen liess. Es bestanden keine Fisteln, keine Verkürzung. Im zweiten Falle wurde die Heilung etwas verzögert durch Wismuthconcremente. Der Kranke wurde 1 Monat nach operativer Entfernung der genannten Concremente mit Ankylose in gestreckter Stellung ohne Fistel als vollkommen geheilt entlassen. Die Zeit, welche nach der Operation verstrichen, ist jedoch eine viel zu kurze, als dass man sich einen Schluss über das Endresultat machen dürfte. Ueberhaupt bin ich der Meinung, dass die Frage, ob Resection oder Arthrectomie das Richtige ist, zur Zeit sich gar nicht endgültig beantworten lässt. Es ist durchaus nöthig, dass die betreffenden Operirten erst erwachsen sind, und dann ist es nöthig, dass ein durchaus gleichwerthiges Material verglichen wird. Werden die Operationsresultate eines Conservativen und eines Radicalen mit einander verglichen, dann giebt es ein durchaus verkehrtes Bild. Das einzig Richtige ist, dass Einer, der viele Resectionen und dann viele Arthrectomieen gemacht hat, nach Jahren sein Material zusammenstellt, oder wenn Zwei, die in Bezug auf die Indication zur Operation derselben Ansicht sind, und von denen der Eine resecirt, der Andere arthrectomirt, ihre Resultate mit einander vergleichen. Aber auch dann noch muss man sehr vorsichtig sein in der Wahl der Fälle.

Bei einem Vergleich der beiden Operationen kommen 3 Punkte in Betracht: 1) die Heilung der Operationswunde, 2) die Recidive und 3) die spätere Function. In Betreff des ersten Punktes steht die Arthrectomie, so weit sich die Sache bis jetzt übersehen lässt, der Resection keineswegs nach. Auch scheinen Recidive, beziehentlich Fisteln, nach der Arthrectomie nicht häufiger und nicht seltener vorzukommen, als nach der Resection. Wenn es richtig wäre, was

der Arthrectomie von verschiedenen Seiten vorgeworfen wird, dass osteale Herde leichter dabei übersehen werden, dann müsste allerdings nach der Resection die Heilung eine sicherere sein. Diesen Vorwurf halte ich aber für durchaus ungerechtfertigt. Nach vollendeter Exstirpation der Kapsel kann man doch die Knochen von allen Seiten so genau betrachten, dass ich nicht verstehe, wie einem eine Perforationsöffnung entgehen kann. Ist aber im Knochen ein noch gänzlich abgeschlossener Entzündungsherd vorhanden, dann gewährt dagegen auch die Resection schliesslich keine vollkommene Sicherheit.

Was den dritten Punkt, die spätere Function, anbetrifft, so kann dieselbe beeinträchtigt werden durch Atrophie, Verkürzung und Flexionsstellung.

Dass die Resection vor der Atrophie nicht schützt, haben wir in unserem Falle gesehen, und doch ging die Heilung so ausgezeichnet von statten, dass der Patient nach 5 Wochen als vollständig geheilt, mit vollkommen ankylosirtem Gelenke entlassen werden konnte. Nach meinen Arthrectomieen habe ich eine Atrophie nicht auftreten sehen, und ich glaube, dass die Resection in dieser Beziehung vor der Arthrectomie keine Vortheile gewährt. Ist die Heilung eine prompte, dann kann ein Kranker nach Arthrectomie sein Bein ebenso früh gebrauchen, wie nach Resection.

In Betreff der Verkürzung steht die Resection entschieden ungünstiger, als die Arthrectomie. Es ist sicherlich richtig, dass die Gefahr einer Verknöcherung der Epiphysenknorpel um so grösser ist, je näher man denselben mit der Operation kommt. In unserem Falle scheint die Verknöcherung gleich nach der Resection aufgetreten zu sein, obgleich die Resectionsschnitte nicht ganz nahe am Epiphysenknorpel gemacht wurden.

Die Frage der Verkürzung ist ausführlich in der schon erwähnten Hoffa'schen Arbeit zu Gunsten der Resection behandelt worden. Diese treffliche Arbeit hat beim ersten Anblick etwas sehr Ueberzeugendes und Bestechendes. Beim näheren Studium findet man jedoch, dass sie nicht einwandsfrei ist. Von den 130 Fällen von Resection bei Kindern bis zum 14. Jahre, welche Herr Hoffa gesammelt hat, sind von vorne herein 73 als nicht verwerthbar zurückzuweisen. Das sind diejenigen Fälle, in denen die letzte

Untersuchung noch nicht einmal 4 Jahre nach der Operation vorgenommen worden ist. Dass man so lange warten muss, ist keine leere Behauptung von mir, sondern das kann ich beweisen.

Unter den von Herrn Hoffa zusammengestellten Fällen heisst es unter Fall 14 (von Syme): Entfernung der articulirenden Flächen. Zuerst war das Wachsthum beider Beine verhältnissmässig gleich, allmälig trat jedoch eine Verkürzung von mehreren Zollen ein.

Herr König sagte auf dem 78er Congresse, er habe eine Anzahl von Fällen einige Jahre verfolgt, ohne eine Verkürzung nachweisen zu können, dann habe er in einem Falle nach 8, in einem anderen nach 9 Jahren Untersuchungen vorgenommen und eine enorme Verkürzung gefunden.

Herr Kocher bemerkte in derselben Discussion, dass er bei einem 6jähr. Kinde 3—3½ Ctm. fortgenommen, nach 1½ Jahren keine Verkürzung, später aber eine solche von 9 Ctm. constatirt habe.

Ich selbst habe einen sehr interessanten Fall beobachtet, den ich in eben derselben Discussion erwähnte, nur muss ich meine damalige Angabe, die ich aus dem Gedächtniss machte, dahin berichtigen, dass nicht fast 3 Jahre, sondern nur fast 2 Jahre seit der Operation vergangen waren. Ich machte an einem 2½jähr. Knaben am 30. Juni 1876 die Kniegelenksresection. Nebenbei bemerkt war es die letzte typische Kniegelenksresection, die ich an einem Kinde gemacht habe. Von Femur und Tibia wurde nur je eine dünne Knochenscheibe entfernt. Am 28. Juni 1877 bestand noch ein wenig Eiterung, das Knie stand im Winkel von 150—160°. Das linke (kranke) Bein war 3 Ctm. länger. Patient ging mit einer Krücke. Am 27. Juni 1878 stand das Knie in einem Winkel von 120°. Die Verlängerung des kranken Beines betrug 3 Ctm., wie vor einem Jahre, von denen je 1½ Ctm. auf Oberschenkel und Unterschenkel kamen. Einige Jahre später stellte sich der Patient wegen einer anderen Affection in der Poliklinik vor. Ich wollte meinen Zuhörern die interessante Thatsache der Verlängerung demonstriren. Das Verhältniss hatte sich indessen geändert, es bestand jetzt nicht nur keine Verlängerung mehr, sondern im Gegentheil eine Verkürzung. Leider muss ich diese Thatsache, die mich damals sehr frappirte, aus dem Gedächtniss referiren, ich habe

vergebens in den Journalen nach der betreffenden Notiz gesucht, weiss deshalb weder sicher, in welchem Jahre die letzte Untersuchung stattfand, noch wie stark die Verkürzung war, ich meine etwa 1 Ctm. Im Jahre 1882 ist der Knabe, 9 Jahre alt, auf der Esmarch'schen Klinik wegen spitzwinkeliger Ankylose zum zweiten Male resecirt worden. Im Sommer 1885 sah ich den 12jährigen Knaben bei Gelegenheit einer Kopfverletzung in der Poliklinik. Leider habe ich die Beine nicht genauer untersucht, nach meiner Schätzung bestand eine ungefähr Handbreite Verkürzung.

Aus den mitgetheilten Fällen geht hervor, dass es gewiss nicht zu hoch gegriffen ist, wenn wir verlangen, dass mehr als 4 Jahre verstrichen sein müssen, ehe man ein definitives Urtheil über das Resultat fällen kann.

(Ich möchte hier eine Bemerkung einschalten: Der von mir beobachtete Fall war eine rein synoviale Form, trotzdem trat nach der Resection Verkürzung ein. Auch in dem Falle, von dem ich das Präparat demonstrirt habe, war die Resection eine rein intraepiphysäre. Hoffa ist deshalb im Irrthum, wenn er meint, dass die Verkürzung nicht der Resection, sondern der tuberculösen Erkrankung selbst zuzuschreiben ist.)

Aber noch eine Forderung muss man stellen. Die Resecirten müssen bei der letzten Untersuchung mindestens 14 Jahre alt, ja eigentlich müssten sie erwachsen sein. Nehmen wir aber als Grenze das 14. Jahr und schalten die Fälle, welche vor vollendetem 14. Lebensjahre zum letzten Male untersucht worden sind, aus, so gehen von den übrig gebliebenen 57 Fällen in der Hoffa'schen Zusammenstellung weitere 25 Fälle verloren und es bleiben nur 32. Aber auch diese Zahl muss noch beschnitten werden, und zwar um die Fälle, in welchen eine oder gar beide Epiphysen weggenommen sind oder nähere Angaben fehlen. Von einem Abwägen der beiden in Rede stehenden Operationen gegen einander kann doch nur dann die Rede sein, wenn es sich um Fälle handelt, bei denen man die Wahl hat, die Epiphysen also ganz oder fast ganz intact, nicht aber um solche, bei denen eine oder gar beide Epiphysen vollständig zerstört sind und natürlich entfernt werden müssen. Auf der anderen Seite wird Niemand so thöricht sein, ohne Noth die Epiphysenknorpel zu opfern. Werden nun diese Fälle, bei denen

die Knorpel entfernt wurden, und diejenigen, bei denen keine näheren Angaben über Verkürzung gemacht sind, ebenfalls ausgeschaltet, dann bleiben nur 16 verwerthbare Fälle übrig. Von diesen Fällen ist einer mit 6, einer mit 8, zwei mit 9, einer mit $9^1/_2$ Jahren resecirt worden, die übrigen 11 aber mit 10—14 Jahren, fallen also auch nicht sehr schwer in's Gewicht. Die Verkürzungen sind bei diesen Patienten gerade keine sehr bedeutenden, sie bewegen sich zwischen 2 und $11^1/_4$ Ctm. Dass die Zahl von 16 aber viel zu gering, und dass man auf diese Weise leicht ein ganz schiefes Bild von der Sache bekommt, geht daraus hervor, dass unter den ausgeschalteten Fällen sich sehr viel ungünstigere finden, welche vermuthlich erst recht ungünstig sein werden, wenn die betreffenden Individuen erwachsen sind. Statistik ist ein eigenes Ding und lässt sich auf verschiedene Weise lesen. — Ein klares Bild bekommt man schon deshalb nicht von der Sache, weil nur die absolute Verkürzung angegeben ist. Es ist aber doch nicht einerlei, ob ein Zwerg oder ein Riese an einer Verkürzung von z. B. 20 Ctm. leidet. Es wäre also stets die relative Verkürzung zu berücksichtigen.

Nun, eine bedeutende Verkürzung ist gewiss nichts weniger als angenehm, aber schliesslich doch durch eine Prothese einigermaassen auszugleichen. Wichtiger ist jedenfalls die Flexionsstellung. Wie es nun damit steht, wissen wir zur Zeit noch nicht. Hoffa hat vielleicht Recht, wenn er meint, dass man den Flexionsstellungen vorbeugt, wenn bei prompter Heilung eine knöcherne Ankylose zu Stande kommt. Aber zumal bei ganz kleinen Kindern liegt die prompte Heilung nicht immer in unserer Hand. Ich habe sehr viel mit ganz kleinen Kindern zu thun und es ist ganz ausserordentlich schwer, die zwei Hauptbedingungen für eine Primaheilung auf die Dauer zugleich zu erfüllen: die Asepsis und die absolute Ruhe. Wenn der Verband wegen Beschmutzung öfter gewechselt werden muss, dann leidet darunter die Ruhe, Beschmutzung des Verbandes lässt sich aber nicht immer vermeiden. Die Fixation der Extremität ist bei der Kleinheit und der Kegelform (bei nicht zu mageren Kindern) ausserordentlich schwer zu bewerkstelligen. Eine verticale Suspension des Beines, die bei Oberschenkelbrüchen so vorzüglich ist, und die ich öfter nach Arthrectomieen versucht habe, führt nicht zum Ziele, wirkt im Gegentheil schädlich durch

die Distraction. Eine dauernde verticale Lagerung der Extremität habe ich nicht erreichen können. Sobald aber eine primäre Vereinigung der Knochen nicht erreicht wird, befinden sich die Resecirten keineswegs in günstigeren Verhältnissen, als die Arthrectomirten.

M. H.! Die Frage, ob bei der Arthrectomie die Knochen zu reseciren sind oder nicht, lässt sich also zur Zeit noch nicht endgültig entscheiden. Es gehört dazu jahrelange Beobachtung, jahrelange Erfahrung. So viel kann man aber wohl behaupten: Ist man im Stande, nach einfacher Arthrectomie die Flexionsstellungen mit Sicherheit zu vermeiden, dann gebührt dieser Operation schon als dem geringeren Eingriff der Vorzug. Das muss erstrebt werden, ob man das Ziel erreicht, wird die Zukunft lehren.

XVI.

Ueber die Erweiterungsfähigkeit der Grenzen Mikulicz'scher osteoplastischer Fussresection.

Von

Dr. L. Gutsch

in Karlsruhe.[1])

(Hierzu Tafel IV.)

M. H.! Da die Zahl der bekannt gewordenen osteoplastischen Resectionen des Fusses nach Mikulicz, insbesondere zur Beurtheilung der Prognose dieser Operation, entschieden noch zu gering ist, und da ferner die von Mikulicz angegebenen Grenzen derselben mehrfach überschritten, ihre Ziele also noch weiter gesteckt sind, halte ich mich zur Mittheilung des folgenden Falles berechtigt und verpflichtet.

J. K., 12 Jahre alter Arbeitersohn, ist nicht hereditär belastet, aber unter ärmlichen Verhältnissen aufgewachsen und ernährt; trotzdem sonst gesund, leidet er am 12. 7. 85 seit $1\frac{1}{2}$ Jahren ohne bekannte Ursache an Panarthritis tuberculosa pedis dextr. mit 6, von echt fungösen Granulationswällen umgebenen Fisteln, die nicht bloss an den seitlichen Partieen des Fusses unter und vor den Knöcheln, sondern auch in der Mitte der Fusssohle und bis 10 Ctm. oberhalb der Ferse aussen neben der Achillessehne sich öffnen und überall auf erweichten Knochen führen; zwischen einzelnen Fisteln ist die livide Haut unterminirt, so dass nur die Ferse und die Mitte des Fussrückens wirklich gesund sind. Dieser örtlich traurigen Sachlage gegenüber waren nun der Mangel an hereditärer Belastung und ein guter Ernährungszustand — die Folge einer eben beendeten Soolbadekur — ermuthigende Momente für die Prognose des alsbald beschlossenen operativen Eingriffes.

Da ich in 2 Fällen von Resectionen des Fussgelenkes nach König

[1]) Vorgetragen am 4. Sitzungstage des Congresses, 10. April 1886.

bessere und schnellere Resultate, als je zuvor, gesehen hatte, versuchte ich auch hier zunächst diese Methode — am 15. 7. 85. Nach Ausschaben der Fisteln und Ausschneiden aller aufgeworfenen und unterminirten Ränder zeigten sich bei der Resection an Talus und Tibia, sowie am Os cuboid. Knorpelusuren, die Knochen überall stark erweicht und von tuberculösen Granulationen durchsetzt, besonders in der Umgebung des Sinus tarsi, von wo der Process auch ausgegangen zu sein schien. Der Talus musste deshalb gleich ganz entfernt werden und vom Calcaneus blieb nach gründlicher Ausschabung aller verdächtigen Theile auch nur die Schale des Fersenhöckers übrig. Zur Drainage wurden Fistelöffnungen beiderseits der Achillessehne benutzt; an der Innenseite, wo die durch ganz morsches Gewebe verlaufende Art. und Vena tibialis post. unterbunden wurde, musste eine fast Markstückgrosse Stelle der Haut offen bleiben, während die dorsalen Schnitte ganz durch Naht geschlossen werden konnten. Der Verlauf war zunächst ein tadelloser, beim 5. Verbandwechsel am 4. 8. zeigten sich jedoch die ersten gelblich-speckigen Stellen in den oberflächlichen Granulationen und bei wiederholtem Ausschaben in Narkose am 8. 8. waren die grosse Resectionshöhle und besonders die offen gebliebenen Sehnenscheiden hinter dem Malleol. int. ganz mit recidiv-tuberculösen Massen ausgefüllt.

Bereits eigentlich zur Amputatio cruris entschlossen, welche die Knochen fast in der Mitte hätte absetzen müssen, machte ich nun am 13. 8. den Versuch einer erweiterten osteoplastischen Resection nach Wladimirow-Mikulicz[1]): Der Weichtheilschnitt (s. Abbildungen auf Tafel IV) musste, um ganz im Gesunden zu bleiben, die Achillessehne 12 Ctm. über der Sohlenhaut der Ferse durchtrennen und konnte auf dem Fussrücken nur einen Lappen von 3 Ctm. Breite bei 9 Ctm. Länge erhalten. Der untere Knochenquerschnitt fiel direct hinter das Lisfranc'sche Gelenk, nahm also die Keilbeine und das Würfelbein bis auf kleine Reste mit, und schliesslich mussten die Unterschenkelknochen 5,5 Ctm. oberhalb der Resectionsebene der Tibia, fast 7 Ctm. über den Malleolenspitzen, durchtrennt werden. Nach Ausschaltung des in den Achsen $9 + 5 = 14$ Ctm. messenden Fussstückes erschien die ganze Wundfläche gesund bis auf eine kleine Stelle an der Fibularseite des Unterschenkels, wo die Sehnenscheide der Mm. peronei noch ausgeschabt und eine 3 Ctm. weiter oben angelegte Gegenöffnung zur Drainage dieser Seite benutzt wurde. Nach centraler Unterbindung der Artt. tibial. post. und peronea und Lösung der Constriction blutete es aus dem an so schmalem Lappen lang herunterhängenden peripheren Stumpfende, wenn auch nicht spritzend, doch so lebhaft, dass die Ernährung desselben gesichert erschien. Nach Einreiben der ganzen Wundfläche und besonders der verdächtigen Sehnenscheide mit Jodoform wurden die Hautränder durch Knopfnähte ver-

[1]) Dass Wladimirow in Kasan eine ganz ähnliche Operation schon vor Mikulicz gemacht und einen Pat. auf seinen „künstlichen Pes equinus" gebracht hat, kann historisch natürlich nicht ausser Betracht bleiben, scheint mir aber der Originalität und Werthschätzung der Mikulicz'schen Idee, durch deren Mittheilung die Operation uns erst bekannt geworden und dann allgemein in Aufnahme gekommen ist, keinen Abbruch zu thun.

einigt und an der medialen Seite der Sohle ein zweites kurzes Drain bis auf den Resectionsspalt eingelegt. Die Hautbrücke wulstete sich danach 3—4 Ctm. nach vorne vor; dieselbe durch Plattennähte fester zu vereinigen, scheute ich mich geradezu, aus Furcht vor Compression der einzigen ernährenden Arteria pediaea. Auch zu einer besonderen Knochennaht zeigte sich kein Bedürfniss, indem die durch so straffe Weichtheile gelegten tiefen Nähte Verschiebungen der Sägeflächen kaum zuliessen; um sie ganz zu vermeiden, wurde das Bein mit dem Occlusivverband auf eine Schiene gebunden. Die Zehen liess ich zur Controle ihrer Ernährung frei; dieselben waren am Abend der Operation etwas bläulich-roth, konnten natürlich nicht bewegt werden, zeigten aber auf ihren dorsalen Flächen deutliche Gefühlsperception; an Stelle der Nadelstiche trat jeweils ein kleines Oedemtröpfchen hervor; in den nächsten Tagen waren diese geringen Stauungserscheinungen geschwunden.

Der weitere ganz fieberlose Verlauf war ein befriedigender, nur musste am 16. 9. ein kleines Recidiv der Perinealsehnenscheide ausgelöffelt und mit Paquelin ausgebrannt werden, wodurch sich die definitive Heilung — einschliesslich der nachträglich noch nöthig gewordenen Tenotomieen der Zehenbeuger — bis Ende October verzögerte. Die Consolidirung der Knochenflächen ist eine vollständig feste geworden, der Wulst des dorsalen Lappens hat sich bis auf 1,5 Ctm. Vorsprung zurückgebildet, ebenso jedenfalls die Strecksehnen, denn die Zehen zeigen jetzt alle wieder etwas active Beweglichkeit. Drei Monate nach der Operation konnte Pat. in einem abnehmbaren Wasserglasstiefel mit untergenähter starker Ledersohle an Krücke und Stock, um Weihnachten mit einem Stock gehen und betheiligte sich dann den Winter über lebhaft an den Schneeballgefechten seiner Kameraden. Jetzt geht er in einem entsprechenden Lederstiefel, den ich Handbreit über die Resectionsstelle herauf machen liess, auch ohne Stock ganz sicher; barfuss ist der Gang natürlich unsicher, theils aus Ungewohnheit, hauptsächlich aber, weil die Verkürzung des Beines eben doch fast 5 Ctm. beträgt, wovon 2 Ctm. durch Beckensenkung und 3 Ctm. durch den Stiefel ausgeglichen werden.

Die relativ glatte Heilung, sowie insbesondere die sehr gute Functionsfähigkeit des Stumpfes meines Patienten lassen die Berechtigung auch einer so ausgedehnten Resection ausser Frage. Ist schon jeder lebendige Stumpf, der nur einigermaassen gut functionirt, besser als die beste Prothese, so wird insbesondere für den Armen, dem die fortwährenden Reparaturkosten bald unerschwinglich sind, jeder Centimeter grösserer Länge und infolge dessen erhöhter Functionsfähigkeit von unschätzbarem Werthe. Dass die Mikulicz'sche Operation bei der gewöhnlichen Ausdehnung das Bein gar nicht verkürzt, eher verlängert, ist deshalb wohl ihr Hauptvorzug, der ihr, zusammen mit der relativen Sicherheit der Heilung, einen dauernden Platz in der Reihe der

verstümmelnden Fussoperationen sichern wird. Wenn nun aber der Stumpf, wie dies bei ausgedehnteren Resectionen nicht anders möglich ist, auch um einige Centimeter kürzer ausfällt, so wird ein solcher mit Zehen, welche die Gehfläche unter allen Umständen vergrössern und den Gang elastischer machen, jedem andern vorzuziehen sein, so lange wenigstens die Verkürzung noch durch Beckensenkung und einen einfachen Schuh ausgeglichen werden kann.

Betreffs der Gebrauchsfähigkeit Mikulicz'scher Stümpfe ist wohl überhaupt kein Zweifel mehr zulässig; denn nach 18 [1]) bis jetzt bekannt gewordenen Operationen ist 13 Mal die Functionsfähigkeit eine gute, ja theilweise eine ausgezeichnete geworden, und zwar wurden diese schönen Resultate 11 Mal ohne nennenswerthe weitere Eingriffe und 2 Mal (Kümmell, G. Fischer) nach ausgedehnterer Wegnahme von Knochen wegen recidiver Tuberculose derselben erreicht. Von den übrigen 5 Fällen mussten 3 amputirt werden — 2 wegen Recidiven (Haberern, Schattauer), 1 wegen Gangrän des Fusses (Sordina) —; 2 Patienten starben 8 und 10 Monate später an Lungentuberculose.

Fallen nun auch die letzteren beiden Misserfolge der Operation in keiner Weise zur Last, so zeigen doch die 4 anderen, in denen Recidive eintraten, dass die Sicherheit der Heilung noch nicht den wünschenswerthen Grad erreicht hat, wie ihn z. B. die Pirogoffsche Operation zu haben scheint, um dauernd erfolgreich mit der Unterschenkel-Amputation concurriren zu können. Dass von den 4 Recidivfällen 2 nach ausgedehnten Nachoperationen, die sich im Kümmell'schen Falle sogar bis in die Metatarsen erstreckte, noch zur Heilung und Gebrauchsfähigkeit kamen, scheint mir neben meinem eigenen Resultat nicht bloss die Erweiterungsfähigkeit der Grenzen unserer Operation überhaupt zu beweisen, sondern auch anzuzeigen, dass diese Grenzen bei der Herstellung möglichst gesunder und einfacher Wundverhältnisse nur

[1]) Zu den von G. Fischer (Deutsche Zeitschrift für Chirurgie. Bd. 23. S. 164) zusammengestellten 15 Fällen kommen ausser dem meinigen noch 2 italienische von E. Sordina (Centralblatt für Chirurgie. 1886. S. 48), in welchen beiden nur die vorderen Enden von Würfel- und Keilbeinen zurückblieben und von denen der eine — 20jähr. Mann — wegen Gangrän des Fusses amputirt werden musste und heilte, während der andere — 11jähr. Mädchen — in 52 Tagen „mit Gehfähigkeit ohne Unterstützung und vom normalen kaum zu unterscheidenden Gange" heilte.

durch die Rücksicht auf spätere Gebrauchsfähigkeit des Stumpfes gezogen zu werden brauchen. Die Sicherheit der Pirogoff'schen dürfte dann die Operation nach Wladimirow-Mikulicz gewiss auch haben, ja sie würde jene, soweit sie überhaupt in Concurrenz treten kann, unter allen Umständen überflügeln, weil „der Pirogoff" von vornherein den meist gesunden Vorderfuss opfert und eine kleinere Gehfläche giebt als „der Mikulicz", der durch die Zehen den Gang elastischer macht und ausserdem die Befestigung des Schuhes erleichtert.

Nach den vorliegenden Erfahrungen würde ich demnach immer der conservativeren Methode den Vorzug geben — amputiren kann man ja immer noch!

Nun glaube ich aber noch einen — allerdings fehlgeschlagenen — Erweiterungsversuch erwähnen zu sollen, welcher sich auf die Grenzen der Kniegelenksresection bezieht. Bald nach der Heilung des beschriebenen Falles bekam ich ein 6jähriges Mädchen in Behandlung, das seit dem 1. Lebensjahre an Tuberculose im rechten Knie mit vielen Fisteln litt, schon mehrfach partiell ausgeschabt war und eine fast vollständige Ankylose des Gelenkes hatte. Da mehrfache energische Ausschabungen aller Fisteln, die in zwei Richtungen durch das Gelenk führten, die Tuberculose nicht dauernd beseitigen konnten und das Kind immer mehr herunterkam, resecirte ich mit Entfernung der ganz unbrauchbaren vorderen Weichtheile 9 cm kranke Knochen, 6 cm vom Femur, 3 cm von der Tibia. (Bemerken will ich, dass sich auffälliger Weise im Condyl. int. femor. ein tuberculöser Sequester fand, dessen Höhle nur mit einer medianen Durchgangsfistel communicirte und deshalb bei den Ausschabungen nicht erreicht wurde; und ferner, dass der Grössenunterschied der Sägeflächen von Tibia und Femur nicht allzugross blieb, indem letzteres durch einen Ring von neugebildeten Knochen um das Doppelte vergrössert und erstere 3 cm unterhalb der ursprünglichen Gelenkfläche schon entsprechend kleiner war.) Dass dieser Versuch, den Unterschenkel mit seinem ganz activ beweglichen Fusse zu erhalten, fehlschlug und das Kind wegen Gangrän des Unterschenkels doch amputirt werden musste, wonach es übrigens anstandslos heilte, hatte seinen Grund jedenfalls darin, dass auch die popliteale Brücke mit der jedenfalls schwachen Arterie von 2 Fisteln durchsetzt und diese von schwie-

ligen Massen umgeben waren, so dass bei der Auswulstung der Weichtheilbrücke nach hinten trotz loser Occlusion mit vorderer Schiene und Freilegen der Kniegegend eine Compression nicht vermieden werden konnte. Natürlich halte ich einen solchen Versuch auch nur gerechtfertigt, wenn es sich ausschliesslich noch um Amputation handeln kann, glaube aber, dass wenigstens bei gesunder poplitealer Brücke ein befriedigendes Resultat erzielt werden könnte, wenn die Verkürzung 10—12 cm nicht übersteigt. Sehen wir ja doch leider nur zu oft Menschen mit winkeligen Ankylosen im Knie- oder Hüftgelenk und gleich hochgradiger Knickungsverkürzung sich lieber mit irgend einer Prothese behelfen, als auf den Vorschlag einer noch so sicheren Correction eingehen; solche Prothesen, die oft ganz zweckdienlich und einfach sind, würden gewiss an einem verlängerten Oberschenkel mit beweglichem Fuss ein ganz brauchbares Glied geben. Vielleicht könnte bei einer solchen Operation das seitlich angefrischte Fibulaköpfchen, wenn es gesund ist, mitverwendet werden zur Sicherung knöcherner Ankylose an der Resectionsstelle.

Zum Schlusse die Bemerkung, dass die beiden erwähnten Patienten, welche 2—3 Kilometer von mir entfernt wohnen, ganz ambulant behandelt [1]), d. h. bei mir operirt und fast ausnahmslos auch verbunden sind. Beiden haben, wie fast allen chirurgisch Tuberculösen, selbst im Winter die Fahrten im offenen Wägelchen, welche sich im Sommer zu möglichst vollständigem Aufenthalt im Freien gestalteten, nur wohlgethan.

Erklärung der Abbildungen auf Taf. IV.

Fig. A. Rechter Unterschenkel mit dem geheilten Stumpf von vorne; d. Drainstelle der Aussenseite, in die Perinealsehnenscheide führend.

Fig. B. Linker Unterschenkel, zur Vergleichung der Grössenverhältnisse, mit den am rechten ausgeführten Schnitten; ——— Weichtheilschnitt, ====== Knochensägeschnitte.
(A und B nach der Natur in natürlicher Grösse.)

Fig. C. Rechter Unterschenkel (nach Gypsabguss) von der Innenseite; d Drainstelle in der Sohle, W Grenze des Weichtheilwulstes nach der Operation, W′ $^1/_2$ Jahr später.

Fig. D. Beide Beine mit den Schuhen (nach Photographie).

[1]) S. das Referat meines Vortrages: „Ueber ambulante chirurgische Behandlung“ im Tageblatt der 58. Naturforscher-Versammlung in Strassburg.

XVII.

Ueber Heilung der Harnblasen-Ectopie durch directe Vereinigung der Spalträuder.

Von

Prof. Dr. Trendelenburg

in Bonn.[1])

(Hierzu Taf. V.)

M. H.! Ich möchte mir gestatten, Sie auf die Resultate einer Reihe von Versuchen aufmerksam zu machen, welche ich in den letzten Jahren angestellt habe, um bei Ectopie der Blase den Verschluss des Defectes durch directe Vereinigung der angefrischten Spalträuder zu erreichen. Es ist einleuchtend, dass ein solches Operationsverfahren, wenn überhaupt technisch durchführbar, ungleich bessere Verhältnisse schaffen muss, als das bisher gebräuchliche der Deckung des Defectes durch Hautlappen. Letzteres stellt vor der ausgestülpten Blase einen nach vorn von narbigen Oberflächen begrenzten buchtigen Spaltraum her, in dessen Winkeln sich leicht Incrustationen und Harnsteine bilden; eine wirkliche, vollständig von Schleimhaut ausgekleidete Blase wird sich nur durch directe Vereinigung der Spalträuder schaffen lassen, ebenso eine von Schleimhaut ausgekleidete Urethra und ein normal geformter Penis. Endlich wird auch ein etwa vorhandener Sphincterapparat nur durch solchen directen Zusammenschluss der auseinander geklappten Hälften zum Kreise in Function gesetzt werden können.

Was die directe Vereinigung der seitlichen Defecträuder verhindert, ist der Umstand, dass auch die Symphyse gespalten ist, dass die beiden Symphysenstümpfe 5—8 Ctm. von einander ab-

[1]) Vortrag, gehalten am 2. Sitzungstage des Congresses, 8. April 1886.

stehen und die Spalträuder mit den ebenfalls auseinander gewichenen Musculi recti an die Symphysenstümpfe fest angeheftet sind. Eine directe Vereinigung ist daher nur denkbar nach sehr ausgiebiger Ablösung der Weichtheile von den Symphysenstümpfen oder nachdem die Symphysenstümpfe selbst mobil gemacht und einander genähert worden sind.

Die Ablösung der Weichtheile führt, meinen Erfahrungen nach, nicht zum Ziele. Selbst wenn man sehr lange, bis auf das Peritoneum in die Tiefe dringende seitliche Entspannungschnitte macht, gelingt es nicht, die Spannung in genügender Weise zu heben, ausserdem sind solche Entspannungsschnitte nicht ganz ungefährlich, da die Wunden nach der Operation der Einwirkung des sich in ihnen ansammelnden Urins ausgesetzt sind und daher leicht septisch inficirt werden.

Dagegen habe ich auf dem anderen Wege, nach verschiedenen missglückten Versuchen[1]), in letzter Zeit Resultate erhalten, welche dem vollständigen Gelingen sehr nahe kommen. Bei kleinen Kindern bis zu etwa 5—6 Jahren lassen sich die Symphysenstümpfe ohne Schwierigkeit bis zu gegenseitiger Berührung aneinanderbringen, wenn man die Synchondrosis sacro-iliaca jederseits trennt und dann die beiden Beckenschaufeln für längere Zeit durch äusseren Druck gegen einander gebogen erhält. Zum Zweck der Operation legt man das narcotisirte Kind auf den Bauch, führt den linken Zeigefinger in das Rectum ein und orientirt sich mit demselben über die Lage der Incisura ischiadica. Sodann durchschneidet man mit dem Scalpell die Haut über der Synchondrose in der ganzen Länge derselben und dringt von dem Hautschnitt aus in derselben Linie durch die hinteren Bandmassen langsam und vorsichtig in die Synchondrose ein, bis die Verbindung so weit gelockert ist, dass sie durch kräftigen seitlichen Druck auf die beiden Beckenhälften auseinander gesprengt werden kann. Ist die Trennung jederseits zu Stande gebracht, so gelingt es leicht, die beiden Beckenhälften bis zur Berührung der Symphysenstümpfe nach innen zu biegen, der Finger im Rectum dient zur Controlle des Erfolges. Die Wundspalten werden sodann sorgfältig desinficirt, mit dünnen Drains versehen

[1]) Die erste Operation der Art habe ich schon am 11. Juli 1881 in Rostock gemacht.

und im Uebrigen durch Hautnähte verschlossen. Nach Anlegung des antiseptischen Verbandes wird das Kind in einen Lagerungsapparat gelegt, welcher die Beckenhälften durch den Zug eines breiten, das ganze Becken umfassenden, vor dem Bauche gekreuzten Gurtes gegen einander gebogen hält. Die Zugwirkung wird durch Gewichtsextension hervorgebracht; von den Enden des Gurtes geht je eine Schnur ab, welche über eine seitlich am Apparat angebrachte Rolle geführt und durch ein Gewicht von 6—8 Kilogramm angespannt wird (der Apparat wurde der Versammlung demonstrirt). Bei sorgfältiger Pflege des Kindes, die sich vor Allem auf häufigeres vorsichtiges Umlagern und gewissenhaftes Reinhalten erstrecken muss, gelingt es, die Wunden ganz oder fast ganz per primam zur Heilung zu bringen und Decubitus an den Trochanteren zu verhüten.

4—6 Wochen nach der ersten Operation schreitet man zur Anfrischung und Vereinigung der Defecträndер. Der Defect ist, wie aus Fig. 1 und 2 (Taf. V) ersichtlich, inzwischen wesentlich schmaler geworden. In meinem letzten Falle, dem die Abbildungen entnommen sind, betrug die Breite des Defectes bei reponirter Blase, als ich den Knaben in Behandlung bekam, 4½ Ctm., 5 Wochen nach der ersten Operation nur 2 Ctm., und durch stärkeren seitlichen Druck auf die noch ziemlich mobilen Beckenhälften liessen sich die Spalträndер mit Leichtigkeit auf etwa 1 Ctm. einander nähern. Die Verhältnisse sind für die directe Vereinigung der Spalträndер in Bezug auf die Nahtspannung also jetzt nicht mehr wesentlich ungünstiger als bei einer breiten Hasenscharte. Auf die verschiedenen Modificationen der Anfrischung und Naht, welche ich in den ersten, ohne Erfolg behandelten Fällen versuchte, will ich hier nicht eingehen. Das Einfachste erwies sich schliesslich als das Beste. Die Spalträndер müssen sehr breit und auf beiden Seiten symmetrisch angefrischt werden. In Folge der Annäherung der Beckenhälften gegen einander ist die vordere Bauchwand wesentlich schmaler geworden und daher ein Ueberschuss von Haut vorhanden, der eine so breite Anfrischung gestattet, wie sie in Taf. V. Fig. 3 schematisch dargestellt ist. Nach unten habe ich die Anfrischung bisher immer nur bis etwa zur Mitte des Penis reichen lassen, vielleicht ist es besser, sie gleich bis zum Orificium urethrae externum her-

unter zu führen und so den Verschluss der ganzen Spalte in einer Sitzung herzustellen. Als Nahtmaterial dient feiner Silberdraht, in kurz gebogene krumme Nadeln eingelöthet, die tief greifenden Nähte fassen die Blasenschleimhaut nicht mit (vergl. Taf. V, Fig. 3). Zum Schluss werden zwischen den Drahtsuturen einzelne oberflächliche Seidennähte angelegt. In die Blase wird durch die Urethra ein dünnes Drainrohr oder besser ein kleiner, möglichst fein gearbeiteter silberner Katheter eingelegt, der den Urin vermittelst eines aufgesetzten Gummischlauches in ein daneben stehendes Gefäss ableitet.

Für das Gelingen der Heilung ist nun wieder eine sehr sorgfältige und umsichtige Krankenpflege die Hauptbedingung. Das Kind muss in dem Apparat bequem und doch fest liegen und das gelegentlich unvermeidliche Herausheben des Kindes aus dem Apparat zum Zweck der Reinigung nach der Defäcation oder Durchnässung mit Urin muss so geschehen, dass die Wirkung der Gewichtsextension durch die seitlich an den Trochanteren aufgelegten Hände ersetzt wird.

Eine vollständige Prima intentio habe ich bisher nicht erreicht, auch in den beiden letzten, mit Erfolg behandelten Fällen gelang die Vereinigung zunächst nur im Bereiche der oberen Abschnitte des Defectes. Es müssen dann Nachoperationen vorgenommen werden, welche immer dasselbe Princip der Anfrischung und Naht befolgen.

Bei dem 3 Jahre alten Knaben Heinrich Bachmann aus Bonn, den ich mir Ihnen vorzustellen erlaube, habe ich schon, als der Knabe 14 Monate alt war, einen Versuch gemacht, den Defect nach Trennung der Synchondrosen direct zu schliessen. Damals ging die Vereinigung in der ganzen Länge der Wunde wieder auseinander. Am 4. August vorigen Jahres wurden dann die Synchondrosen zum zweiten Male durchtrennt, und durch mehrere Operationen wurde im Verlaufe der nächsten Monate ein fast vollständiger Verschluss des Defectes erreicht. Wie Sie sehen, ist die Blase vollständig reponirt und geschlossen und auch die Harnröhre bis auf das Eichelstück geschlossen. Im Bereiche der vorderen Blasenwand und des Penis bestehen noch 3 feine Fisteln, durch welche der Urin absickert. Wie sich die Blase in Bezug auf Continenz verhalten wird, lässt sich noch nicht beurtheilen. Die Verbindung der Beckenschaufeln mit dem Os sacrum ist schon wieder so fest, wie sie vorher gewesen ist, und es ist nicht zu bezweifeln, dass der Knabe bald wieder ebenso gut wird umhergehen können, wie nach der Operation vor 2 Jahren. Durch Einführung des Fingers in das Rectum kann man sich überzeugen, dass die Symphysenstümpfe nur noch etwa $1-1\frac{1}{2}$ Ctm. von einander abstehen.

Nachschrift zur Zeit des Druckes.

Der Verschluss der Spalte bei Heinrich Bachmann ist durch eine spätere Nachoperation bis zur Spitze der Glans herunter vervollständigt worden. Die Fisteln sind bis auf die oberste Blasenfistel geschlossen worden. Der Knabe geht umher, bei aufrechter Stellung läuft sämmtlicher Urin durch die Urethra ab. Continenz ist nicht vorhanden.

Der zweite in dem Vortrage erwähnte Fall (E. B. aus Königsberg, $2^1/_2$ Jahre alt), hat in Bezug auf die äussere Form der Theile ein ausgezeichnetes Resultat ergeben. Der Verschluss ist in der ganzen Ausdehnung zu Stande gekommen und es ist keine Fistel zurückgeblieben. Der Penis ist 2 Ctm. lang und zeigt, ebenso wie die Eichel, kaum eine Abweichung von der Norm. Continenz hat sich auch in diesem Falle bisher nicht erreichen lassen (vergl. Taf. V, Fig. 1—4).

Erklärung der Abbildungen auf Taf. V.

Fig. 1. Der Defect bei reponirter Blase vor der Synchondrosentrennung.
Fig. 2. Der Defect bei reponirter Blase nach der Synchondrosentrennung.
Fig. 3. Anfrischung und Naht.
Fig. 4 stellt das Resultat bei E. B. nach einer Photographie dar. Der dunkle Fleck im Bereiche der Narbe bezeichnet die Stelle, wo die letzte Fistel geschlossen worden ist.

XVIII.

Zur operativen Behandlung des Empyems der Highmorshöhle.

Von

Prof. J. Mikulicz

in Krakau.[1])

(Hierzu Tafel VI.)

M. H.! Wenn es in der Oberkieferhöhle aus irgend einem Grunde zur Eiterung kommt und der Eiter durch die normale Oeffnung gegen die Nasenhöhle zu keinen freien Abfluss findet, so kommt es bekanntlich zu einer Reihe von Erscheinungen, welche wir unter dem Namen Empyema antri Highmori zusammenfassen. Die Therapie hat bei diesem Leiden einer ganz klaren und einfachen Indication Genüge zu leisten. Mag das Empyem wie immer zu Stande gekommen sein, in jedem Falle ist es unsere Aufgabe, die abgeschlossene Kieferhöhle künstlich zu eröffnen und mindestens so lange offen zu erhalten, bis die Eiterung vollständig versiegt ist.

Die heute geübten Methoden der künstlichen Perforation des Antrums stammen alle noch von den Chirurgen des 18. Jahrhunderts, von welchen wir sie in ziemlich unveränderter Form überkommen haben.[2]) Bekanntlich hat noch im Jahre 1675 Molinetti

[1]) Vorgetragen am 4 Sitzungstage des Congresses, 10. April 1886.

[2]) Die Trepanation des Antrum Highmori scheint bei den Chirurgen des 16. und 17. Jahrhunderts eine grosse Rolle gespielt zu haben; es war dies eine Zeit, in welcher sich auch Anatomen und Physiologen mit Vorliebe mit der Oberkieferhöhle und den benachbarten pneumatischen Räumen beschäftigten, indem sie in ihnen eine wichtige Stätte für die Functionen dos animalischen und intellectuellen Lebens suchten. (Vergl. Zuckerkandl, Normale und pathologische Anatomie der Nasenhöhle. Wien 1882.) Es kann uns daher

mittelst Kreuzschnitt von der Wange aus die Fossa canina blosgelegt und von hier aus das Antrum eröffnet. Dieses später auch von Weinhold geübte Verfahren scheint jedoch wenig Anhänger gefunden zu haben; es bürgerten sich im 18. Jahrhundert die auch heute noch geübten Methoden ein, welche die Kieferhöhle vom Munde aus eröffnen. Nach dem Verfahren von Meibom (1718), Cowper, Drake, Ruysch, Boyer u. A. wird von einer leeren Zahnalveole aus das Antrum perforirt. Ist ein cariöser Zahn da, so wird dieser extrahirt, und häufig genug ist damit auch schon die Höhle eröffnet. Ist dies nicht der Fall, oder ist die gebildete Lücke zu eng, so wird ein hinreichend starker Troicart durch die Zahnalveole in das Antrum gestossen und die so erzielte Oeffnung durch ein eingelegtes Röhrchen offen erhalten. Ist kein günstig gelegener cariöser Zahn vorhanden und muss ein gesunder geopfert werden, so wird von den Meisten empfohlen, zu diesem Zwecke den ersten oder zweiten Mahlzahn zu extrahiren.

Wölbt sich in Folge der Stauung des Eiters in der Highmorshöhle ihre vordere Wand gegen die Fossa canina vor, so wird nach dem Vorgange von Lamorier und Desault an dieser Stelle vom Munde aus incidirt und ein entsprechendes Stück der Knochenwand resecirt. Wird endlich der harte Gaumen in ähnlicher Weise vorgetrieben, so perforirt man nach dem Verfahren von Bertrandi und Gooch von dieser Stelle aus.

All' die Methoden, welche uns von der Mundhöhle aus den Weg zur Kieferhöhle bahnen, haben zwei Vortheile für sich, welchen sie es ohne Zweifel verdanken, dass sie durch ein Jahrhundert fast ausschliessliche Anwendung gefunden haben. Sie legen das Antrum zunächst an einer bequem zugänglichen Stelle bloss; wir können

---

nicht Wunder nehmen, wenn auch die Chirurgen jener Zeit der Oberkieferhöhle grosse Aufmerksamkeit schenkten und eine Reihe von Operationen ersannen, um wirkliche oder vermeintliche Krankheiten dieser Höhle zu heilen. Sagt doch noch Dieffenbach im Jahre 1848 in seiner operativen Chirurgie: „Die Perforation der Highmoreshöhle nimmt in den Werken über Operationslehre einen grösseren Platz ein, als sie verdient, einen grösseren selbst, als die Resectionen des Oberkiefers. Es sollen aus der, bald an dieser, bald an jener Stelle durch Anbohren eröffneten Höhle Schleim, Eiter, Polypen, Hydatiden oder selbst Insecten entfernt werden". Historisch sind diese Bestrebungen für uns noch darum besonders interessant, da aus ihnen die ersten Versuche der Oberkieferresection hervorgingen, welche bekanntlich erst in unserem Jahrhundert in die chirurgische Praxis eingeführt wurde. (Vergl. Chirurgie vor 100 Jahren von G. Fischer. Leipzig 1876.)

von der Mundhöhle aus nicht nur mit den schneidenden und perforirenden Instrumenten leicht zukommen, sondern es kann auch die Nachbehandlung hierbei unter der sicheren Controle des Auges und Fingers geleitet werden. Ferner liegt die Perforationsöffnung an und für sich für den Eiterabfluss günstig, denn sie entspricht, wenigstens für die aufrechte Körperhaltung, dem tiefsten Punkte des Antrums.

Die genannten Methoden haben aber auch ihre Schattenseiten. Da die Eiterung aus der Highmorshöhle in der Regel lange Zeit, oft Monate und selbst Jahre lang anhält, so ist es nöthig, die künstliche Oeffnung durch eben so lange Zeit wegsam zu erhalten. Dies gelingt aber nicht immer leicht. Die Oeffnung verengt und verschliesst sich vorzeitig, wenn man den Patienten nicht dauernd ein Drainrohr aus festem Material tragen lässt, oder aber — dies gilt für die Perforation von der Fossa canina — ein grösseres Stück aus der Wand des Antrums resecirt. Ist es aber einmal gelungen, die Oeffnung für die Dauer hinreichend durchgängig zu erhalten, so zieht die freie Communication zwischen Mundhöhle und Antrum einen grossen Uebelstand nach sich; es gelangen leicht Speisenreste in das Antrum, gehen hier in Zersetzung über und unterhalten von Neuem die Eiterung. Auch andere Fremdkörper können hineingerathen. Im klinischen Bericht von Billroth[1]) findet sich ein Fall, in welchem ein Stück Laminaria, welches ein Jahr lang in der Highmorshöhle gelegen hatte, herausgezogen wurde.

Die älteren Chirurgen liessen in solchen Fällen ihre Kranken die Oeffnung mit einem Wachspfropf verschliessen; Salter bewerkstelligte dies mittelst eines an die Nachbarzähne befestigten Goldplättchens. Heute würde man zu diesem Zwecke vom Zahnarzt einen Obturator aus Hartkautschuk machen lassen.

Die besprochenen Uebelstände erklären es hinreichend, dass man schon mehrfach daran gedacht und es auch versucht hat, der Oberkieferhöhle von einer anderen Seite aus beizukommen. Wir müssen es ja auch von vorne herein zugestehen, dass die Eröffnung dieser Höhle vom Munde aus eine physiologisch unrichtige Operation ist. Das Antrum ist ein pneumatischer Anhang der Nasenhöhle

[1]) Chirurg. Klinik. Berlin 1879.

und communicirt normaler Weise mit dieser. Ist diese Communication durch pathologische Processe aufgehoben, so muss diejenige Operation die rationellste sein, welche diesen physiologischen Zustand wieder herstellt. Schon Hunter hat gerathen, diesen Weg einzuschlagen, und Jourdain soll in der That vom Infundibulum des mittleren Nasenganges aus die Highmorshöhle eröffnet haben. Doch wurde die Operation wegen ihrer Schwierigkeit und Unsicherheit nicht nachgeahmt. Neuerdings weist wieder Zuckerkandl auf die Möglichkeit hin, das Antrum von der Nasenhöhle her zu eröffnen, jedoch in einer von Jourdain abweichenden Weise. Zuckerkandl[1]) sagt: „Durch das Infundibulum des mittleren Nasenganges in die Highmorshöhle eindringen zu wollen, wie dies Jourdain executirte, halte ich in den meisten Fällen für unausführbar. Viel leichter ist es hingegen, knapp hinter und unter dem Infundibulum, da, wo der Sinus gegen die Nasenhöhle nur durch Weichgebilde abgeschlossen ist, eine künstliche Oeffnung anzubringen. Man möge nicht zu weit hinten operiren, weil daselbst gewöhnlich eine grössere Arterie gegen die untere Muschel herabzieht. Ich habe in Bezug auf diese Art der Eröffnung nur an Leichen Versuche gemacht, und ohne dass ich ein eigens zu diesem Zwecke construirtes Instrument gebraucht hätte, ist es mir mit einem gewöhnlichen Katheter stets gelungen, die Highmorshöhle zu eröffnen. Ausgedehnte Versuche in vivo müssen erst nachweisen, in wie weit diese Methode der Perforation verwerthet werden könnte."

Nach meiner Ueberzeugung sprechen mehrere Gründe dagegen, die Oberkieferhöhle von der Stelle des normalen Ostium maxillare und überhaupt vom mittleren Nasengange aus zu perforiren. Erstens gelangen wir selbst mit einem passenden Instrumente nicht mit der erforderlichen Leichtigkeit und Sicherheit dahin und auch die später nöthigen regelmässigen Ausspülungen der Highmorshöhle sind auf diesem Wege nicht gut durchzuführen. Zweitens müssten wir an jener Stelle in der nächsten Nähe der Orbitalhöhle operiren, welche hier nur durch eine dünne Knochenwand von der Nasen- resp. Highmorshöhle geschieden ist. Das perforirende Instrument könnte hier, da man ohne Controlle des Auges und Fingers operirt,

[1]) Normale und pathologische Anatomie der Nasenhöhle und ihrer pneumatischen Anhänge. Wien 1882.

zu tief und selbst bis in die Augenhöhle dringen. Endlich ist diese Stelle für den regelmässigen Abfluss einer grösseren Secretmenge so ungünstig als möglich gelegen. Fig. 1, 2 und 3 auf Tafel VI. veranschaulichen diese Verhältnisse. Dagegen gelingt es unschwer und ohne Gefahr, vom unteren Nasengange aus das Antrum zu perforiren und hier eine für den Eiterabfluss genügend breite Oeffnung anzulegen. Ich habe mich durch wiederholte Leichenversuche von der leichten Durchführbarkeit dieser Operation überzeugt.

Die Scheidewand zwischen dem unteren Nasengange und dem Antrum ist zwar im untersten Abschnitte, dort, wo sie aus dem harten Gaumen entspringt, sehr stark, so dass sie sich hier nur mit Meissel und Hammer durchbrechen liesse. Sehr bald verjüngt sie sich jedoch zu einer Papierdünnen Platte, welche sich mit einem starken schneidenden Instrument leicht durchstossen lässt. Ich habe mir zu diesem Zwecke ein eigenes Instrument machen lassen (s. Fig. 4, Tafel VI). Es ist dies ein kurzes starkes doppelschneidiges Messer, eine Art Stilet, welches sich an einen stumpfwinkelig abgebogenen Stiel ansetzt und von diesem durch einen leicht vorspringenden Wulst abgegrenzt ist; dies zu dem Zwecke, damit das Instrument nur bis zu einer gewissen Tiefe eindringen könne.[1]) Man führt das Instrument zunächst mit der Spitze nach vorn und unten gekehrt in die Nasenhöhle; gelangt man in die Nähe der unteren Muschel, so wendet man die Spitze allmälig nach aussen, auf dass sie um den unteren Rand der Muschel herum komme. Dabei muss natürlich der Griff, welcher anfänglich in der Sagittalebene stand, entsprechend nach aussen dirigirt werden. Ist man mit der Spitze des Instrumentes unter die Muschel gelangt, so durchstösst man mit einem kräftigen Druck die Wand der Highmorshöhle. Ist dies geschehen, so schneidet man durch hobelartige und schabende Bewegungen so viel aus der Knochenwand heraus, dass sich das Instrument in der gebildeten länglichen Oeffnung leicht hin- und herschieben lässt. Dabei beachte man Folgendes: Nach vorn zu setzt dem Instrumente der harte Rand der Incisura pyriformis, nach unten zu die sich verdickende Wand der Highmorshöhle einen unüberwindlichen Widerstand entgegen. Nach

[1]) Das Stilet wird von Herrn J. Leiter in Wien verfertigt.

vorn und unten zu darf man daher, ohne Schaden zu bringen, mit grösserer Kraft arbeiten; dagegen darf man in der Richtung nach oben und hinten, wo das Nasengerüst nur aus schwachen Knochenlamellen zusammengesetzt ist, nicht zu viel Gewalt anwenden. Auf die angegebene Weise lässt sich eine längliche Oeffnung von 5—10 Mm. Breite und ca. 20 Mm. Länge herstellen. (A Fig. 1, 2 und 3.)

Ist die Blutung nach der Operation eine stärkere, so tamponnirt man die Nasenhöhle auf 24—48 Stunden mit Jodoformgaze. Zu den nachträglichen Ausspülungen der Highmorshöhle bedient man sich einer Ballonspritze (Fig. 5, Tafel VI) mit einem dünnen Ansatzrohr, dessen Ende etwas plattgedrückt und entsprechend gekrümmt ist, und welches in der gleichen Weise wie das Perforations-Instrument in die Oeffnung der Highmorshöhle eingeführt wird. In dem später folgenden Falle besorgte Pat. vom 5. Tage an selbst die Ausspritzungen in dieser Weise.

Das beschriebene Verfahren wird Niemandem Schwierigkeiten bereiten, der sich die Mühe nimmt, es vorher einmal an der Leiche zu versuchen. Nur eine abnorme Enge des unteren Nasenganges, eine hochgradige Hypertrophie der unteren Nasenmuschel, oder aber eine abnorme Verdickung der Knochenwand zwischen Antrum und unterem Nasengange kann die Operation erschweren oder selbst unmöglich machen. (Vergl. die zahlreichen und sehr instructiven Abbildungen in Zuckerkandl's Monographie.)

Durch die Perforation vom unteren Nasengange aus wird die Oberkieferhöhle zwar nicht an ihrem tiefsten Punkte eröffnet, es gelingt jedoch, für die Dauer eine mehr als hinreichend grosse Oeffnung herzustellen, welche nicht nur dem angesammelten Secret freien Abfluss verschafft, sondern, wie ich glaube, dem Pat. auch in keiner Weise lästig wird. Wenigstens habe ich diese Erfahrung in den Fällen gemacht:

C. J., 33 Jahre alt. aus Ernsdorf in Oesterr. Schlesien. Vor 7 Jahren entwickelte sich am harten Gaumen, knapp hinter den Eck- und den Schneidezähnen der linken Seite ein Abscess von Pflaumengrösse. Derselbe wurde vom Arzte eröffnet und heilte in kurzer Zeit. Nach $1^1/_2$ Jahren wiederholte sich der Abscess an derselben Stelle und heilte nach der Incision eben so schnell wie das erste Mal. 8 Monate später entwickelte sich der Abscess abermals; bevor er jedoch wieder eröffnet werden sollte, war er eines Morgens ganz verschwunden. Von nun an kam von Zeit zu Zeit der Abscess wieder

und verschwand jedes Mal plötzlich. Pat. fühlte sich die ersten Male immer erleichtert, er hatte die Empfindung, als ob sich der Eiter gegen die Nase zu entleerte, ausserdem aber stellte sich ein eigenthümliches Gefühl oberhalb der linken Zahnreihe ein, „gerade so, als wenn dort die Luft ausgepumpt worden wäre." Später entwickelte sich eine leichte Anschwellung und Druckempfindlichkeit der Wange, welche schliesslich dauernd das Gefühl einer schmerzhaften Spannung in der Wange, dem Zahnfleisch und den Zähnen zurückliessen. Vor 3 Jahren liess sich Pat. auf Rath des Collegen Dr. Macher in Biala den linken 2. Schneidezahn ziehen. Sofort kam Eiter hervor; Patient spritzte die Oeffnung in der Zahnlücke regelmässig durch und fühlte sich eine Zeit lang erleichtert. Bald kehrten jedoch die alten Beschwerden, die Anschwellung und schmerzhafte Spannung in der Wange und die Empfindlichkeit der Zähne dieser Seite zurück. Ausserdem ist Pat. immer „verschnupft". Auch das Einführen von Jodoformstäbchen in die Zahnlücke hatte keinen Erfolg. Der Eiter kommt nur hier und da tropfenweise hervor. Anfang October 1885 stellte sich mir der Kranke vor. Leichte oedematöse Schwellung der linken Wange. Die Schleimhaut des harten Gaumens hinter den linksseitigen Schneidezähnen geschwollen und schmerzhaft; bei Druck auf dieselben entleeren sich durch die leere Alveole des 2. Schneidezahnes einige Tropfen Eiter. Eine feine Sonde gelangt von der Alveole aus in eine Fistel, welche in das Antrum mündet. — 13. October. Operation in der früher beschriebenen Weise. Nachdem das Antrum von der Nasenhöhle aus hinreichend weit eröffnet ist, wird auf diesem Wege ein Bleistiftdickes Drainrohr hineingeführt desgleichen wird durch die leeren Alveole etwa 1 Ctm. weit ein ganz dünnes Kautschukröhrchen eingeführt. Es gelingt nun mit Leichtigkeit die Kieferhöhle mittelst Salicylsäurelösung rein zu spülen. Nachdem nun noch einige Gramm Jodoformglycerinmischung (1 : 10) eingespritzt worden, wird die Nasenhöhle der noch fortdauernden leichten Blutung wegen mit Jodoformgaze tamponirt. Vom 3. Tage an wird die Kieferhöhle 2 mal täglich, theils von der Alveole, theils von der Nasenhöhle aus mittelst des abgebildeten (Fig. 5) Röhrchens ausgespült. Vom 5. Tage an reinigt Pat. selbst die Highmorshöhle. Am 10. Tage wird das Drainrohr aus der Alveole entfernt; von nun an spült Pat. die Kieferhöhle nur einmal täglich durch die Nase aus. Die Schwellung, Schmerzhaftigkeit an der Wange sowie am Gaumen sind verschwunden. — Nach weiteren 3 Wochen schloss sich die Fistel in der Alveole. Ich habe den Kranken noch zu wiederholten Malen wieder gesehen, das letzte Mal 4 Monate nach der Operation. Seine Beschwerden sind dauernd beseitigt. Mit dem Kautschukröhrchen oder einer gekrümmten Sonde gelangt man leicht durch die Nase in die Highmorshöhle. Auch gegenwärtig, 1 Jahr nach der Operation, fühlt sich der Operirte vollkommen wohl.

J. O., 25 Jahre alt, Schullehrer aus Krosna. Vor 5 Jahren entwickelte sich vom cariösen ersten oberen Mahlzahn rechterseits aus eine eiterige Periostitis des Alveolarfortsatzes, welche eine Fistel am Zahnfleisch zurückliess. Nach mehreren Monaten schloss sich die Fistel definitiv. Mehrere Wochen später trat jedoch eine entzündliche Schwellung der ganzen rechten Wange

ein; es bildete sich hier ein Abscess, welcher nach aussen perforirte. Nun blieb hier eine Fistel zurück, welche wechselnde Mengen Eiter secernirte und sich zeitweise schloss, um immer wieder von Neuem aufzubrechen. Dieser Zustand dauerte über 4 Jahre an. Eine im vorigen Jahre vorgenommene Erweiterung und Auskratzung der Wangenfistel hatte eben so wenig Erfolg, als die Extraction des cariösen Zahnes. — Am 30. April d. J. stellte sich Pat. in der Klinik vor. Ich fand bei dem sonst gesunden Manne an der rechten Wange, knapp unterhalb des Processus zygomaticus des Oberkiefers, eine von Narben umgebene Fistelöffnung. Die Sonde drang über 2 Ctm. tief ein und stiess hier auf harten Knochen; beim Versuch weiter vorzudringen, empfand der Pat. lebhaften Schmerz. In der Mundhöhle, ausser dem Fehlen des 1. Mahlzahnes dieser Seite, nichts Abnormes. Es wurde in der Narkose durch einen kurzen Längsschnitt die Fistel bis auf den Knochen erweitert; nun erst gelang es, die Fortsetzung des Fistelcanales zu finden, welcher schräg nach unten und vorn gegen die Fossa canina und von hier aus in die Highmorshöhle führte. Der Knochen war überall von Periost bedeckt. Nun erst wurde es vollkommen klar, dass wir es mit einem Empyem der Highmorshöhle zu thun hatten, welches durch die Wange perforirt hatte. Ich schritt daher sofort zur künstlichen Eröffnung des Antrums von der Nasenhöhle aus. Die Operation unterschied sich von jener im früheren Falle nur in so fern, als das Durchstossen der Knochenwand etwas mehr Kraft erforderte; offenbar war diese in Folge der Jahrelangen entzündlichen Reizung hypertrophisch geworden. Im Uebrigen gelang es auch hier mit Leichtigkeit, eine breite Communicationsöffnung zwischen Antrum und unterem Nasengange herzustellen. Die durch die äussere Fistelöffnung eingegossene Salicylsäurelösung floss sofort unbehindert durch die Nase ab. Vorläufig wurde noch von der Wange aus ein Drainröhr in die Highmorshöhle geführt, um das tägliche Ausspülen für den Anfang zu erleichtern. Vom 4. Tage an wurden die Ausspülungen auch von der Nasenhöhle aus vorgenommen. Am 12. Tage wurde das äussere Drainrohr entfernt. Am 30. Mai verliess der Kranke vollkommen geheilt die Anstalt.

Nachtrag.

Der Zufall fügte es, dass in den ersten Tagen des Juni d. J. noch zwei Fälle von Empyem des Antrums in meine Behandlung kamen. Das eine Mal hatte das Empyem schon wiederholt den harten Gaumen perforirt, das andere Mal bestand seit langer Zeit eine Fistel in der Alveole des Weisheitszahnes. In beiden Fällen gelang die Perforation der Highmorshöhle in der angegebenen Weise mit Leichtigkeit und erfolgte die Heilung in kürzester Zeit.

Erklärung der Abbildungen auf Taf. VI.

Fig. 1. Frontaldurchschnitt der rechten Hälfte des Schädels.
- a. Orbita.
- h. Antrum Highmori.
- p. Harter Gaumen.
- m. Untere Muschel.
- n. Mittlere Muschel.
- i. Ostium maxillare.
- A. Das zu excidirende Stück aus der Scheidewand zwischen Antrum und unterem Nasengang.

Fig. 2. Aeussere Wand der linken Nasenhöhle.
- p. Harter Gaumen.
- m. Untere Muschel.
- n. Mittlere Muschel.
- i. Zugang zum Ostium maxillare durch den mittleren Nasengang.
- f. Stirnbeinhöhle.
- A. Künstliche Oeffnung im Antrum, zum Theil durch die untere Muschel verdeckt.

Fig. 3. Sagittaldurchschnitt des Schädels; die Highmorshöhle von der Seite eröffnet. Der Durchschnitt ist schief von unten aufgenommen, um die innere Mündung des Ostium maxillare zur Ansicht zu bringen, welches sonst von der schräg nach unten abfallenden Scheidewand zwischen Antrum und Orbita verdeckt würde.
- O. Orbita.
- H. Antrum Higmori.
- i. Innere Mündung des Ostium maxillare.
- A. Künstliche Oeffnung nach dem unteren Nasengange zu.

Fig. 4. Stilet zur Perforation der Highmorshöhle von der Nase aus.

Fig. 5. Ballonspritze zur Reinigung des von der Nase aus eröffneten Antrums.

XIX.

Ueber die Ausschaltung todter Räume aus der Peritonealhöhle, mit besonderer Rücksicht auf die Exstirpation der aus der Beckenhöhle ausgehenden Geschwülste.

Von

Prof. J. Mikulicz

in Krakau.[1])

(Mit einem Holzschnitt.)

M. H.! Die Furcht vor Eröffnung der Bauchhöhle im Sinne der vorantiseptischen Zeit gehört zum Glück schon der Geschichte an. Wenn wir heut zu Tage das Bauchfell in was immer für einer Absicht blosslegen, so darf daraus allein für den Operirten keine grössere Gefahr erwachsen, als aus der Verwundung anderer, ausserhalb der Bauchhöhle gelegenen Theile. Die Sicherheit, mit welcher die moderne Operationstechnik der Infection des entblössten Peritoneums vorzubeugen vermag, hat einen so hohen Grad erreicht, dass sich in kürzester Zeit die Abdominalchirurgie auf alle dem chirurgischen Messer zugänglichen Bauchorgane ausdehnen konnte.

Trotz alledem können sich bei Bauchoperationen auch heute noch Complicationen ergeben, welche den exactesten antiseptischen Massregeln trotzen und häufig eine septische Peritonitis zur Folge haben. Ich meine hier nicht jene Fälle, in welchen der verletzte Darm oder Magen seinen Inhalt in die Bauchhöhle ergiesst oder etwa eine vereiterte und geborstene Ovarialcyste das Peritoneum direct inficirt: es handelt sich vielmehr um Fälle, in welchen eine directe Infection dieser Art ausgeschlossen ist und die Infections-

[1]) Vortrag, abgekürzt gehalten am 4. Sitzungstage des Congresses, 10. April 1886.

keime trotz Antisepsis von aussen hinzukommen. Dahin gehören insbesondere jene Laparotomieen, welche zum Zwecke der Entfernung von umfänglichen, im kleinen Becken festgewachsenen oder subserös im Becken entwickelten Geschwülsten unternommen werden. Namentlich sind es aber derartig situirte Uterusmyome, deren Exstirpation mit der Gefahr einer septischen Infection verbunden ist.

Die Gefahr wird in diesen Fällen dadurch bedingt, dass nach der Entfernung des Tumors in der Tiefe des Beckens eine umfängliche Wundhöhle zurückbleibt, welche sich schwer aseptisch erhalten lässt. Ich habe mich vor 6 Jahren in einem Aufsatze über Antisepsis bei Laparotomieen[1]) bemüht, die Gründe auseinander zu setzen, warum die sonst mit Erfolg angewandten antiseptischen Massregeln nicht ausreichen, um die Infection des Peritoneums unter diesen Verhältnissen mit Sicherheit zu verhüten. Indem ich diejenigen von Ihnen, m. H., welche sich für die theoretische Seite der Frage näher interessiren, auf diesen Aufsatz verweise, erlaube ich mir hier, darüber nur Folgendes zu bemerken:

Es ist allgemein bekannt, und im vorigen Jahre hat es Herr Kümmell[2]) wieder durch seine zahlreichen Experimente nachgewiesen, dass unsere antiseptischen Massregeln, trotz grösster Sorgfalt, nicht im Stande sind, Bakterienkeime von Wunden vollständig abzuhalten. Es muss auch Jedem, der die complicirten Sterilisirungsmethoden der Bakteriologen kennt, ohne Weiteres einleuchten, dass unsere Antisepsis in dieser Beziehung recht unzulänglich ist. Wenn die Resultate unserer Wundbehandlung trotzdem so günstige sind, so verdanken wir das nur den lebenden Geweben, welche uns im Kampfe mit den Parasiten unterstützen. Wo das Gewebe an diesem Kampfe aus irgend einem Grunde nicht theilnimmt, dort wird auch häufig trotz Antisepsis eine Infection der Wunde nicht verhütet. Eben so verhält es sich mit dem blossgelegten Peritoneum. Das normale unversehrte Peritoneum besitzt zwei Eigenschaften, welche die Entstehung septischer Processe erschweren: es resorbirt sehr rasch zersetzungsfähige Secrete; ferner ist es im Stande, entzündliche Herde durch gebildete Verklebungen rasch abzukapseln.

[1]) von Langenbeck's Archiv. Bd. XXVI. Heft 1.
[2]) Siehe Verhandlungen des XIV. Chirurgen-Congresses. Berlin 1885.

Diesen beiden Eigenschaften verdanken wir ohne Zweifel die Sicherheit der Erfolge, trotz der Unzulänglichkeit unserer Maassregeln. Anders verhält es sich dagegen, wenn das Peritoneum in grösserem Umfange seiner physiologischen Eigenschaften beraubt ist, oder wenn bei einer Operation die Bauchhöhle einen grösseren Theil ihres Peritonealüberzuges verliert. Der Defect im Peritoneum wird durch eine offene Wundfläche ersetzt, welche nicht nur der werthvollen Eigenschaften des ersteren entbehrt, sondern noch dazu ein sehr zersetzungsfähiges Secret liefert. Nun kommt es darauf an, an welcher Stelle des Peritoneums eine grössere Wundfläche entsteht. Geschieht dies in höher gelegenen Abschnitten, so z. B. an der vorderen Bauchwand, so fliesst das Wundsecret nach den tieferen unversehrten Theilen des Peritoneums ab und wird hier resorbirt. Derartige Fälle werden daher bei strenger Durchführung der antiseptischen Cautelen ohne ernste Störung verlaufen.[1]) Ganz anders verhält sich die Sache, wenn eine Wundfläche im tiefsten Abschnitt der Peritonealhöhle. im kleinen Becken, entsteht. Das gelieferte Secret bleibt an Ort und Stelle liegen und wird, da es nur zum geringen Theil mit normalem Peritoneum in Berührung kommt, mangelhaft resorbirt. Hier finden die Bakterienkeime die günstigsten Bedingungen zur Entwickelung, indem sie nur an den Wänden der Wundhöhle durch die lebenden Gewebe beeinflusst werden, im Uebrigen aber eben so ungestört, wie ausserhalb des lebenden Körpers gedeihen können. Ich hatte aus diesem Grunde ein derartiges Verhältniss mit dem Namen „Todter Raum" belegt.[2])

---

[1]) Vergl. Sänger, Ueber Resection des Peritoneum parietale. (Compte rendu des travaux de la section d'obstétrique et de gynécologie.) Copenhagen 1885. p. 154 und Archiv für Gynäkologie. Bd. 24.

[2]) M. Proot beanstandet in seiner Doctor-Dissertation (Zur Geschichte der Drainage. Heidelberg 1884) diesen Ausdruck, da er eine Contradictio in terminis enthält; er schlägt dafür die Benennung „todte Masse" vor. Ich denke, dass gerade die Contradictio in terminis das ganze Verhältniss in einfachster Weise ausdrückt. „Todte Masse" würde alles, was nicht lebt, bedeuten, also auch einen Cadaver, ein Mineral etc.; „todter Raum" dagegen bedeutet einen Raum, welcher sich innerhalb des lebenden Organismus befindet, aber durch besondere Umstände dessen Einwirkung entzogen ist. Dieser Ausdruck ist analog gebildet dem in der Physik allgemein gebräuchlichen „todter Punkt" bei der Kurbel, welcher auch Proot bekannt sein dürfte. In der Fortificationslehre existirt der Ausdruck „todter Winkel", welcher ebenso durch die Contradictio in terminis charakterisirt. Er bezeichnet den unmittelbar vor dem Befestigungswall gelegenen Raum, welcher von den Geschützen des Forts nicht

In dem erwähnten Aufsatze habe ich auch auseinandergesetzt, warum jene Mittel, welche wir zur Vermeidung von todten Räumen bei andern Wunden mit Erfolg anwenden — Compression und Drainage — hier vergeblich sind. Wenigstens ist die Drainage in der Weise, wie wir sie sonst üben, für die ganze Peritonealhöhle ohne Erfolg, und aus diesem Grunde heut zu Tage wohl von den meisten Operateuren aufgegeben. [1])

Die schwere Bedeutung jener Laparotomieen, nach welchen todte Räume im Becken zurückbleiben oder sich entwickeln können, wird von allen Operateuren anerkannt; ja, vor nicht allzu langer Zeit wurden derartige Fälle aus diesem Grunde noch als ein Noli me tangere angesehen. Erst den Bestrebungen der letzten Jahre ist es gelungen, derartige Operationen technisch durchzuführen und weniger gefährlich zu machen. Immerhin sind auch noch heute die Erfolge in dieser Richtung nicht befriedigend. Am besten werden dies einige statistische Daten beweisen.

Als Massstab für die Beurtheilung der späteren Zahlen kann uns das Mortalitätsprocent nach Ovariotomieen dienen, wie es sich aus den Resultaten einzelner erfahrener Operateure ergiebt. Bei der Ovariotomie können sich zwar die erwähnten Complicationen im kleinen Becken auch ereignen, sie sind aber ungleich seltener als bei der Exstirpation von Myomen, welche ihrem Ursprunge zufolge in der Regel mit breiter Basis vom Beckengrunde ausgehen, sehr häufig subperitoneal entwickelt sind und nach der Exstirpation eine sehr gefässreiche, reichlich secernirende Wundfläche zurücklassen.

Bekanntlich ist in den letzten Jahren das Mortalitätsprocent nach Ovariotomieen bei den meisten Operateuren auf weniger als 10 herunter gegangen. So hatten im letzten Hundert ihrer Ovario-

---

bestrichen werden kann, also der schützenden Wirkung der eigenen Geschosse entzogen ist. Das „todt" hat eben eine zweifache Bedeutung; es ist in den genannten Ausdrücken nicht als Gegensatz von „lebendig", sondern als Gegensatz des Begriffes „unter Einwirkung einer lebendigen Kraft stehend" gebraucht.

[1]) Wir müssen hier auch noch berücksichtigen, dass die gründliche Ausspülung einer Wunde in der Peritonealhöhle aus naheliegenden Gründen nicht ausgeführt werden kann; da es sich zumeist um schwere Operationen handelt, so müssen wir hier Alles vermeiden, was den häufig drohenden Collaps noch steigern könnte. Da wir demnach nur selten dessen sicher sein können, hier eine ganz aseptische Höhle zurückgelassen zu haben, so würde es sehr gewagt sein, hier auf jenen Heilungsmodus zu rechnen, welchen Herr Schede uns als Heilung unter dem feuchten Blutschorfe dargestellt hat.

tomieen Spencer Wells[1]) 10, Schroeder[2]) 7, Olshausen[3]) 4, Keith[4]) 4, Martin[5]) 3 Todesfälle. Dabei ist zu bedenken, dass hier ein Theil der Todesfälle auf Rechnung von Shock, Collaps, Herzparalyse und anderweitigen Erkrankungen zu setzen ist, so dass sich der Procentsatz der an septischer Peritonitis Gestorbenen noch viel geringer herausstellt.

Vergleichen wir damit die Resultate der Myomotomie. Spencer Wells[6]) hatte auf 50 Fälle 24, also 48 pCt. Todesfälle, Olshausen[7]) auf 29 Operationen 9 = 31 pCt., Martin[8]) auf 60 Operationen 23 = 38,3 pCt., Schroeder[9]) auf 100 Operationen 32 Todesfälle.[10]) Die Mortalität nach der Myomotomie stellt sich also 5—10mal so hoch als nach der Ovariotomie.

Ohne Zweifel ist die Myomotomie in jeder Beziehung ein viel schwererer Eingriff als die Ovariotomie; wir finden darum auch hier viel häufiger Shock, Collaps und Anämie als Todesursache angeführt. Trotzdem bleibt aber noch ein erschreckend hoher Procentsatz an Todesfällen in Folge septischer Infection übrig. Ausserordentlich belehrend ist für uns in dieser Richtung die Statistik Schröder's, welcher bisher die grösste Zahl von Myomotomien ausgeführt und seine Erfahrungen durch die vortreffliche Arbeit von Hofmeier[11]) der Oeffentlichkeit übergeben hat. Wie erwähnt, starben von 100 Operirten 32. 10mal sind andere Todesursachen, als: Shock, Anämie, Herzatrophie angeführt, 22mal trat jedoch der

---

[1]) S. Centralblatt für Gynäkologie. 1885. No. 45.

[2]) Kurzer Bericht über 300 Ovariotomieen. Berliner klin. Wochenschrift. 1882. No. 16.

[3]) Siehe Olshausen, Krankheiten der Ovarien. Deutsche Chirurgie. Lief. 58. 1886.

[4]) Siehe Ebendas.

[5]) Siehe Martin, Pathologie und Therapie der Frauenkrankheiten. Wien 1885.

[6]) Centralblatt für Gynäkologie. 1885. No. 45.

[7]) Siehe Gusserow, Die Neubildungen des Uterus. Deutsche Chirurgie. Lief. 57. 1885.

[8]) l. c.

[9]) Siehe Hofmeier, Die Myomotomie. Stuttgart 1884.

[10]) Allerdings haben Keith und andere Operateure, welche den Uterusstumpf ausschliesslich extraperitoneal versorgen, weit günstigere Resultate, als die oben angeführten Operateure; da aber gerade die schweren, für unsere Betrachtung maassgebenden Fälle sich meist extraperitoneal nicht durchführen lassen, also von den Anhängern dieses Verfahrens überhaupt nicht oder nur ausnahmsweise in Angriff genommen worden sind, so ist ihre Statistik für unseren Zweck werthlos.

[11]) l. c.

Tod in Folge septischer Processe, meist Peritonitis, ein. Hofmeier scheidet mit Recht die Myomotomien mit Bezug auf die Schwere des Eingriffes in 3 Categorien: 1) solche ohne Eröffnung des Uterus, 2 solche mit Eröffnung und supravaginaler Amputation des Uterus[1]) und 3) die Myomotomieen mit Enucleationen.

Die letzte Catagorie umfasst die schwersten Operationen, bei welchen der Tumor fast immer aus der Tiefe des Beckens mit Hinterlassung einer umfänglichen Wundhöhle ausgelöst werden musste. Von den 21 Fällen dieser Categorie genasen nur 9, also nicht einmal die Hälfte; 12 = 57 pCt. starben, davon 8 an septischer Peritonitis, 1 an Verjauchung eines kleinen Myoms im Uterusstumpfe, also im Grunde genommen auch in Folge eines septischen Processes. Aber auch bei den 9 Genesenen war der Verlauf nicht immer ein glatter, aseptischer; denn einmal entwickelte sich ein Exsudat, welches per Rectum perforirte, und zweimal ein mässiges Exsudat, welches wieder resorbirt wurde. Zu bemerken ist noch, dass die 21 Fälle dieser Categorie seit dem Jahre 1881 datiren, also in eine Zeit fallen, in welcher die Technik der Operation vom Standpunkte der Antiseptik gewiss nicht beanstandet werden kann.

Die angeführten Daten beweisen wohl zur Genüge, dass die bisher angewandten Mittel zur Ausschaltung der todten Räume aus der Peritonealhöhle noch unzureichend sind. Es muss daher unsere Aufgabe sein, Mittel und Wege zu suchen, um diese letzte Klippe der abdominellen Antisepsis mit Sicherheit zu umgehen. Ob dies je ganz gelingen wird, wage ich heute nicht zu entscheiden. Vielleicht wird aber das Verfahren, welches ich Ihnen, m. H., in dieser Richtung empfehlen möchte, dazu beitragen, die Gefahren der todten

---

[1]) Ob die Bedeutung der Fälle dieser Kategorie thatsächlich in der Eröffnung der Uterushöhle und der daraus resultirenden Gefahr einer Infection des Peritoneums liegt, wie Hofmeier annimmt, möchte ich bezweifeln. Wenn man den blossliegenden Theil des Canales im Uterusstumpfe mit dem Thermokauter gründlich ausbrennt, die Schnittfläche des Stumpfes mittelst 5procent. Carbollösung reinigt und die verschorfte Partie überdiess noch mit Jodoform bestäubt, so kann man diese Infectionsquelle wohl mit Sicherheit unschädlich machen. Ich halte deshalb auch die von dieser Ansicht ausgehenden Bestrebungen, den Uterusstumpf in die Bauchwand einzunähen (von Hacker, Wölfler), für überflüssig. Wir müssten ja sonst bei allen Operationen am Darm und Magen, deren Inhalt doch ungleich gefährlicher ist, am Erfolg verzweifeln und consequenter Weise nach jeder derartigen Operation den vernähten Darm oder Magen in die Bauchdeckenwunde festnähen.

Räume in der Peritonealhöhle auf ein sehr geringes Maass zu reduciren. Bevor ich jedoch dasselbe schildere, möchte ich Ihnen noch in Kürze die Mittel in Erinnerung bringen, welche bisher in dieser Richtung mit wechselndem Erfolge angewendet wurden und zum Theil auch den Ausgangspunkt für mein Verfahren gebildet haben.

Bekanntlich gingen lange Zeit hindurch die Bemühungen der Operateure dahin, das im Beckenraum angesammelte Secret durch entsprechend situirte Drainröhren oder ähnliche Vorrichtungen nach aussen abzuleiten. Vom Glasdrain Koeberlé's und der Vaginaldrainage nach Peaslee und Sims bis zum complicirten Drainsystem Bardenheuer's sind wohl alle möglichen Modificationen und Combinationen zu diesem Zwecke versucht worden. Sie gehören fast alle schon der Geschichte an und deshalb will ich Sie mit der Aufzählung derselben nicht ermüden. Nur auf eine Erfahrung möchte ich Sie aufmerksam machen, welche sich aus all' den Versuchen ergeben hat. Wenn man selbst von allen anderen Hindernissen der Peritonealdrainage abstrahirt, so bereitete doch immer ein Umstand die grössten Schwierigkeiten. Es fehlte die Kraft, welche das Secret aus der Tiefe der Beckenhöhle, sei es nach der Vagina zu, sei es durch die Bauchdecken nach aussen getrieben hätte. Deshalb bestrebte man sich, das Secret entweder stündlich mit der Spritze zu aspiriren, oder durch häufig gewechselte Schwämme aufzusaugen, oder gar durch eine eigene Irrigationsvorrichtung heraus zu schwemmen. Lawson Tait u. A. wenden noch heute Glasdrains an, aus welchen das Secret alle 3 Stunden aspirirt wird. Es war deshalb eine sehr glückliche Idee von Kehrer[1]), zum Heraussaugen des Wundsecretes die Capillarwirkung eines desinficirten Dochtes zu benutzen, den er in eine neusilberne Doppelcanüle steckte. Vor Kurzem hat von demselben Princip der Drainage Hegar[2]) Gebrauch gemacht; er verwendet Drainröhren aus Hartkautschuk oder Glas, welche eine Lichtung von 3—5 Ctm. also ungefähr die Stärke eines Vaginalspeculums haben. Das 18 Ctm. lange Rohr wird bei Laparotomieen durch die Bauchwunde, bei der Uterusexstirpation durch die Vagina in das Cavum Douglasii geführt und mit Jodoformgaze gefüllt, welche von hier aus noch zwischen

[1]) Centralblatt für Gynäkologie. 1882. No. 3.

[2]) W. Wiedow, Die Drainage der Bauchhöhle und das Bauchspeculum. Berliner klin. Wochenschrift. 1884. No. 39.

die Eingeweide geschoben werden kann. Die Gaze wechselt Hegar am ersten Tage jede Stunde, später alle 2, dann alle 4 Stunden u. s. w. Ohne Zweifel wird das Secret hier durch Capillarwirkung sehr kräftig aufgesogen: aber Jeder wird zugeben, dass dieses Verfahren recht umständlich ist und die Operirten gerade in den ersten Tagen übermässig belästigt. Wenn wir noch dazu erfahren, dass in einem Falle von Hegar eine Darmschlinge in das weite Rohr prolabirte und trotz der Drainirung tödtliche Peritonitis eingetreten ist, so werden wir uns für das Hegar'sche „Bauchspeculum" kaum begeistern können. Sehr rationell ist daran ohne Zweifel nur die Benutzung der Jodoformgaze, welche nach Art des Kehrer'schen Dochtes zur Capillardrainage dient. Auch ich benutze bei meinem Verfahren die Jodoformgaze zum selben Zwecke.

Nachdem das Problem einer einfachen und zuverlässigen Methode der Peritonealdrainage ungelöst geblieben, bemühte man sich, die im Becken entstehenden Räume zuerst gegen die Bauchhöhle abzuschliessen und dann wie eine jede extraperitoneale Wunde nach aussen zu drainiren; gewiss ein durchaus richtiges Princip. Dahin zielen vor Allem die Bestrebungen, die in das Beckenbindegewebe eingelagerten Tumoren subperitoneal zu enucleiren und aus dem Peritonealüberzug einen Sack zu bilden, dessen Ende in die Bauchwunde eingenäht und von hier aus in gewöhnlicher Weise mittelst Gummirohr drainirt wird. Dieses zuerst von Miner, Péan und Billroth geübte Verfahren wird heute von den meisten Operateuren angewandt, wo es überhaupt durchführbar ist. Olshausen empfahl früher nicht nur den peritonealen Sack, sondern auch die äussere derbe Lamelle der Tumorwand zurückzulassen und zur Bildung des Sackes zu verwenden, ist jedoch in letzter Zeit wieder davon zurückgekommen. Bei Cysten hat Schröder früher sogar einen Theil der Cystenwand zurückgelassen. In der letzten Zeit enucleirt Schröder den Tumor wo möglich auch subperitoneal. Er fixirt und drainirt jedoch den Wundsack nicht durch die Bauchwunde, sondern vernäht ihn vollständig mittelst fortlaufender Catgutnaht. Der Sack schliesst nun wie ein Diaphragma den todten Raum gegen die Bauchhöhle ab; er bleibt entweder ganz geschlossen oder wird nach dem Vorgange von Martin gegen die Vagina zu drainirt.

In Fällen, in welchen sich kein Peritonealsack bilden lässt,

hat man getrachtet, das benachbarte Peritoneum dazu heranzuziehen und durch eine Art Peritoneallappen die Wunde im Becken zu decken oder mindestens von der Peritonealhöhle abzuschliessen. So sind Péan, Koeberlé und Schröder vorgegangen. Hegar hat durch tief in das Becken geschobene Streifen von Protective silk die Wunde bedeckt.

Die angegebenen Mittel sind in vielen Fällen mit gutem Erfolge angewandt worden. Sie sind aber doch nicht ganz zuverlässig und auch nicht überall anwendbar. Es giebt Fälle genug, in welchen sich die Wunde im Becken nicht durch einen Peritonealüberzug gegen die Bauchhöhle abschliessen lässt. Aber auch wo dies möglich ist, wird das Peritoneum nur vor der unmittelbaren Gefahr des todten Raumes geschützt; dieser existirt subperitoneal weiter, kann zur Entstehung einer septischen Phlegmone und per contiguum doch wieder zur Peritonitis führen. Diese Gefahr wird um so grösser. je gefässreicher die Wundfläche, je reichlicher das nachsickernde blutig-seröse Secret ist. Durch die Drainirung dieses extraperitonealen todten Raumes wird die Gefahr desselben allerdings bedeutend vermindert, aber ganz aufgehoben wird sie doch nicht, wie die Statistik von Schröder beweist. Eine vollständige Drainage stösst nämlich bei diesem subperitonealen Raume auf dieselben Schwierigkeiten, wie bei der Beckenhöhle überhaupt; es treten hier immer dieselben statischen und mechanischen Verhältnisse hinderlich in den Weg. Die Excavatio rectalis ist bei der Rückenlage tiefer situirt als der höchste Punkt der hinteren Wand der Vagina, daher sich das Secret hier stets ansammeln muss. Ein Compressivverband vermag das Wundsecret eben so wenig heraus zu drücken wie bei anderen Theilen der Bauchhöhle, ob wir nun gegen die Bauchdecken oder gegen die Vagina zu drainiren. Bei der Drainage durch die Vagina kommt ausserdem noch die Gefahr einer nachträglichen Infection von aussen in Betracht. Schröder verlor zwei derartige Fälle. Aus diesem Grunde spricht sich Hofmeier (l. c.) nicht zu Gunsten dieser Art von Drainage aus. Auch Olshausen (l. c.) warnt vor der Vaginaldrainage in derartigen Fällen und räth eher, den eröffneten Bindegewebsraum gegen die Peritonealhöhle ganz offen zu lassen.

Es lag sicherlich nahe, in den besprochenen Fällen die Asepsis der Wundhöhle durch Tamponnade mittelst Jodoformgaze zu sichern,

welche sich ja unter noch schwierigeren Verhältnissen, in der Mundhöhle, im Mastdarm bewährt hat. Es war nur die Frage, ob bei grösserer Ausdehnung des Wundsackes nicht leicht eine gefahrdrohende Menge Jodoforms resorbirt würde? Dann konnte auch das nachträgliche Entfernen der mit der Wunde verklebten Jodoformgaze aus der Tiefe des Beckens bedeutende Schwierigkeiten bereiten. Nur die Erfahrung konnte diese Zweifel lösen. So viel ich weiss, hat Küster[1]) in dieser Richtung den ersten Versuch gemacht.

In einem Falle von interstitiellem Myom, nach dessen Enucleation eine colossale, fast das ganze kleine Becken umfassende Wundfläche zurückblieb, fasste er das abgelöste Bauchfell nach Art eines Tabakbeutels zusammen und nähte ihn in den unteren Winkel der Bauchdeckenwunde ein. Der Wundsack wurde mit einem Stücke Jodoformgaze ausgefüllt, dessen Zipfel aus der äusseren Oeffnung heraushing. Am 5. Tage wurde der Tampon entfernt, „was einige Schwierigkeiten machte." Der Tampon war übelriechend. Obwohl in den Grund der Wunde ein dickes Drainrohr eingelegt wurde, erfolgte zwei Tage später der Durchbruch einer schwarzen übelriechenden Flüssigkeit durch die Scheide. Die Operirte genas. — Auch Terrillon[2]) empfiehlt nach der Enucleation von intraligamentösen Tumoren die Wundränder mit der äusseren Haut zu vernähen und die Höhle mit Jodoformgaze auszufüllen.

Wie sich aus der kurzen Darstellung des Küster'schen Falles ergiebt, hat derselbe sein Ziel, die grosse Wundhöhle mittelst Jodoformgaze aseptisch zu erhalten, nicht ganz erreicht; er hält es darum für rathsam, in ähnlichen Fällen ausserdem noch per vaginam zu drainiren. Ohne Zweifel würde aber diese Zugabe das Verfahren sehr compliciren.

In dem Küster'schen Falle haben wahrscheinlich 2 Umstände das vollständige Gelingen des beabsichtigten Zweckes verhindert. Erstens hat sich die Jodoformgaze wohl nicht an alle Theile der Wundhöhle vollständig angelegt: es musste sich das Secret in einer freigebliebenen Bucht gestaut und zersetzt haben; zweitens hatte

---

[1]) Ueber eine besondere Methode der Laparo-Myomotomie. Centralblatt für Gynäkologie. 1885. No. 1.

[2]) Annales de gynécologie. 1885. T. 24. — Centralblatt für Chirurgie. 1886. No. 9.

das Secret nach oben zu wahrscheinlich keinen ganz freien Abfluss, indem die Jodoformgaze die freie Oeffnung des Wundsackes verlegte. Es kam offenbar der Hauptvortheil der Tamponnade mit Jodoformgaze, die capillare Drainage, nicht zur Wirkung; Küster scheint dieselbe übrigens durch sein Verfahren auch nicht beabsichtigt zu haben, da er sonst nicht die Drainage durch die Scheide empfehlen würde.

Ich habe mich nun, ohne das Küster'sche Verfahren zu kennen[1]), bemüht, die Jodoformgaze zur Ausschaltung der todten Räume in einer Weise zu verwenden, welche alle Vortheile der antiseptischen Tamponnade sichern, aber zugleich den Eigenthümlichkeiten der Peritonealhöhle Rechnung tragen sollte. Insbesondere war ich darauf bedacht, die Schwierigkeiten beim nachträglichen Herausziehen der Gaze zu beseitigen und das Verfahren auch für jene schweren Fälle anwendbar zu machen, in welchen sich für die Wunde im Beckenraum kein Peritonealüberzug gewinnen lässt, der todte Raum also unmittelbar mit der Bauchhöhle communicirt.

Mein Verfahren ist folgendes: Ich nehme ein einfaches Stück 20proc. Jodoformgaze im Umfange eines grösseren Taschentuches. In die Mitte desselben wird ein starker langer aseptischer Seidenfaden festgenäht. Das Ganze wird noch vor der Operation, bei welcher man auf eine Complication in der Beckenhöhle rechnet, in 5proc. Carbolsäure gelegt. Ist der intraabdominelle Theil der Operation vollendet, so drückt man das Stück Jodoformgaze gut aus und legt es in Form eines Tabaksbeutels zusammen, so dass der Seidenfaden nach innen zu liegen kommt und mit seinem freien Ende beim Halse des Beutels hinaushängt; sein unteres befestigtes Ende entspricht dem tiefsten Punkte des Beutels. Nun versenkt man den Beutel mittelst einer geraden oder noch besser gekrümmten Zange bis an den tiefsten Punkt des kleinen Beckens. Ist dies geschehen, so füllt man den im Becken liegenden Theil des Beutels mit 2—5 langen Streifen von Jodoformgaze locker aus, so dass seine Wandungen überall der Wundfläche gut anliegen. Der im Grunde des Beutels befestigte Faden dient zum nachträglichen Herausziehen desselben; dem Zuge des Fadens folgt zuerst der tiefste Punkt des Beutels, und indem sich dieser nach

[1]) Meinen ersten Fall operirte ich Anfangs November 1884.

oben einstülpt, löst er sich in schonender Weise von der anliegenden Wundfläche.

Lässt sich vom enucleirten Tumor der Peritonealüberzug erhalten und zu einem sackartigen Abschluss der Wundhöhle benutzen, so werden die Ränder desselben in den unteren Winkel der Bauchdeckenwunde eingenäht. Der Jodoformgazebeutel kommt dann extraperitoneal in den Wundsack zu liegen. Gelingt es nicht, für die Wundhöhle ein Peritonealdiaphragma zu bilden, so kommt der Gazebeutel unmittelbar in die Beckenhöhle; er befindet sich intraperitoneal, so dass von oben her die Intestina ihm direkt anliegen.

Der Hals des Gazebeutels sammt den darinliegenden Gazestreifen wird beim unteren Winkel der Bauchdeckenwunde herausgeleitet, der Rest der Wunde in gewöhnlicher Weise durch die Naht geschlossen. Die für den Hals des Beutels freigelassene Oeffnung in den Bauchdecken darf nicht zu eng sein; die Jodoformgaze soll hier zwischen den Schnittflächen der Bauchwand locker liegen, damit das aus der Tiefe hervorsickernde Wundsecret frei durchfliessen könne. Würde der Hals des Beutels durch die Wundränder zusammengepresst, so könnte sich das Secret darunter leicht stauen. Die hervorragenden Enden des Beutels und der Gazestreifen dürfen nicht zu kurz sein; sie werden flach auseinander gefaltet, darüber kommt ein hinreichend grosser antiseptischer Verband und eine den ganzen Unterleib comprimirende Binde.

Die nebenstehende Zeichnung veranschaulicht die Lage des Beutels. Derselbe erfüllt einen vierfachen Zweck:

1) Er dient als blutstillender Tampon, was bei ausgedehnten, nicht anders zu stillenden Flächenblutungen in der Beckenhöhle von grossem Werthe sein kann.[1])

2) Er drainirt die Wundhöhle im Becken in einfacher und vollkommener Weise durch Capillarwirkung; das durch den Gazebeutel aufgesogene Secret steigt in den Hals empor und wird nach aussen geleitet. In allen acht von mir derart behandelten Fällen hat sich während der ersten 24—48 Stunden eine

[1]) Bei heftigeren Blutungen kann man diese Wirkung durch eine mehrere Stunden fortgesetzte Manualcompression erhöhen; die eine Hand kommt auf den Damm, die andere auf die Bauchwand oberhalb der Symphyse zu liegen. In verzweifelten Fällen würde ich nicht anstehen, den Beutel anstatt mit Jodoformgaze mit Penghawar Djambi auszufüllen; die nachträgliche Entfernung des letzteren müsste vorsichtig mittelst gekrümmter Kornzange geschehen.

grosse, oft ganz enorme Menge blutig gefärbten Serums in den äusseren Verband ergossen. Oft war schon innerhalb der ersten 24 Stunden nicht nur der Verband, sondern auch das Leintuch durchnässt.

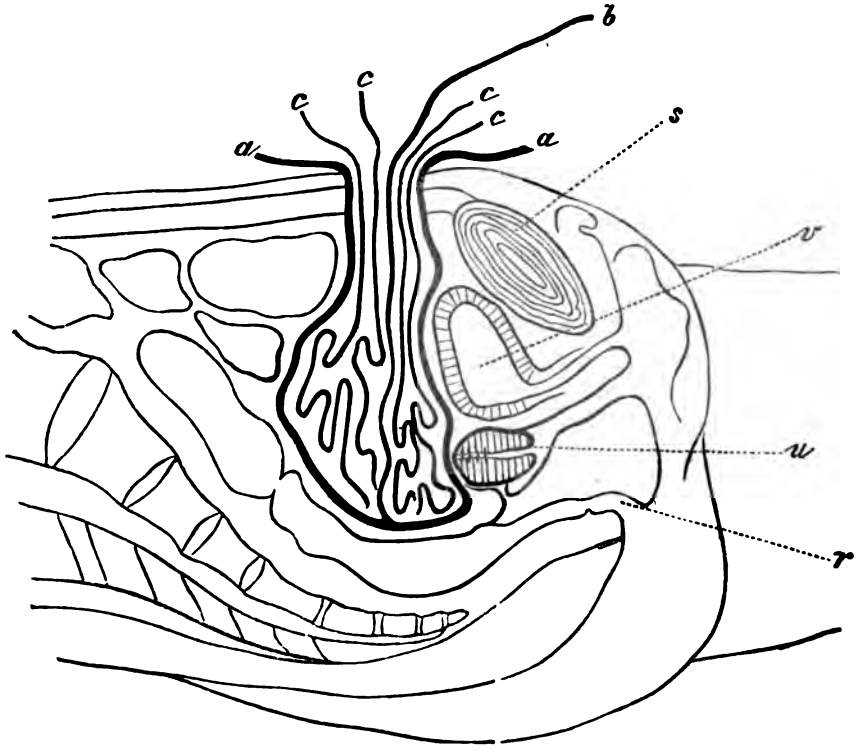

s Symphyse. v Blase. u Uterusstumpf. r Mastdarm. aa Beutel von Jodoformgaze. b Seidenfaden. ccc Gazestreifen.

In Folge dessen gestaltet sich die weitere Behandlung sehr einfach. Der erste Verband bleibt 48 Stunden unberührt; die während dieser Zeit nöthige Ruhe des Peritoneums wird in keinerlei Weise gestört. Sickert das Secret durch den Verband durch, so umgiebt man den Verband höchstens mit reinen Compressen oder Watte, welche nach Bedarf gewechselt werden. In keinem Falle soll vor Ablauf von 48 Stunden der Verband abgenommen werden. Nach dieser Zeit entferne ich in der Regel sämmtliche im Beutel befindlichen Gazestreifen, was bei einiger Vorsicht ohne Schwierigkeiten gelingt. Die Wände des Sackes

fallen nun durch den Druck der nachrückenden Eingeweide zusammen. Der Sicherheit wegen lege ich jetzt noch in den Hals des Beutels ein Kleinfinger dickes und, je nach der Stärke der Bauchdecken, 6—10 Ctm. langes Drainrohr ein; es könnten sonst leicht die äusseren Wundränder den Hals des Beutels zu eng umschliessen und das nachträglich noch aus der Tiefe kommende Secret zurückhalten. — Nun bleibt der Verband abermals 2—3 Tage ruhig liegen. Am 5. bis 6. Tage nach der Operation — die Wundsecretion ist zu dieser Zeit bei regelrechtem Verlauf minimal geworden — wird der ganze Gazebeutel entfernt. Diess gelingt mit Hülfe des im Grunde des Beutels fixirten Seidenfadens (b. Figur) ganz leicht. Ist der ganze Beutel entfernt, so legt man an dessen Stelle ein 8—12 Ctm. langes starkes Drainrohr ein. Dieses wird nun bei den nächstfolgenden Verbänden in dem Maasse, als die Secretion abnimmt, gekürzt oder ganz entfernt. In den meisten meiner Fälle konnte es schon binnen wenigen Tagen ganz fortgelassen werden, indem nur noch eine minimale Menge schleimig-serösen Secretes im Verbande lag. Die Wundhöhle schloss sich, ohne zu eitern, per primam intentionem. In andern Fällen folgte eine geringfügige kurzdauernde Eiterung, ohne dass jedoch die Heilung verzögert worden wäre. Nur in einem sonst günstig verlaufenden Falle blieb durch Monate eine wenig secernirende Fistel zurück, welche sich erst durch eine Nachoperation zum Verschluss bringen liess.

3) Der Tampon von Jodoformgaze erhält die Wundhöhle aseptisch und sichert das Peritoneum vor dieser Infectionsquelle. Selbst in complicirten Fällen, in welchen während der Auslösung des Tumors der Darm oder die Blase unversehens verletzt und die Wunde einer gefahrdrohenden Infection ausgesetzt war, kann man bei diesem Verfahren noch mit derselben Sicherheit auf einen aseptischen Verlauf rechnen, wie etwa bei extraperitonealen Operationen an Blase, Harnröhre oder Mastdarm. Der später zu beschreibende Fall 3 beweist dies zur Genüge. Ich habe schon erwähnt, dass in mehreren Fällen die Wundhöhle nach vollständiger Entfernung des Tampons in kürzester Zeit zuheilte, ohne einen Tropfen Eiter zu secerniren. Im letzten Falle (No. 8) untersuchte mein Assistent, Herr Dr. Bossowski, zu wiederholten Malen das Wundsecret, welches er anfänglich der imbibirten Jodo-

formgaze, später dem Drainrohr entnahm. Das Secret erwies sich bis zum Ende der Wundheilung als vollkommen frei von Bacterien.[1]) Dass sich in anderen Fällen nachträglich eine geringfügige Eitersecretion einstellt, habe ich auch schon erwähnt; eben so, dass in einem Falle nach mässiger Eiterung eine lange dauernde Fistel zurückblieb. Die Körpertemperatur blieb, mit Ausnahme dieses Falles, normal oder erreichte vorübergehend die Höhe von 38—38,5. Nur im erwähnten Falle stellten sich von der zweiten Woche an wiederholt Abendtemperaturen bis 39 ein, ohne dass sich ein nachweisbares Exsudat in der Bauchhöhle vorgefunden und das Allgemeinbefinden merklich gelitten hätte. In einem Falle (No. 7) entwickelte sich trotz der Tamponnade mit Jodoformgaze eine tödtliche Peritonitis. Wie aber aus der Krankengeschichte hervorgeht, lagen hier Complicationen vor, welche die septische Peritonitis auch unabhängig vom todten Raume in der Beckenhöhle hervorgerufen haben konnten.

4) Das beschriebene Verfahren lässt sich in jedem Falle anwenden, unabhängig davon, ob es gelingt, aus der Kapsel oder dem Peritonealüberzug des Tumors einen Sack zu bilden oder nicht. Im letzteren Falle erfüllt der unmittelbar in der Peritonealhöhle liegende Tampon den vierten Zweck: er schliesst die Beckenwunde gegen das Peritonealcavum ab. Als Fremdkörper ruft er überall, wo er normales Peritoneum berührt, Verklebungen hervor, in Folge deren sich in kürzester Zeit eine abgeschlossene, den Gazebeutel einschliessende Höhle bildet.

Ich lasse nun die kurz gefassten Krankengeschichten folgen.[2])

I. Cystosarcom des linken Ovariums. Feste Verwachsungen im Becken. — M. W. 23jähr. Opara, gut genährt. — 8. 11. 84 Laparotomie. Mannskopfgrosses Cystosarcom, mit den Därmen, dem Uterus und der Beckenwand innig verwachsen. Die Loslösung kann wegen der flächenartigen Verwachsungen fast durchweg nur auf stumpfem Wege erfolgen; starke Blutung. Beim Ablösen einer Dünndarmschlinge wird ein Thalergrosses Stück

[1]) Es werden in der Klinik seit einem Jahre die Wundsecrete der meisten frischen Operationswunden auf Mikroorganismen untersucht (mittelst Impfung auf Gelatine und Agar). Ich bemerke hier nebenbei, dass sich bei durchaus aseptischem Verlaufe nicht nur indifferente Bakterien, sondern in einzelnen Fällen selbst Staphylokokkus pyogenes albus gefunden haben.

[2]) Die für unseren Gegenstand belanglosen Details sind absichtlich hinweggelassen.

der Muscularis mitgenommen. — Das kleine Becken, welches nach Entfernung des Tumors eine grosse Höhlenwunde darstellt, wird mit dem Gazebeutel ausgefüllt, welcher demnach intraperitoneal zu liegen kommt. — Verlauf afebril. Mehrmaliges Erbrechen am ersten Tage; vom 2. Tage an vollkommene Euphorie. Am 10. 11 werden die Gazestreifen, am 12. 11 der ganze Beutel entfernt und durch ein 8 Ctm. langes Drain ersetzt, welches alle 2—3 Tage gekürzt und am 18. 11 ganz entfernt wird. 24. 11 Bauchwunde vollkommen verheilt. 2. 12 verlässt die Operirte geheilt die Anstalt. (Nach 13 Monaten stellt sich Pat. vollkommen gesund vor.)

2. Intraligamentös entwickeltes Fibrom des linken Parovariums. — T. K., 42jähr. 8para, gut genährt. — 19. 5. 85 Laparotomie. Mannskopfgrosser, $6^1/_2$ Kilo schwerer Tumor, dessen Peritonealüberzug sich nicht als zusammenhängender Sack erhalten lässt. Die colossal erweiterten Gefässe an der Basis des Tumors werden sorgfältig unterbunden. Die dem kleinen Becken entsprechende Wundhöhle communicirt frei mit der Peritonealhöhle, so dass der tamponnirende Gazebeutel intraperitoneal zu liegen kommt. Verlauf afebril (nur am 8. Tage einmal 38,1). Puls in den ersten Tagen bis 100. Erbrechen während der ersten 2 Tage, später vollkommene Euphorie. 21. 5. werden die Gazestreifen, 24. 5. der ganze Beutel entfernt und durch ein Drain ersetzt. Am 26. und 29. wird das Drainrohr gekürzt, am 31. vollständig entfernt. Am 5. 6. verlässt die Operirte mit verheilter Wunde das Bett, am 9. 6. die Anstalt.

3. Vereiterte Dermoidcyste des linken Ovariums, mit seiner ganzen Umgebung innig verwachsen. — M. R., 35jähr. 1 para, schlecht genährt, hochgradig anämisch. Seit der vor 12 Jahren erfolgten Entbindung ist Pat. wiederholt an Peritonitis erkrankt. Vor 9 Jahren durchbrach ein Abscess die vordere Bauchwand; es blieb eine Fistel zurück, welche sich zeitweilig schloss und später, ausser stinkendem Eiter, Haare und einen Zahn entleerte. Ein vor 3 Jahren unternommener Versuch, die Dermoidcyste zu exstirpiren, misslang der vielen Verwachsungen wegen. — Der Mannskopfgrosse Tumor nimmt die Gegend zwischen Symphyse, Nabel und linkem Darmbeinkamm vollständig ein und ist mit der ganzen Umgebung unbeweglich festgewachsen. Die Haut darüber mit zahlreichen Narben bedeckt, stellenweise verdünnt; in der Mitte zwischen Nabel und Spina ant. sup. eine in die Tiefe der Cyste führende Fistel, aus welcher sich stinkender, von kurzen Haaren durchsetzter Eiter entleert. — 27. 6. 85 Laparotomie. Zwei vom Nabel schräg nach unten aussen gehende Schnitte umfassen die Fistel, sowie die umgebenden Narben. Die Isolirung der Cyste bereitet enorme Schwierigkeiten; nicht einen Finger breit ist dieselbe frei von Verwachsungen, welche sie mit den Gedärmen, dem Netz, der Blase, dem Uterus und der anliegenden Beckenwand innig verbinden. Das beim Loslösen angerissene S Romanum muss durch die Naht geschlossen werden; von der hinteren und oberen Blasenwand bleibt im Umfange eines Handtellers nur die entblösste Mucosa übrig. Der die grossen Gefässe und den Ureter bedeckende Theil der Cystenwand wird der innigen Verwachsungen wegen zurückgelassen, mit dem scharfen Löffel ober-

flächlich abgekratzt und mit dem Thermocauter verschorft. Da die Kranke schon hochgradig collabirt war, wurde von der Blasennaht abgesehen und nach gründlicher Toilette der Wundhöhle sofort der Gazebeutel eingelegt. Verweilcatheter durch 8 Tage. Die ersten 2 Tage hält der Collaps bei subnormaler Temperatur an; kein Erbrechen. Vom 3. Tage an normale Temperatur; der anfänglich frequente Puls (112) fällt in den nächsten Tagen auf 80—90; Abdomen eingesunken, nicht schmerzhaft. Am 2. 7. werden die Gazestreifen, am 4. 7. der ganze Beutel entfernt und durch ein Drainrohr ersetzt. 7. 7. zeigt sich Harn in der Wunde; in dieselbe wird Jodoformglycerinmischung injicirt. 21. 7. verlässt die Operirte mit einer 2 Ctm. langen, ein spärliches Secret liefernden Fistel die Klinik; dieselbe schloss sich binnen wenigen Tagen. — Nach einem halben Jahre stellt sich die Operirte mit blühendem Aussehen vor.

4. Intraligamentöses Uterusmyom. — G. K., 54jähr. 1para, gut genährt. Seit einem Jahre heftige Beschwerden von Seiten der Geschwulst (Harndrang und Stulverhaltung, Schmerzen). 7. 2. 85 Laparotomie. Der zwei Mannskopfgrosse intraligamentös entwickelte Tumor wird nach Spaltung der Peritonealkapsel subperitoneal ausgelöst; supravaginale Amputation des Uterus nach Schröder. Der Peritonealüberzug der Geschwulst wird Tabaksbeutelförmig zusammengefaltet und in die Bauchdeckenwunde eingenäht. Der Wundsack wird mit dem Gazebeutel ausgefüllt. — Die ersten Tage ist Pat. unruhig und klagt über Schmerzen in der Wunde. Temperatur bis 38,5, Puls bis 120. Dabei Zunge feucht, Abdomen weich, eingesunken, weder Erbrechen noch Uebligkeiten vorhanden; Winde gehen schon am 2. Tage ab. Vom 11. 2 an vollständige Euphorie. — 11. 2 Entfernung der Gazestreifen, 14. 2. Entfernung des ganzen Beutels. Da die Secretion etwas reichlicher ist, wird das Drainrohr durch 2 Wochen in der Wundhöhle gelassen und diese alle 2—3 Tage mit Salicylsäurelösung ausgespült. 28. 2. Entfernung des Drains. 8. 3. verlässt die Kranke mit vollständig geheilter Wunde die Anstalt.

5. Intraligamentöses Uterusmyom. — M. D., 30j., 1para, mässig genährt, anämisch. Profuse Menstrualblutungen, von heftigen Schmerzen begleitet. 26. 2. 85 Laparotomie. Mannskopfgrosser Tumor; im Uebrigen ähnliche Verhältnisse wie im vorhergehenden Falle. Der Peritonealüberzug des Tumors wird gleichfalls Tabaksbeutelförmig zusammengefaltet, in die äussere Wunde eingenäht, und die ganze Wundhöhle mit dem Beutel von Jodoformgaze ausgefüllt. Verlauf vollkommen glatt, afebril. Am 1. und 2. Tage einige Male Erbrechen; vom 3. Tage an vollkommene Euphorie. Nach 2 Tagen werden die Gazestreifen, nach 4 Tagen der ganze Gazebeutel entfernt und durch ein Drainrohr ersetzt, welches am 10. Tage ganz fortgelassen wird. Geheilt entlassen 24 Tage nach der Operation.

6. Multiloculäre linksseitige Parovarialcyste, intraligamentös entwickelt, mit dem Uterus innig verwachsen. — E. L., 33j., 1para, mässig genährt, anämisch. 24. 10. 85 Laparotomie. Der Zweimannskopfgrosse bis nahe an den Schwertfortsatz reichende Tumor wird

nach Entleerung von 2 Litern chocoladefarbiger Flüssigkeit subperitoneal, mit Erhaltung des Peritonealüberzuges enucleirt; starke Blutung in der Tiefe des Beckens. Der mit dem Tumor innig verwachsene, auf das Doppelte verlängerte Uterus wird supravaginal amputirt. Nachdem der Peritonealüberzug des Tumors zu einem Tabaksbeutel zusammengefaltet und in die äussere Wunde eingenäht ist, wird wie in den früheren Fällen der Gazebeutel hineingesenkt. Am 1. Tage Erbrechen, später vollkommene Euphorie; die Abendtemperaturen leicht erhöht (bis 38,5); 28. 10. werden die Gazestreifen. 30. 10. der ganze Beutel entfernt und durch ein Drainrohr ersetzt. 2. 11. geringe Eitersecretion aus der Wundhöhle, die Bauchdeckenwunde im Uebrigen p. prim. int. geheilt. Von da an zeitweilig hohe Abendtemperaturen (bis 40 und 40,5) bei fast ungestörtem Allgemeinbefinden. Das Abdomen stets weich, unempfindlich; die Vaginaluntersuchung weist keinerlei Exsudat nach. Dabei secernirt die Wundhöhle eine minimale Eitermenge. 14. 11. ist die Wundhöhle bis auf einen 10 cm langen engen Canal geschlossen. Dieser verkürzt sich sehr langsam bis auf 7 cm, bleibt aber weiterhin stabil. Das Allgemeinbefinden der Patientin dabei vortrefflich — Da verschiedene Versuche, die Fistel zum Verschluss zu bringen (Cauterisation, Auskratzung und Dilatation) erfolglos bleiben, wird am 9. 5. 86 die Fistel sammt ihrer narbigen Umgebung excidirt, ihr Grund aber mit dem Thermocauter energisch verschorft. Die abermals mit Jodoformgaze austamponnirte Wundhöhle verkleinert sich nun rasch; Ende Mai ist die Wunde vollkommen geheilt.

7. Diffuses Adenom des Uterus, ausgedehnte Adhäsionen, Vereiterung des rechten Ovariums vor der Operation. — P. S., 42j., 3para, hochgradig anämisch, starker Fettbauch. Seit 4 Jahren profuse Menstrualblutungen, welche zeitweise 3 Wochen dauern und die Patientin ausserordentlich entkräften. Dabei wiederholt Para- und Perimetritiden. Vor einem Jahre hat Herr Prof. Kleinwächtor in Czernowitz das Curettement des Uterus vorgenommen. Es folgten bald Recidive, und da Patientin durch die zunehmenden Blutverluste auf's Aeusserste erschöpft war, schickte Herr Prof. Kleinwächtor dieselbe behufs supravaginaler Amputation des Uterus in meine Klinik. Bei der am 14. 11. 85 vorgenommenen Laparotomie fand sich der überfaustgrosse Uteruskörper durch zahlreiche feste Adhäsionen mit der ganzen Umgebung verlöthet. Die Durchtrennung derselben gelang nach Ueberwindung einiger Schwierigkeiten bis auf die rechte Seitenpartie des Uterus, welche von einer festen Narbenmasse umgeben und durch diese an die rechte hintere Beckenwand festgewachsen war; sie entsprach dem Lig. latum und rechten Ovarium. Der Versuch, den Uterus auch hier frei zu machen, begegnete ausserordentlichen Schwierigkeiten und rief eine heftige Blutung hervor. Da die äusserst anämische Patientin schon bedeutend collabirt war, stand ich von der typischen Amputation des Uterus ab; um wenigstens die Adenommassen aus dem Uterus herauszubefördern, legte ich um denselben, so weit er isolirt war, einen elastischen Schlauch an, schützte das umgebende Peritoneum durch Compressen und spaltete die Vorderwand des Uterus. Die Uterushöhle war von einer Gänseeigrossen,

ausserordentlich weichen Gewebsmasse erfüllt, welche hauptsächlich von der rechten Wand ausgegangen und diese stellenweise bis nahe an die Serosa infiltrirt hatte. Unter localer Anämie entfernte ich nun mit dem scharfen Löffel die ganze Masse und füllte die Uterushöhle mit Streifen von Jodoformgaze aus. Nach Entfernung des elastischen Schlauches werden die Ränder der durchtrennten Uteruswand in die Bauchdeckenwunde eingenäht, so dass die Gazestreifen nach aussen münden. In die durch Ablösung der Adhäsionen entstandene Wundhöhle im kleinen Becken wird in gewöhnlicher Weise ein Beutel von Jodoformgaze gelegt.

Die Patientin erholt sich bis zum Abend des ersten Tages vollständig. Der Verband ist stark blutig durchtränkt. In der Nacht stellt sich Erbrechen ein, am nächsten Morgen ist die septische Peritonitis manifest, welcher Pat. 36 Stunden nach der Operation erliegt. Die Section weist ausser den schon bei der Operation constatirten Verhältnissen nach: Fibrinös-eiterige Peritonitis in der oberen Beckenpartie; die höheren Partieen des Peritoneums frei. Das rechte, durch die Operation aus seinen Adhäsionen theilweise losgelöste Ovarium in einen fast hühnereigrossen Eitersack verwandelt. In den unteren Lappen beider Lungen deutliche Anfänge von Pneumonie. Die Neubildung ist vollständig entfernt. Die mikroskopische Untersuchung derselben weist ein papilläres Adenom nach.

8. Vereiterte Dermoidcyste des rechten Ovariums. Ausgedehnte Adhäsionen. Fibrinös-eiterige Pelveoperitonitis vor der Operation. H. S., 23jähr. IIIpara, schwächlich gebaut und mässig genährt. Letzte Geburt vor 3 Monaten; im Wochenbett soll sich eine Bauchfellentzündung entwickelt haben. 28. Mai 1886 Laparotomie. Die Mannskopfgrosse, mehrkammerige Cyste ist durch zahlreiche theils flächen- theils strangförmige Adhäsionen mit der vorderen Bauchwand und den Därmen verwachsen. Im grossen und kleinen Becken, namentlich längs der Ligg. lata, eine reichliche Menge theils eitrig-fibrinösen, theils eingedickten, rein eiterigen Exsudates. Nach Abbindung der Adhäsionen und des kurzen breiten Stieles wird die Beckenhöhle mittelst carbolisirten Schwammes sorgfältig gereinigt und ein Gazebeutel mit 4 Streifen derart eingelegt, dass er sich gegen die Seiten hin flach ausgebreitet, bis zu den Darmbeintellern reicht und auf diese Weise die Beckenhöhle von dem darüber liegenden Peritoneum vollkommen abschliesst.

Verlauf afebril. Puls am ersten Tage 120, am zweiten und dritten 96 bis 100, später unter 90. Am 1. und 2. Tag Erbrechen, am 3. nur Uebelkeiten, vom 4. an vollständige Euphorie.

31. Mai Verbandwechsel, relativ wenig Secret. Entfernung der Streifen. 1. Juni Entfernung des ganzen Gazebeutels, an dessen Stelle 3 Drainröhren eingeführt werden: 2 in die Gegend der Darmbeinteller, 1 in das kleine Becken. Mit Rücksicht auf die vorhergegangene Pelveoperitonitis wird durch alle Drainröhren unter minimalem Druck 3proc. Carbolsäure durchgespült. Leichter Compressivverband. 3. Juni vollständige Entfernung der Drains, welche nur geronnenes, blutig-fibrinöses Wundsecret enthalten. 16. Juni

Wunde geheilt bis auf einen 15 Mm. langen, 4—5 Mm. breiten Granulationsstreifen. 21. Juni verlässt Patientin das Bett und am 23. Juni geheilt die Anstalt.

Ich habe den voranstehenden Krankengeschichten nur wenige Worte hinzuzufügen. Die septische Peritonitis in Fall 7 kann auf verschiedene Ursachen bezogen werden. Man kann annehmen, dass trotz der Jodoformgaze im todten Raume die Zersetzung des blutigen Secretes und auf diesem Wege die Infection des Peritoneums erfolgt sei; man kann den Ausgangspunkt der Peritonitis im vereiterten Ovarium, welches bei der äusserst mühsamen Loslösung des Uterus übersehen wurde, suchen; man muss endlich an die Möglichkeit denken, dass das Peritoneum während der langwierigen Operation trotz aller Vorsicht durch die zerfallenen Adenommassen direct inficirt wurde. Der acute Verlauf der tödtlichen Peritonitis (36 Stunden) scheint mir für eine directe Infection, d. h. für die letzten zwei Eventualitäten zu sprechen; die günstigen Erfahrungen in den übrigen 7 Fällen dagegen sprechen nach meiner Ueberzeugung entschieden gegen die erste Annahme. Auf jeden Fall kann hier der ungünstige Ausgang nicht gegen die Zuverlässigkeit des Verfahrens sprechen.

Am meisten scheint mir der Fall 3 zu beweisen. Bei der äusserst heruntergekommenen Patientin wurde die vereiterte und mit der ganzen Umgebung innig verwachsene Dermoidcyste mit grösster Mühe exstirpirt; dabei wurden Darm und Blase verletzt und musste ein mit der Beckenwand in der Nähe der grossen Gefässe festgewachsenes Stück der Cystenwand zurückgelassen werden. Trotzdem war der Verlauf ein aseptischer; obwohl sich vom 10. Tage an durch mehrere Tage Harn in der Wunde zeigte, konnte die Operirte nach 24 Tagen die Klinik geheilt verlassen.

Auch der Fall 8 ist ohne Zweifel sehr instructiv. Hier veranlasste mich die noch vor der Operation bestehende eitrig-fibrinöse Pelveoperitonitis zur Anwendung des Gazebeutels; ich wollte durch Abschluss der oberen Beckenappertur das darüber liegende intacte Peritoneum vor weiterer Infection schützen. Der Verlauf war in der That ein vollkommen aseptischer. — Vielleicht gelänge es auf ähnliche Weise auch andere, acutere Formen von Peritonitis zum Stillstand zu bringen. Ich hatte bisher keine Gelegenheit, es zu versuchen, würde mich aber in verzweifelten Fällen nicht scheuen,

die Bauchhöhle zu öffnen, um den ursprünglichen Infectionsherd auf diesem Wege aus der Peritonealhöhle auszuschalten.

Die Heilungsdauer betrug in 6 Fällen 21—29 Tage; nur in Fall 6 blieb durch Monate eine Fistel zurück. Wahrscheinlich wurde hier der Wundcanal bei den späteren Verbänden von aussen her inficirt.

Noch wäre die Frage zu erörtern, ob beim beschriebenen Verfahren der Operirten nicht die Gefahr der Jodoformintoxication droht. Obwohl ich in den 7 geheilten Fällen keinerlei bedrohliche Erscheinungen [1]) in dieser Richtung beobachtet habe, so möchte ich über diese Frage doch nicht leichtfertig hinweggehen. Jedenfalls kommt eine grosse Fläche mit der Jodoformgaze in unmittelbare Berührung und die Bedingungen für die Resorption wären die günstigsten. Man bedenke aber, dass aus dem ganzen Jodoformgazebeutel das reichliche Secret fortwährend nach aussen hin abfliesst, also das gelöste Jodoform gleichzeitig hinausschwemmt. Aus diesem Grunde halte ich auch die Gefahr der Jodoformintoxication in solchen Fällen nicht für bedeutend, vielleicht nicht für drohender, als bei der Anwendung der Jodoformgaze in der Mundhöhle, von welcher aus ein guter Theil des Jodoformgeschwängerten Wundsecretes in den Magen und Darm gelangt. Immerhin ist auch hier, so lange noch keine ausgedehnten Erfahrungen vorliegen, Vorsicht geboten.

Vielleicht lässt sich übrigens bei dem ganzen Verfahren die Jodoformgaze durch ein anderes antiseptisches Material ersetzen. Wer dem Jodoform abhold ist, möge frisch bereitete Carbol- oder Sublimatgaze versuchen. Ob dabei der Wundverlauf ebenso gesichert und ob der Kranke der Intoxicationsgefahr weniger ausgesetzt ist, wie bei der Jodoformgaze, wage ich nicht zu entscheiden. Was mich betrifft, so habe ich bisher keinen Grund, dem Jodoform untreu zu werden.

Die Frage, in welchen Fällen ein in der Bauchhöhle zurückgelassener Wundraum in der angegebenen Weise zu tamponniren

---

[1]) Man könnte das in 3 Fällen noch am zweiten Tage anhaltende Erbrechen, sowie die in Fall 4 durch einige Tage bestehende Unruhe und Pulsfrequenz (bis 120) auf Jodoformwirkung beziehen. Da es sich hier jedoch um lauter schwere Fälle handelt, bei welchen noch andere Schädlichkeiten eingewirkt haben, so ist eine sichere Deutung kaum möglich.

sei und in welchen derselbe ohne Gefahr sich selbst überlassen werden könne, lässt sich im Allgemeinen nicht beantworten. Zunächst wird seine Lage entscheidend sein. Kann man darauf rechnen, dass das Wundsecret durch seine Schwere einer genügend grossen Peritonealfläche zugeführt wird, um resorbirt zu werden, so ist die Tamponnade sicherlich überflüssig. In solchem Falle muss aber der Wundraum gegen die Peritonealhöhle ganz offen bleiben, damit sich das Secret frei in dieselbe ergiessen könne. In einem durch die Naht geschlossenen subperitonealen Wundraum kann durch Anstauen des Secretes leicht ein todter Raum mit all' seinen Gefahren entstehen. Die Erfahrung spricht auch zu Gunsten dieser Anschauung.[1])

Massgebend wird für die Wahl der Behandlungsmethode einer intraperitonealen Wunde auch der Gefässreichthum derselben sein; denn davon hängt die Menge des zu gewärtigenden Wundsecretes ab. Blutet die Wunde stark, steht die Blutung nicht bald, werden die verletzten Gefässe durch grössere, in der unmittelbaren Nähe gelegene, zumal krankhaft erweiterte Arterien oder auch Venen gespeist, so wird man auf eine reichliche Menge blutigen Secretes zu rechnen haben. Aus diesem Grunde können, wie die Erfahrung lehrt, die Wundräume nach gefässarmen Ovarialtumoren, insbesondere aber nach Parovarialcysten ohne Weiteres sich selbst überlassen werden. Nur abnorm gefässreiche Verwachsungen von Ovarialtumoren werden eine stark secernirende Wunde zurücklassen. Fast immer wird dies aber nach der Enucleation der gefässreichen Uterusmyome der Fall sein, welche ja regelmässig auch eine abnorme Erweiterung der Beckenarterien und Venen mit sich bringen. Deshalb die grosse Gefahr des todten Raumes nach derartigen Operationen.

Ausser den grossen Wundhöhlen nach Myomotomieen scheinen mir besonders noch die Wunden in 2 Fällen für die Tamponnade in der hier beschriebenen Weise geeignet zu sein. Erstens bei Laparotomieen wegen Extrauterinschwangerschaft, bei

---

[1]) Vor Kurzem erst habe ich ein Zweifaustgrosses, retroperitoneal dem Promontorium anliegendes Fibrom mit Erhaltung des Peritonealüberzuges exstirpirt. Der leere Wundsack fiel zusammen und mündete ganz offen in die Peritonealhöhle; das Peritoneum des kleinen Beckens war sonst intact. Der Verlauf war ein vollkommen glatter.

welchen die Tamponnade des Fruchtsackes alle früher angeführten Vortheile gewähren könnte. Allerdings muss ich es ganz den Herren Geburtshelfern überlassen, zu beurtheilen, ob das Mittel hier zu versuchen wäre; aber eine Bemerkung, welche Herr Prof. Werth auf dem Congress in Copenhagen gemacht hat, dass in jenen Fällen ein vorsichtiges Ausfüllen des Fruchtsackes mit Jodoformgaze möglich sei, lässt mir die Anwendbarkeit des Verfahrens wahrscheinlich erscheinen.

Die zweite Operation, bei welcher sich das Verfahren mit Vortheil anwenden liesse, wäre die Exstirpation von Pankreasgeschwülsten. Auch hier entsteht in der Regel eine buchtige, stark secernirende Wunde, welche für den Abfluss des Secretes nicht günstig gelegen ist. Da die Beimischung des Pankreassaftes die Zersetzung des Secretes nur befördert, so ist hier die Gefahr des todten Raumes eine um so grössere. Aus einer Arbeit von Fritz Salzer[1]) entnehme ich, dass in 4 Fällen von Exstirpation von Pankreascysten 3mal der Tod an Peritonitis eintrat. Auch Salzer sieht den Grund dieses ungünstigen Verhältnisses im Zurücklassen einer grossen Höhlenwunde.

[1]) Zur Diagnostik der Pankreascyste. Zeitschrift für Heilkunde. VII.

XX.

Einige Präparate von habitueller Schulterluxation.

Von

Dr. Karl Löbker,

Docent in Greifswald.[1])

(Mit Holzschnitten.)

M. H.! Ich erlaube mir, Ihnen zwei Präparate zur Einsicht und Begutachtung vorzulegen, welche beide von Individuen abstammen, welche mit habitueller Schulterluxation behaftet waren.

Das eine (ein ganzes Schulterstück, Fig. 1) habe ich vor einigen Jahren von einer Leiche im Operationscursus gewonnen: der Träger desselben hatte im Leben wiederholt (wie oft? habe ich leider nicht feststellen können) die betreffende Schulter verrenkt. Das zweite Präparat (ein isolirter Humeruskopf, Fig. 2, A, B) ist von P. Vogt durch Decapitation des Humerus bei einem 30jährigen Manne, welcher 28 Recidive der Luxation erlitten hatte, erzielt. Der Kranke ist, beiläufig bemerkt, mit ganz zufriedenstellenden Functionen genesen. Ich verbinde jedoch mit meiner Demonstration nicht den Zweck, die klinische Frage nach der Behandlung der habituellen Schulterluxation anzuregen, die ja vor einigen Jahren von Herrn Küster[2]) mit Krankenvorstellung hier erörtert wurde; meine Präparate scheinen mir aber nicht ohne Bedeutung zu sein für die Beurtheilung der Ursachen der recidivirenden Luxation.

---

[1]) Demonstration am 3. Sitzungstage des Congresses, 9. April 1886.

[2]) Verhandlungen der Deutschen Gesellschaft für Chirurgie, XI. Congress, 4. Sitzung.

In beiden Fällen finden sich nämlich die gleichen, höchst charakteristischen Veränderungen, sowohl an der Cavitas glenoidalis scapulae, als auch am Humeruskopfe. Die Gelenkköpfe sind, abgesehen von zahlreichen tuberösen Wucherungen am Rande, in ihrer inneren vorderen, an das Tuberculum minus grenzenden Hälfte von relativ normaler Configuration. An Stelle der äusseren, an das Tuberculum majus grenzenden Hälfte hat aber der Kopf seine Wölbung verloren; hier ist ein die ganze Höhe des Kopfes ein-

Fig. 1.

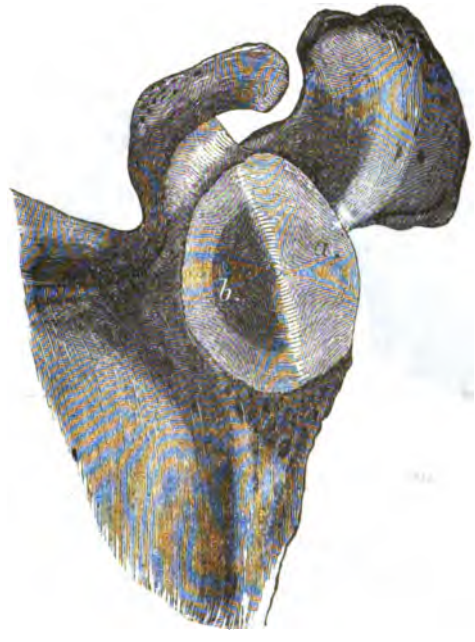

a. Rest der alten Pfanne. b. Abgeschliffene neue Pfanne.

nehmender Defect von nahezu 1 Ctm. Tiefe und 2 Ctm. Breite vorhanden. Der Defect ist gegen den relativ normalen Theil des Kopfes durch einen scharf vorspringenden Rand abgegrenzt, die Begrenzung ist allerseits eine durchaus regelmässige, die Knochen im Bereiche des Defectes überall mit Knorpel überzogen, nirgends zeigen sich Spuren einer älteren Absprengung. Die Tubercula und der Sulcus intertubercularis sind intact, die lange Bicepssehne von dem Limbus abgerissen und im Sulcus verwachsen. Am Tuber-

culum majus finden sich verdickte Kapselpartieen in Folge früherer Abreissung der Muskelinsertionen. Von der ursprünglichen Gelenkfläche der Scapula besteht nur die kleinere äussere Hälfte, welche durch eine senkrecht abfallende Kante nach innen scharf begrenzt wird. Die grössere innere Hälfte der Cavitas liegt mit der äusseren nicht in einer Ebene, sondern stösst in der genannten Kante unter einem Winkel mit der äusseren zusammen. Der innere Abschnitt ist vollkommen regelmässig geformt, mit Knorpel bekleidet und zeigt gleichfalls nirgends eine Spur früherer Absprengung. Gelenkkopf und Cavitas glenoidalis passen so auf einander, dass der relativ normale innere Abschnitt des Kopfes mit der inneren

Fig. 2.

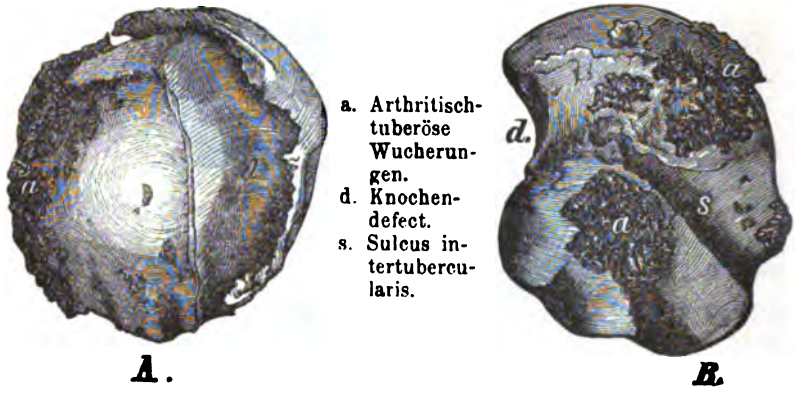

a. Arthritisch-tuberöse Wucherungen.
d. Knochendefect.
s. Sulcus intertubercularis.

A. Humeruskopf, auf die Gelenkfläche gesehen.

B. Dasselbe Präparat, auf die Tubercula gesehen.

Hälfte der Cavitas articulirt und die Furche des Defectes am Kopfe auf der vorspringenden Kante der Cavitas reitet. Es besteht also eine Subluxation des Kopfes mit Nearthrosenbildung. Den geschilderten Befund an dem Ihnen vollständig vorliegenden Leichenpräparate konnten wir bei der Operation des Vogt'schen Patienten ohne irgend welche Abweichung durch Autopsie am Lebenden beobachten. Von der Identität der Veränderungen an beiden vorliegenden Humerusköpfen werden auch Sie sich überzeugen können.

M. H.! Wenn Sie mit den Abbildungen meiner Präparate die früher von Cramer[1]), Küster[2]) und von Volkmann[3]) gelie-

[1]) Berliner klin. Wochenschrift. 1882. No. 2.
[2]) Chirurgen-Congress. 1882.
[3]) Ebendas.

ferten Bilder resp. Beschreibungen von Präparaten derselben Art vergleichen, so wird Ihnen auf den ersten Blick die frappante Aehnlichkeit auffallen, welche dieselben mit einander haben. Meine Abbildung des Humeruskopfes könnte von dem Cramer'schen oder Küster'schen Präparat entnommen sein, ohne dass, abgesehen von der rechten oder linken Körperseite, eine wesentliche Aenderung im Bilde entstanden wäre. Wenn aber die Defecte bei allen genannten Präparaten die gleichen sind, so können diese Formveränderungen für die Beurtheilung der Ursachen für die habituelle Schulterluxation wohl verwerthet werden, wenn auch die von Jössel[1]) an Leichen gewonnenen Präparate nicht dieselben Veränderungen zeigen. Es scheint mir die wiederholte Erörterung dieses Gegenstandes aber geboten zu sein, da man, meiner Meinung nach, die wenigen bis jetzt durch die Resection erhaltenen Präparate nicht ganz richtig gedeutet hat.

Bis vor Kurzem fehlte uns ja überhaupt jede durch anatomischen Befund erhärtete Erklärung für die Entstehung des in Frage stehenden Leidens; Roser[2]) konnte vielmehr mit vollem Rechte behaupten: „Es giebt wohl in jeder kleinen Stadt Individuen mit dieser Disposition zur Wiederverrenkung. Merkwürdiger Weise ist noch nie die anatomische Untersuchung eines solchen Gelenkes publicirt worden.“ Roser selbst acceptirte die von Malgaigne[3]) ausgesprochene Ansicht, wonach die spät ausgeführte Einrichtung des luxirten Schulterkopfes oder zu frühzeitige und zu angestrengte resp. zu ergiebige Bewegungen des eingerenkten Gliedes nicht selten eine unvollkommene Vernarbung und eine Erweiterung der Kapsel herbeiführten, so dass schon die einfache Erhebung des Armes durch den M. deltoideus ein Recidiv verursachen könne. Ueberdies meinte Roser[4]), dass das Verhalten des unter dem M. subscapularis gelegenen Schleimbeutels die Recidive begünstigen könnte. „Es ist sehr häufig der Fall, dass der unter dem Subscapularis gelegene Sehleimbeutel mit der Gelenkhöhle communicirt; wenn diese Communicationsöffnung weit ist, so dürfte sie die

---

[1]) Ueber die Recidive der Schulterluxationen. Deutsche Zeitschrift für Chirurgie. Bd. XIII. S. 167.
[2]) Handbuch der anatomischen Chirurgie. 6. Aufl. S. 707.
[3]) Traité des luxations. p. 175.
[4]) Archiv für physiologische Heilkunde. 1. Jahrg. S. 420.

Verrenkungen durch blosse Muskelbewegung und besonders die Recidive derselben erleichtern."

W. Henke dagegen glaubt in seinen geistvollen Abhandlungen über die Anatomie und Mechanik der Gelenke (S. 138) die Neigung zu Recidiven in folgender Weise erklären zu sollen: „Da der luftdichte Schluss das Gelenk allein dauernd fixirt, so braucht nur an irgend einer Stelle neben der Spalte seines Contactes ein Zipfel der Kapsel so abnorm mobil zu werden, dass er leicht in dieselbe einschlüpfen kann und der Arm wird sich dann stets ohne Hinterlassung eines leeren Raumes von seiner Pfanne entfernen. Die Bildung eines solchen mobilen Zipfels kann aber sehr leicht stattfinden, wenn einmal durch eine Luxation ein Theil der Kapsel zerrissen gewesen ist."

Es ist gewiss nicht abzuleugnen, dass die Erklärung Henke's in dem einen oder anderen Falle die zutreffende sein mag; es ist aber bisher noch kein Präparat beigebracht, welches den anatomischen Beweis für die Richtigkeit geliefert hätte. Und ich muss auch gestehen, dass ich einem kleinen Zipfel in der weiten Gelenkhöhle des Schultergelenkes nur schwer eine generelle Bedeutung für die Entstehung der Luxationsrecidive beizulegen vermag, so wichtig ich auch einen solchen Kapselzipfel z. B. im luxirten Daumengelenk halten muss. Was den Schleimbeutel des M. subscapularis anbetrifft, so ist nicht zu verkennen, dass, wenn die Synovialtasche, welche bis dahin gemeiniglich als Bursa subscapularis bezeichnet wurde, unmittelbar in den Gelenkraum einbezogen wird, dadurch eine ganz bedeutende Erweiterung der Gelenkhöhle entsteht, welche das Abgleiten des Gelenkkopfes im hohen Maasse begünstigen muss. Nur sei hier beiläufig bemerkt, dass der eigentliche subscapulare Schleimbeutel wohl kaum dabei in Betracht kommen kann. Ich habe die Schultergelenkshöhle und die benachbarten Schleimbeutel wiederholt einer genauen anatomischen Untersuchung unterzogen und habe dabei nur die Ansicht Henle's[1]) bestätigt gefunden, welcher den gewöhnlich als Bursa subscapularis bezeichneten Synovialsack, der constant zwischen dem M. subscapularis und dem Collum scapulae gelegen ist und welcher regelmässig durch eine meist schlitzförmige, mit scharfen derben Rändern versehene Oeff-

[1]) Henle, Handbuch der Muskellehre. 1858. S. 172.

nung mit der Gelenkkapsel communicirt, für eine synoviale Ausstülpung des Gelenkes ausgiebt. Auch Schüller[1]) bestätigt die Richtigkeit der Henle'schen Auffassung. Der eigentliche subscapuläre Schleimbeutel, welcher weiter nach hinten zwischen dem M. subscapularis und der Scapula gelegen ist, bildet meist einen geschlossenen Raum; mitunter sah ich jedoch auch diesen nur durch eine sichel- oder ringförmige Falte von der beschriebenen Ausstülpung des Gelenkraumes getrennt, so dass auch der eigentliche Schleimbeutel indirect mit letzterem communicirte. Schüller konnte übrigens für die Richtigkeit der Roser'schen Vermuthung eine Beobachtung an der Leiche eines 36jährigen Mannes beibringen, bei welchem sich eine abnorm starke Entwickelung der Synovialausstülpung unter dem Subscapularis vorfand. An beiden Armen liess sich ausserordentlich leicht ohne Kapselverletzung eine Subluxation des Oberarmkopfes erzeugen.

Wenn die Roser'sche Erklärung für die Entstehung der Luxationsrecidive für eine Anzahl von Fällen zutreffen mag, — und dies ist gewiss nicht abzuleugnen — so ist das wesentliche Moment in der bedeutenden Erweiterung der Gelenkhöhle zu suchen, welche schon von Malgaigne[2]), der sie nur allgemein durch mangelhafte Verheilung des Kapselrisses entstehen liess, hervorgehoben wurde. Dass es aber auf diese Erweiterung des Gelenkraumes und die Erschlaffung der Kapsel bei der habituellen Luxation wesentlich ankommt — dafür haben die Befunde an den von Jössel beschriebenen Präparaten den deutlichsten Beweis geliefert. Diese Präparate zeigten aber ferner, dass die Vergrösserung des Gelenkraumes durch ganz bestimmte Verletzungen an der Gelenkkapsel eingeleitet wird. Jössel fand nämlich, dass in den untersuchten Gelenken die an das Tuberculum majus sich inserirenden Auswärtsroller des Armes von ihrer Anheftungsstelle abgerissen waren und sich zurückgezogen hatten, ohne mit dem Knochen wieder zu verwachsen. Gerade diese Muskeln — Supraspinatus, Infraspinatus, Teres minor — „beschränken die Excursion des Gelenkkopfes auf die Grenzen der seichten und schmalen Pfanne, so dass jener den Limbus der letzteren nicht überschreiten kann;

---

[1]) Schüller, Chirurg. Anatomie. Heft 1. S. 88.
[2]) l. c. p. 115.

deshalb sind sie so solid an die Scapula geheftet, deshalb so kurz, fest und unnachgiebig" (Pitha). Und Jössel fügt hinzu: „Reissen aber Supra- und Infraspinatus vom Tuberculum majus ab, wie das auch an sämmtlichen neueren Präparaten sich vorfindet, dann wird der Humeruskopf nicht mehr in der Pfanne festgehalten und der Arm wird nur noch durch den Deltoideus getragen. Schon dieses Verhältniss aber, abgesehen von jeder anderen Veränderung der Kapsel, begünstigt die Luxation." Als fernere Belege für die Richtigkeit seiner Ansicht zieht Jössel dann die Beobachtung Duchenne's[1]) heran, dass bei isolirter Faradisation des Deltoideus der Humeruskopf die Tendenz hat, sich in Subluxation nach unten zu stellen und dass bei Lähmung des Supra- und Infraspinatus und Cucullaris der genannte Autor mehrfache beständige Subluxationen des Kopfes beim Erheben des Armes constatirte.

Es ist meiner Meinung nach zweifellos richtig, dass sowohl die Erweiterung der Schultergelenkskapsel, als auch namentlich die Abreissung der genannten Muskeln das leichte Verrenken des einmal luxirt gewesenen Kopfes in hohem Maasse begünstigen muss, und ich glaube mit Jössel, dass in der That diese Veränderungen Anfangs wohl die einzigen Ursachen der Recidive sein mögen. Allein die vorliegenden und die übrigen durch Resection gewonnenen Präparate, sowie der durch die Operation erhaltene Einblick in das Gelenk zeigen uns doch noch andere Veränderungen, die an den Jössel'schen Präparaten fehlten, die aber für die Beurtheilung der Angelegenheit von grosser Bedeutung sind. Jössel fand nämlich bei seinen Objecten die Gelenkkörper stets relativ normal bis auf einen Defect am Tuberculum majus, entsprechend den abgerissenen Sehnen. Diese Absprengung des Tuberculum majus als Complication der Schulterluxation war schon durch die von Thaden'schen[2]) Fälle bekannt. Nur ein Präparat zeigte einen Knochendefect am inneren Rande der Cavitas glenoidea. Jössel knüpft daran die Bemerkung: „Obschon wir Näheres über vorliegendes Präparat nicht haben ermitteln können, so scheint uns doch unzweifelhaft, dass ein solches Verhältniss Wiederholungen von Luxationen begünstigen müsste; so könnte auch in wohl sehr

[1]) Physiologie pathologique. p. 77.
[2]) Archiv für klin. Chirurgie. Bd. VI. S. 67.

seltenen Fällen wahrscheinlich eine durch Fractur oder Abreissen der Facetten entstandene Verkleinerung des Humeruskopfes Recidive erleichtern." „In sehr seltenen Fällen mag wohl auch eine Fractur der Cavitas glenoidea oder des Humeruskopfes und die dadurch entstandene Verkleinerung der Articulationsfläche zu Recidiven beigetragen haben." Auffallender Weise haben die bis dahin publicirten Fälle von Resection sowie die vorliegenden Präparate eine ganz erhebliche und zwar immer dieselbe Formveränderung des Kopfes und der Pfanne, die Jössel's Präparaten abgeht. Cramer fand einen Defect des Gelenkkopfes an der hinteren und äusseren Seite nach innen vom Tuberculum majus, daneben ein langgestieltes Corpus mobile, dessen Inneres Knochensubstanz aufwies, die nach aussen von Knorpel und dann von Bindegewebe umgeben war. Dieser freie Gelenkkörper musste als abgesprengtes Knochenstück betrachtet werden. Das von Küster durch Resection erzielte Präparat zeigt wiederum denselben grossen Knochendefect am Humeruskopfe, so dass derselbe bedeutend verkleinert erschien. Auch Küster hält diesen Defect für die Folge einer Knochenabsprengung; das abgesprengte Stück wurde jedoch nicht aufgefunden, trotzdem es sehr gross gewesen sein musste. Küster nimmt daher an, dass es resorbirt sein müsse. Kraske berichtete im Anschlusse daran über einen Fall aus der von Volkmann'schen Klinik: Es ergab sich als anatomischer Befund eine ganz ähnliche Verletzung am Kopfe, wie an dem Präparate Küster's, ausserdem aber zeigte sich, dass auch von der Cavitas glenoidalis der Scapula ein Stück abgesprengt war, und zwar so, dass die Gelenkfläche, die bekanntlich im normalen Zustande oben schmaler ist als unten, gerade umgekehrte Verhältnisse zeigt." Bisher war man also darin einig, dass der typische Defect durch Knochenabsprengung entstanden sei und diese Annahme war ja in dem Cramer'schen Falle, wo sich ein freier Gelenkkörper vorfand, durchaus natürlich. Nur Riedinger drückte, im Anschluss an die Küster'sche Demonstration, seinen Zweifel aus; er wollte den Defect als eine allmälig entstandene Druckusur ansehen. Wenn ich meine Präparate betrachte und damit den Befund namentlich der Fälle, bei denen sich kein freier Gelenkkörper vorfand, vergleiche, so komme ich zu dem Schlusse: Riedinger's Zweifel war berechtigt. Die absolut gleichartige Gestaltung der Defecte und vor Allem das Fehlen der an-

geblich abgesprengten Fragmente innerhalb der Gelenkhöhle sprechen gegen die bisherige Erklärung. Die Annahme, dass die abgesprengten Knochenstücke mit der Zeit resorbirt sein sollten, ermangelt jeglicher Beweisgründe; es fehlt auch für diese Annahme jegliche Analogie in den Erscheinungen nach anderen intraarticulären Fracturen. Ausnahmslos finden wir, dass bei solchen in Vergleich zu ziehenden Gelenkfracturen — ich weise nur auf meine gestrige Demonstration der Radiusköpfchen hin — das abgesprengte Stück des Gelenkkörpers, falls es nicht zur Wiederanheilung gelangt, als gestielter oder freier Gelenkkörper innerhalb der Gelenkhöhle verbleibt; von einer Resorption solcher am Ellenbogen- und besonders am Kniegelenke so häufigen traumatischen Gelenkkörper ist keine Rede. Die Beobachtung der regelmässig wiederkehrenden Formen der Defecte am Oberarmkopf und Pfannenrand zwingen daher zu der Annahme, dass es sich hier um Defecte durch Druckschwund handelt. An den in perverser Stellung aneinander gelagerten Gelenkflächen des Humerus und der Scapula findet ein Abschleifen der Knochenränder statt und stellt sich bei dem hierdurch bedingten Substanzverlust entsprechend der typischen Stellung beider Gelenkflächen bei unserer Luxation auch die typische Form der Knochendefecte in jedem Falle im Laufe der Zeit ein. Wir müssen daher meines Erachtens das Zustandekommen und den Verlauf einer habituellen Schulterluxation wenigstens für eine ganze Reihe von Fällen in folgender Weise erklären:

Neben der von Jössel nachgewiesenen constanten Vergrösserung des Gelenkraumes ist das häufige Recidiviren einer Schulterluxation zunächst wesentlich abhängig von dem Verhalten der Auswärtsroller des Oberarms. Reissen dieselben, wie dies an allen neuerdings untersuchten Präparaten nachgewiesen ist, ab, so ist die concentrische Fixation der beiden Gelenkkörper bei den Bewegungen eine sehr mangelhafte, da sowohl die eigene Schwere, als auch die Contractionen des M. deltoides, sowie die Adductoren und Einwärtsroller den Kopf nach innen gegen den vorderen Rand der Cavitas ziehen, um den sich nun wesentlich die Bewegungen des Kopfes abspielen. Jede erneute Luxation erhöht die Schlaffheit des Gelenkes und bringt dadurch den Kopf mehr nach vorn und innen; es schleifen sich dann allmälig der Rand der Cavitas und die entsprechende Partie des Kopfes, d. h. gerade diejenige, welche

an den Präparaten den Defect zeigt, ab. Nach einer grossen Anzahl von Recidiven und langjährigem Bestande des Leidens ist eine volle Reduction des Kopfes in die ursprüngliche Cavitas gar nicht mehr möglich, die beiden Gelenkkörper stehen dauernd in Subluxationsstellung in einer Nearthrose. Absprengungen an den Gelenkkörpern bei der ersten Luxation werden diesen Zustand begünstigen, wie dies der Fall von Cramer beweist; nöthig für das Zustandekommen der Veränderungen sind sie nicht. Dass Absprengung öfter vorkommt, hat Schüller[1]) bei seinen Leichenversuchen gesehen. An den Jössel'schen Präparaten fanden sich die Knochendefecte nicht; sie werden ausgesprochen voraussichtlich nur in den Fällen schwerster Art, wie bisher bei den der Resection unterworfenen, gefunden werden. Je ausgedehnter die Zerreissungen bei der primären Verletzung, desto leichter wird die Knochenabschleifung zu Stande kommen; für die leichteren Fälle mag das Recidiviren, wie Jössel annimmt, lediglich auf die Ausweitung des Gelenkraumes und die Abreissung der Auswärtsroller zurückzuführen sein.

[1]) Chirurg. Anatomie. Heft 1. S. 115.

XXI.

Ueber die intrauterinen Fracturen der Tibia.

Von

Prof. Dr. Heinrich Braun

in Jena.[1])

(Hierzu Taf. VII, VIII.)

M. H.! Gewiss sind Vielen von Ihnen Kinder vorgestellt worden, entweder bald nach deren Geburt, oder in den ersten Lebensmonaten, bei denen eine Difformität des Unterschenkels gefunden wurde, die als eine in der Gebärmutter entstandene und geheilte Fractur oder Infraction der Tibia gehalten werden musste.

Wollten wir allerdings nur aus den in der Literatur mitgetheilten Beobachtungen und aus der Thatsache, dass unsere Lehrbücher überhaupt keine Notiz von dieser geradezu typischen Missbildung nehmen, auf deren Häufigkeit schliessen, so müssten wir dieselbe als eine äusserst seltene bezeichnen. Meiner Ansicht nach ist dieser Schluss aber falsch, indem mir selbst doch schon fünf derartige Individuen zur Beobachtung gekommen und auch von einigen anderen Autoren (Blasius, Wagstaffe) ähnliche Angaben bekannt sind.

Wegen dieses gewiss nicht so seltenen Vorkommens dieser Verletzung, besonders aber wegen der mit ihr in Verbindung stehenden Wachsthumsstörung des Beines und der häufig nothwendig werdenden therapeutischen Massnahmen scheint mir dieselbe aber doch unserer vollen Beachtung und der allgemeinen Kenntniss der Aerzte werth zu sein.

---

[1]) Vortrag, abgekürzt gehalten am 4. Sitzungstage des Congresses, 10. April 1886.

Erlauben Sie mir deshalb zunächst mit Hülfe dieser Abbildung (Taf. VII, Fig. 6, a) Sie aufmerksam zu machen auf die verschiedenen hauptsächlich hier in Betracht kommenden Verhältnisse. Die Zeichnung ist genommen von einem $4^1/_2$ Jahre alten Knaben, den ich in der Heidelberger Klinik zu sehen Gelegenheit hatte.

Am auffallendsten und charakteristischsten ist immer eine Biegung oder winkelige Knickung des Unterschenkels, welche niemals im oberen Theile, selten in der Mitte oder in der Nähe des Fussgelenkes, sondern meistens in dem unteren Drittel der Tibia gelegen ist. Manchmal ist diese Biegung des Knochens nur wenig auffallend (Taf. VII, Fig. 1), ein anderes Mal aber, wie in dieser zweiten Abbildung[1]) (Taf. VII, Fig. 7.), besteht eine so bedeutende Knickung der Tibia, dass der Fuss dadurch völlig nach hinten verschoben wird und zum Gehen nicht verwendet werden kann. Gewöhnlich ist damit verbunden ein Hochstand der Ferse, bedingt durch eine Contractur der Wadenmuskulatur, wie Sie dies ebenfalls hier an den erwähnten Zeichnungen oder besser vielleicht noch an diesem Gypsabgusse, den ich von demselben Kinde gemacht hatte, sehen können.

Ferner findet sich an der Convexität des Beines fast constant eine Veränderung der Haut, manchmal als Falte, manchmal als eine weisse, longitudinal verlaufende flache oder eingezogene Narbe, die bald mit dem Knochen mehr oder minder fest verwachsen, bald über demselben völlig frei verschieblich ist.[2]) Einige Male wurde diese Hautpartie bei der Geburt des Kindes noch blutend gefunden.

Entscheiden möchte ich nicht, ob diese Stelle immer anzusehen ist als eine durch die gebrochene Tibia hervorgebrachte und wieder geheilte Perforation der Haut, was sie in manchen Fällen ja unzweifelhaft zu sein scheint, oder ob dieselbe nicht manchmal auch aufgefasst werden muss als ein Decubitus, der bei wenig Fruchtwasser durch den Druck der Gebärmutter gegen die winkelig gebogene Tibia entstanden war.

Weiterhin finden Sie in dieser ersten Abbildung, wie in vielen

---

[1]) Vergl. Taf. VII, Fig. 2, 9 und 10.

[2]) Blasius sah bei einem Kinde die bei der Geburt auf dem Knochen fixirte Narbe später ganz beweglich werden.

anderen Fällen, eine Minderzahl von Zehen, hier sind deren 4, bei anderen aber auch nur 3 oder 2 vorhanden.

Erwähnen möchte ich dann ausserdem, dass in vielen Beobachtungen ein partieller oder totaler Defect der Fibula constatirt wurde. Hier sehen Sie ein Beispiel davon[1]) (Taf. VII, Fig. 5.). Sie haben da in gleicher Höhe mit der winkeligen Knickung der Tibia den Defect der Fibula; der Knochen ist im unteren Theile in einer Länge von 5,5 Ctm. verknöchert, während von seiner Spitze eine 5 Ctm. lange ligamentöse Masse ausgeht, an welcher auch die obere Epiphyse fehlt. Am unteren Ende finden Sie die Epiphyse der Fibula wenig entwickelt und höher stehend als gewöhnlich, so dass von einem Knöchel an normaler Stelle nichts nachweisbar ist. Als Folge des Fibuladefectes und der dadurch fehlenden Stütze des Fusses durch den Malleol. externus musste bei dem von mir beobachteten Kinde der hochgradige Pes planus angesehen werden. Betonen möchte ich, dass hier an der Tibia sowohl die obere, wie die untere Epiphyse mit ihren anliegenden Knorpeln gut ausgebidet sind, nur ist die obere Gelenkfläche dieses Knochens in so fern abnorm, als dieselbe nicht flach, sondern deutlich convex erscheint.

Was nun die Entstehung dieser Biegung der Tibia anlangt, so ist dieselbe wohl nicht zu erklären aus einer localen mangelhaften Verknöcherung der Tibia, wie dies Broca[2]) und Blasius[3]) thaten, oder durch Rachitis (Houel), indem fast alle Kinder, abgesehen von der Difformität des Unterschenkels und dem Defect der Zehen, völlig gut entwickelt waren, sondern wir müssen wohl, wie dies Gurlt besonders that, annehmen, dass dieselbe entstanden ist in Folge eines Bruches, oder einer Einknickung der Tibia. Diese Verletzung muss aber nicht immer durch eine auf den Leib der Mutter

---

[1]) Das Präparat und die an anderer Stelle erwähnten Gypsabgüsse wurden bei dem Vortrage demonstrirt.

[2]) Broca (Referat im Journal für Kinderkrankheiten von Behrend und Hildebrand. 1854. Bd. XXIII.) meinte, bei den von Danyau beobachteten Kindern hätten die Tibiae gar keine festen, angewachsenen Diaphysen gebildet, sondern die Verbindung zwischen der Epiphyse und dem Schafte des Knochens wären unvollkommen geblieben und die Contractionen der Muskeln hätten später die Winkelstellung der Knochen erzeugt.

[3]) Blasius führt als Gegenbeweis für die traumatische Natur der Difformität an: die Missbildung am Fusse und das Zurückbleiben des Beines im Wachsthum; auch sieht er in der Beweglichkeit der Fragmente bei der Geburt keinen Beweis für die traumatische Entstehung.

einwirkende Gewalt bedingt sein, sondern kann aller Wahrscheinlichkeit nach erzeugt werden durch den Druck der Gebärmutter auf die noch nachgiebigen Glieder des Kindes. Allerdings muss man dann die Annahme machen, dass durch diese Verletzung des Knochens Verhältnisse gesetzt werden, die in einer noch nicht erklärten Weise zu einem verminderten Wachsthum des Knochens Veranlassung geben.

Weiterhin besteht meiner Ansicht nach in vielen Fällen, besonders in denjenigen, in denen kein Trauma auf die Mutter während der Schwangerschaft eingewirkt hat, ein directer Zusammenhang dieser Fractur mit einer mangelhaften Entwickelung der Fibula, indem durch dieselbe das Bein weniger widerstandsfähig gegenüber äusseren Einwirkungen ist. Unzweideutig hervorzugehen scheint mir dieses Abhängigkeitsverhältniss aus der Kenntniss der Thatsache, dass einerseits sowohl ein partieller als ein totaler Defect der Fibula verhältnissmässig selten ist[1]), andererseits dass aber unter den von mir notirten 27 Fällen von intrauterinem Bruch der Tibia derselbe 16mal Erwähnung findet. Vielleicht war derselbe in Wirklichkeit sogar noch öfters vorhanden, ohne erkannt zu werden; man kann dies besonders in denjenigen Fällen vermuthen, in denen Defecte von Zehen angegeben werden, welche meiner Meinung nach mit dem Defect der Fibula entwickelungsgeschichtlich doch in Verbindung zu stehen scheinen.

Wichtig ist nun der so eben geschilderte intrauterine Bruch der Tibia einmal in so fern, als auffallender Weise sehr häufig, vielleicht immer mit ihm eine Verkürzung des betreffenden Beines verbunden ist, eine Verkürzung, welche sich nicht erklärt aus der Knickung des Unterschenkels, nicht aus einer vorzeitigen Verknöcherung der Epiphysenlinien (denn diese waren in dem vorhin demonstrirten Präparate, eben so wie in anderen, auch vorhanden), sondern die durch ein gestörtes Längenwachsthum der Tibia bedingt sein muss. Allerdings sind Beobachtungen über das spätere Wachs-

---

[1]) B. Meyersohn, Ueber congenitale Defecte an den Unterextremitäten. Archiv für pathol. Anatomie. Bd. 76. S. 330, erwähnt nur 11 Fälle von vollständigem und 7 von unvollständigem Defect der Fibula.

[2]) Jos. Ithen, Die intrauterinen Unterschenkelbrüche. Inaug.-Dissert. Zürich 1885. S. 29, fand in der Literatur 36 Fälle von totalem oder partiellem Defect der Fibula, in 5 von diesen soll eine intrauterin entstandene Tibiafractur nachgewiesen worden sein.

thum der Extremität mit intrauteriner Tibiafractur noch nicht sehr häufig mitgetheilt, besonders sind noch wenig zahlreich die Angaben über etwas ältere Personen; deshalb scheinen mir noch zwei meiner eigenen Patienten besonders wichtig, die beide junge Leute im Alter von 16 und 17 Jahren sind. Bei Beiden fand ich eine wesentliche Verkürzung des Beines, wie sie schon aus diesen beiden Photographien (Taf. VIII, Fig. 1 u. 4) sehen können. In dem einen Falle betrug die Verkürzung des Unterschenkels 7, in dem anderen sogar 8 Ctm.; ausserdem nahmen auch in beiden Fällen die Oberschenkelbeine an der Verkürzung Theil, die beide Male 2 Ctm. betrug. Auch eine bedeutende Abmagerung der betreffenden Extremität war zu beobachten, sie machte bei dem einen Kranken 7 Ctm. am Oberschenkel und 5,4 Ctm. am Unterschenkel, bei dem anderen 5 resp. 8 Ctm. aus. Ferner war auch noch bei Beiden der Fuss der erkrankten Seite schmaler und kürzer, bei Einem auch die Patella wesentlich im Wachsthum zurückgeblieben.

Ausser diesen beiden Beobachtungen sind noch einige andere über das weitere Wachsthum der Extremität bekannt. Besonders hatte Blasius Gelegenheit, mehrfache Nachuntersuchungen vorzunehmen. Derselbe fand bei einem Kinde, das er im Alter von 1 Jahr und dann wieder im Alter von 10 Jahren sah, ein solches Zurückbleiben in der Entwickelung der ganzen Extremität, dass dieselbe dünner und 2 Zoll kürzer war, wovon $1^1/_2$ Zoll auf den Unter-, $^1/_2$ Zoll auf den Oberschenkel kamen. Bei einem anderen $3^1/_2$ Jahre alten Kinde betrug die Verkürzung ebenfalls 2 Zoll, bei einem dritten Kinde im Alter von $9^1/_2$ Jahren war der Oberschenkel magerer, aber gleich lang mit dem gesunden, der Unterschenkel dagegen $2^1/_2$ Zoll verkürzt; ausserdem war im Laufe der Jahre die Valgusstellung des Fusses stärker geworden und die Ferse mehr hinaufgezogen. In einem vierten Falle fand Blasius bei einem Kinde, das er im Alter von 6 Wochen, dann von $2^1/_2$ Jahren und zuletzt von $3^1/_2$ Jahren wieder sah, die ganze Extremität magerer und um fast 2 Zoll (Oberschenkel $^1/_2$ Zoll, Unterschenkel $1^1/_2$ Zoll) kürzer, als die gesunde. Sachse constatirte bei einem 3 Wochen alten Kinde $^1/_2$ Zoll Verkürzung des Unterschenkels, Wagstaffe bei einem 14jährigen Mädchen $1^1/_2$ Zoll und Schnelle bei einem 29 Jahre alten Manne sogar 9 Zoll Verkürzung. (Bei diesem Kranken soll die Verkürzung im 3. Jahre 3 Zoll, im 10. Jahre 5 Zoll

betragen haben.) Mosengeil maass bei einem 7 Monate alten Kinde 2 Ctm. Verkürzung und Kaufmann sah bei dem von ihm mit $2^1/_2$ Jahren operirten Kinde 4 Jahre später eine Vermehrung der Längendifferenz um 2 Ctm., fand dann auch die Tibia dünner geworden, das ganze Bein abgemagert, aber die Oberschenkel gleich lang.

Aus allen diesen Beobachtungen ergiebt sich, dass bei der Geburt meistens eine Verkürzung des Beines vorhanden war, und dass in den später nachuntersuchten Fällen diese Verkürzung noch bedeutend zugenommen hatte, auch wenn die Extremität viel zum Gehen benutzt worden war.

Erlauben Sie mir zum Schlusse nun noch einige Worte über die Behandlung dieser intrauterinen Fracturen der Tibia, welche, wenn auch nicht immer, so doch in vielen Fällen nothwendig werden dürfte. Nur ausnahmsweise wird dieselbe wegen eines bei der Geburt noch nicht consolidirten Bruches ausgeführt werden müssen, sondern meistens wird sich dieselbe auf die in Folge der Fractur entstandene Difformität und die davon abhängige Functionsstörung des Beines beziehen müssen. In verschiedener Weise ist man bis jetzt zur Erreichung eines guten functionellen Resultates in solchen Fällen vorgegangen. Mehrfach führte man, besonders bei kleinen Kindern, um die Spitzfussstellung zu beseitigen, die Durchschneidung der Achillessehne aus, jedoch, wie Beobachtungen von Blasius und Simon zeigen, mit einem geringen dauernden Erfolge. Ein anderes Mal wurde die Keilosteotomie gemacht. Czerny führte diese Operation, der ich beiwohnte, an einem 5 Monate alten Kinde (Taf. VII, Fig. 9 u. 10) aus, vermochte aber nach derselben nicht die Stellung des Beines wesentlich zu verbessern, auch durch Hinzufügung der Achillotenotomie konnte die starke Spannung der an der Hinterseite des Unterschenkels gelegenen Weichtheile nicht überwunden werden. Nach vollendeter Heilung der Operationswunde war die Stellung des Fusses zum Unterschenkel kaum besser als vor der Osteotomie. Kaufmann machte mit gutem Erfolge in einem Falle die Amputation des Vorderfusses, um dadurch eine bessere Stütze für die Befestigung eines Stelzfusses zu erhalten. Der eine meiner erwachsenen Patienten hatte sich ein Gestell unter seinen Pes equinus machen lassen, um die zu einem guten Gange nothwendige Länge des Beines zu erzielen. In anderer Weise ging

ich bei meinem zweiten Kranken vor, dessen Plattfuss beständig nach aussen umkippte, auch mit Schienen nicht genügend gehalten werden konnte und deshalb zu einem Decubitus am Malleol. int. (Taf. VIII, Fig. 1) Veranlassung bot. Bei diesem jungen Manne machte ich eine Resection des Fussgelenkes[1]) und heilte anchylotisch den Fuss in der Längsaxe des Unterschenkels an (Taf. VIII, Fig. 2). In vollkommener Weise gelang diese Operation, der junge Mann benutzt nun einen Schuh mit seitlichen Schienen, der eine Einlage besitzt, auf welche sich die Unterfläche des Fusses und die Zehen stützen. Aeusserlich sieht man dem Kranken durchaus nichts Auffallendes an, er ist im Stande, mit seiner Prothese ohne Stock Stunden lang zu gehen (Taf. VIII, Fig. 4).

Wie sich aus dieser kurzen Zusammenstellung ergiebt, ist man in sehr verschiedener Weise vorgegangen, um die Gehfähigkeit zu verbessern, und schwer ist nach dem im Augenblicke vorhandenen geringen Materiale allgemeine Vorschriften für die beste Behandlungsmethode aufzustellen. Wichtig scheinen mir aber für die Wahl der einzuschlagenden Methoden die beiden Erfahrungen: erstens, dass in den meisten Fällen das Bein im späteren Alter immer mehr und mehr im Wachsthum zurückbleibt, und zweitens, dass die Weichtheile auf der hinteren Seite des Unterschenkels durch ihre hochgradige Verkürzung einer Correctur der Fussstellung bedeutende, oft nicht überwindbare Hindernisse zu verursachen im Stande sind.

Nach allen diesen Auseinandersetzungen scheint mir das Beste zu sein, in denjenigen Fällen, in welchen die Biegung der Tibia unbedeutend und nur eine geringe Spitzfussstellung vorhanden ist, bei Kindern in den ersten Lebensmonaten überhaupt von einer jeden Behandlung abzusehen und erst später, je nach der im Laufe des Wachsthums entstehenden Verkürzung des Beines, weiter vorzugehen. Von einem jeden operativen Eingriff würde man auch dann absehen können, wenn das Bein wenig im Wachsthum zurückgeblieben und geringer Pes equinus sich ausgebildet hat, man wird in solchen Fällen nur einen gut passenden Schuh mit hoher Sohle zu verwenden haben, um einen normalen Gang zu erzielen. Die

[1]) Wegen der Einzelheiten der Operation ist die Krankengeschichte No. 27 zu vergleichen.

Achillotenotomie und Verbesserung der Fussstellung würde hingegen vorzunehmen sein, wenn bei geringer Verkürzung des Beines eine sehr starke Contractur der Wadenmuskulatur und auffallender Spitzfuss eingetreten wäre.

Im Gegensatze zu dieser abwartenden Behandlung scheint mir dagegen empfehlenswerth, in solchen Fällen, in denen bei der Geburt eine so bedeutende winkelige Verbiegung der Tibia vorhanden ist, dass dadurch später das Gehen unmöglich gemacht würde, die Osteoklase oder, falls dadurch die Difformität nicht gehoben werden könnte, die Keilosteotomie möglichst frühzeitig vorzunehmen und nicht auf ein späteres Alter zu verschieben, weil sonst die Correctur der Beinstellung bedeutende Schwierigkeiten bieten könnte.

Bei sehr beweglichem Fussgelenke, bei dem der Fuss beständig nach aussen umkippt, wie das besonders bei Fibuladefecten gewiss nicht ganz selten vorkommt, wäre die künstliche Anchylosirung des Fussgelenkes und Anheilung des Fusses in mehr oder weniger spitzwinkeliger Stellung zu erstreben, wie dies in meinem Falle vorzüglich gelang, um dann eine gut passende Prothese, die auch äusserlich durchaus nicht auffallen würde, anlegen zu können.

Für Diejenigen, welche sich mit dem abgehandelten Thema specieller beschäftigen wollen, lasse ich das hierher gehörige casuistische Material, so weit dasselbe von mir zu meinem Vortrage gesammelt wurde, folgen. Zugleich mag auch die daraus hervorgehende grosse Uebereinstimmung vieler Fälle zeigen, dass wir es in der That meistens mit einer ganz typischen Missbildung des Beines zu thun haben.

Folgende Beobachtungen finden sich bei Gurlt[1]) und Ithen[2]) übereinstimmend referirt.

1. Klein: Kopp's Jahrbuch der Staatsarzneikunde. Jahrg. 10. 1817. S. 65. (Gurlt, S. 212. No. 2; Ithen, S. 11. No. IV.)

2. Carus, C. G.: Gemeinsame deutsche Zeitschrift für Geburtskunde. 1828. Bd. 2. S. 31. (Gurlt, S. 213. No. 3; Ithen, S. 9. No. II.)

3. Burdach, K. F.: Die Physiologie als Erfahrungswissenschaft. Leipzig 1828. Bd. II. S. 114. (Gurlt, S. 217. No. 10; Ithen, S. 12. No. V.)

---

[1]) E. Gurlt, Handbuch der Lehre von den Knochenbrüchen. Berlin 1862. S. 212 ff.

[2]) Jos. Ithen, Die intrauterinen Unterschenkelbrüche. Inaug.-Dissert. Zürich 1885.

4. Osiander, B. F.: Handbuch der Entbindungskunst. 2. Aufl., bearbeitet von J. F. Osiander. Tübingen 1829. Bd. I. S. 639. (Gurlt, S. 217. No. 11; Ithen, S. 9. No. I.)

5. Osiander, B. F.: l. c. S. 639. (Gurlt, S. 217. No. 11; Ithen, S. 12. No. VI.)

6. Guersant: Gaz. des hôpitaux. 1855. p. 472 u. p. 507. [Gurlt[1]) S. 217. No. 13; Ithen, S. 12. No. VII.)

7. Houel: Gazette hebdomadaire. Paris 1858. p. 643. (Gurlt, S. 218. No. 15; Ithen, S. 10. No. III.)

8. Sachse: Beobachtung eines Beinbruchs im Mutterleibe. Journal der praktischen Arzneykunde und Wundarzneykunst. Herausgegeben von C. W. Hufeland. Berlin 1801. Bd. XI. St. 3. S. 107. (Gurlt, S. 218. No. 16; Ithen, S. 12. No. VIII. Abbildung dieser Beobachtung Taf. IX, Fig. 7.)

9. Danyau: Gaz. des hôpitaux. 1853. p. 580. (Gurlt, S. 219. No. 17; Ithen, S. 18. No. XII.)

10. Chassaignac: Gaz. des hôpitaux. 1853. p. 571. (Gurlt, S. 219. No. 18; Ithen, S. 19. No. XIII.)

11. Blasius, E.: Klin. Zeitschr. für Chirurgie und Augenheilkunde. 1836. Bd. I. S. 261, und Wiesing: De humana quadam inferiorum extremitatum monstrositate. Inaug. Diss. Halis 1836. (Gurlt, S. 219. No. 19, Ithen, S. 14. No. IX.) Derselbe Fall nochmals publicirt: Monatsschrift für Geburtskunde und Frauenkrankheiten. 1858. Bd. 12. S. 130. (Abbildung dieses Falles Taf. VII, Fig. 1.)

12. Blasius, E.: Monatsschrift für Geburtskunde l. c. S. 130. (Gurlt, S. 220. No. 20; Ithen, S. 15. No. X.)

An diese zuerst von Gurlt zusammengestellten Beobachtungen reiht Ithen[2]) noch die 3 nächstfolgenden an.

13. Mosengeil, K.: Angeborene Defecte im Bereiche der unteren Extremitäten. Archiv für klin. Chirurgie. 1871. Bd. XII. S. 66. Mit Abbildung. (Ithen, S. 20. No. XV.)

Die beiden folgenden Mittheilungen lasse ich im Auszuge folgen, da die Publicationen derselben nicht Jedermann leicht zugänglich sind.

---

[1]) Nach Gurlt soll in diesem Falle Malgaigne eine Keilosteotomie gemacht haben; wie mir scheint, ist dies eine Verwechselung, denn Guersant sagt (Gaz. des hôpit. 1853. p. 581) ausdrücklich, dass bei dem 7 Jahre alten Kinde, bei welchem Malgaigne diese Operation gemacht hätte, keine intrauterine Fractur vorgelegen hätte.

[2]) Ithen zählt auch die von A. Fahr, Zur Casuistik der congenitalen Sprunggelenkluxationen. Inaug.-Dissert. Halle a. S. 1884, publicirte Beobachtung hierher, jedoch meiner Ansicht nach mit Unrecht, indem aus der Krankengeschichte durchaus nicht die Wahrscheinlichkeit einer intrauterinen Fractur hervorgeht. Vergl. auch von Volkmann, Deutsche Zeitschrift für Chirurgie. 1873. Bd. II. S. 538 und Kraske, Verhandl. der Deutschen Gesellschaft für Chirurgie. 1882. Abth. I. S. 126.

14. Brodhurst, Bernhard E.: Cases of intra-uterine fracture. Medico-chirurgical Transactions. 1860. Bd. 43. p. 122. Case 2. (Ithen, S. 19. No. XIV.)

Im December 1858 sah Brodhurst mit Dr. Gream einige Stunden nach der Geburt ein sehr schwächliches, kaum lebensfähiges Kind. Rumpf und Kopf waren normal; aber Vorderarm und Beine waren abnorm. An jedem Arm fehlte die untere Hälfte der Ulna, ebenso die entsprechende Hälfte beider Fibulae. Der Radius war an beiden Armen einwärts gebogen. Die Tibia war beiderseits zwischen mittlerem und unterem Drittheil gebrochen. Die Fractur verlief schräg und die Haut war an der Stelle des Bruches verwundet gewesen. Bei der Geburt waren die Knochen fest vereinigt, die Haut an der Fracturstelle leicht adhärent, die Vereinigung war unregelmässig erfolgt, indem das untere Bruchstück nach oben verschoben war, so dass besonders auf der linken Seite ein scharfer, durch die Haut sichtbarer Vorsprung gebildet wurde. Beiderseits bestanden Klumpfüsse, und jeder Fuss besass nur 4 Zehen; die 5., die kleine, fehlte. An der rechten Hand waren 3 Finger: Daumen, Zeige- und Mittelfinger. Die Nägel der beiden letzteren Finger waren mit einander verschmolzen, so dass sie einen einzigen Nagel mit centraler Depression bildeten; die Finger und der Daumen waren bis zu ihrer Spitze mit einander verbunden. An der linken Hand waren nur 2 Finger, der Zeige- und Mittelfinger, welche wie rechts mit einander verwachsen waren. An jeder Hand entsprachen Carpal- und Metacarpalknochen den vorhandenen Fingern; die linke Hand war durch die Muskeln nach aussen gezogen. Der Radius und die Metacarpalknochen waren auf der linken Seite kürzer als auf der rechten.

In Anbetracht der wahrscheinlichen Ursache der Difformitäten dieses Kindes mag erwähnt werden, dass die Mutter im 4. Monat ihrer Schwangerschaft beim Hinabspringen von einem jähen Abhang in der Schweiz fiel, ohne sich wesentlich zu beschädigen und auf ihrer Rückreise nach England durch einen Eisenbahnzusammenstoss eine schwere Erschütterung bekam. Dieser Unfall ereignete sich 6 Wochen vor der Geburt. Das Kind wurde völlig ausgetragen geboren.

Durch Tenotonie der Tibialis- und Achillessehne wurden die Klumpfüsse corrigirt und dann ein Versuch der Geradrichtung der Unterschenkel durch Schienen gemacht.

15. Kaufmann (Ithen, S. 22. No. XVI.) beobachtete folgenden Fall. Der Knabe wurde am 17. Juni 1879 geboren in Schädellage, Geburt leicht, ohne Kunsthülfe, zur richtigen Zeit. Am Ende des 7. Monats der Schwangerschaft war die Mutter eine Treppe hinunter auf Rücken und Gesäss gefallen. Die übrigen Kinder sind gesund, in der Familie keine ähnlichen Difformitäten vorhanden.

Status am 14. November 1881: Wohlgenährter Knabe, der bis auf das linke Bein keine Abnormitäten besass; dieses aber bot folgende Veränderungen: Das Knie steht in starker Valgusstellung, die Gelenkspalte verläuft in gestreckter Lage des Gelenkes schief nach innen und unten. Der Condylus in-

ternus ragt stark über den entsprechenden Tibiarand nach innen vor. Ober- und Unterschenkel bilden einen nach aussen offenen Winkel von 150°. Der linke Oberschenkel hat gleiche Länge wie der rechte; der linke Unterschenkel ist jedoch beträchtlich verkürzt; Die Länge der linken Tibia von der Gelenkspalte bis zur Spitze des inneren Knöchels beträgt 13 Ctm., die der rechten 16,5 Ctm. Etwa 5 Ctm. über dem inneren Knöchel besteht eine starke Prominenz der Tibiakante, die dadurch gebildet wird, dass der unterhalb dieser Stelle liegende Theil des Knochens in einem Winkel von 20° direct nach hinten von der Richtung des oberen Knochentheiles abweicht. An der Stelle der stärksten Prominenz der Tibiakante findet sich in der Haut eine 2 Ctm. lange, leicht gegen den Knochen eingezogene lineäre längs verlaufende Narbe. Der Malleolus internus lässt sich allseitig durchfühlen, unter ihm findet sich ein Knochenstück, welches mit der Tibia articulirt und daher als Talus anzusprechen ist. Er bildet nach unten und innen den tiefsten Theil des Fusses. Der Calcaneus ist um 90° gegen den Talus nach aussen rotirt, so dass er unmittelbar neben dem Talus zu liegen kommt, sein Hakenfortsatz mit der an ihn inserirenden Achillessehne ist leicht abzutasten. Die Entfernung von der Spitze des inneren Knöchels bis zum Sehnenansatz des Calcaneus beträgt links 5,5 Ctm., gegen 3 Ctm. rechts. Direct nach unten und vor dem Malleol. int. liegt ein von stark verdickter, dunkelverfärbter Epidermis bedeckter, nach unten sich zuspitzender Knochen, auf dem das Kind steht, offenbar das Os naviculare.

Der vordere Theil des Fusses, aus 2 Zehen und ihren Metatarsalknochen bestehend, ist in einem rechten Winkel nach aussen gedreht, wenn das Kind mit nach vorne gerichteter Patella daliegt. Die Länge der Fusssohle beträgt links 10 Ctm., rechts $13^3/_4$ Ctm. Der äussere Knöchel und das Wadenbein scheinen ganz zu fehlen. (Vergl. Taf. VII, Fig. 8.)

Am 14. November wurde von Kaufmann in Zürich der vordere Theil des Fusses amputirt und zwar in der äusseren Hälfte in der Chopart'schen Gelenklinie, in der inneren zwischen Os naviculare und dem Metatarsus. In 3 Wochen war die Heilung der Wunde vollendet.

Ithen constatirte an dem amputirten Fussstücke folgende Verhältnisse. Von Knochen finden sich das Os cuneiforme I, 3 Metatarsalknochen und 5 Phalangen der zwei Zehen. An das Os cuneiforme I schliessen sich der 1. Metatarsalknochen und die beiden Phalangen der grossen Zehe an. Seitlich befindet sich neben dem I. nur noch der II. und III. Metatarsalknochen. Der letztere ist so gegen den II. verschoben, dass sein hinteres Ende, von unten gesehen, mit demjenigen des I. Metatarsalknochens allein sichtbar und die Basis des II. Os metatarseum keilförmig von oben zwischen sie eingeschoben ist. Anders stehen die Capitula oss metatars., indem aussen vom normalen I. und II., das III. etwas höher liegt. Das II. und III. liegen hart an einander und bilden zusammen die Gelenkfläche für die erste Phalanx der 2. Zehe, die sich sonst normal verhält.

Von Muskeln und Sehnen liessen sich an diesem amputirten Fussstück nachweisen: der M. extensor halluc. longus, dessen Sehne sich an das Nagelglied der grossen Zehe ansetzt; vom M. extensor digit. comm. brevis eine

Sehne an die I. Phalanx der ersten Zehe und 2 zarte Sehnenstreifchen über den 2. und 3. Metatarsalknochen verlaufend an die Basis der Grundphalanx der anderen Zehe.

An der Fusssohle lassen sich deutlich die Sehnen des M. flexor comm. longus und des M. flexor comm. brevis an die normalen Ansatzstellen der beiden Zehen verfolgen. Auch der Sehnenstumpf vom M. abductor hallucis ist noch vorhanden; dagegen fehlen mit dem IV. und V. Metatarsus auch die Muskeln des Kleinzehenballens. Von den Mm. lumbricales ist der I. vorhanden. Wie der M. abductor sind auch Mm. adductor und flexor brevis hallucis vorhanden. Der M. adductor hallucis entspringt vom II. und III. Metatarsus. Mm. inteross. int. ebenfalls 2, einer setzt sich an die innere Seite der I. Phalanx der 2. Zehe, der M. interosseus II. mit dem M. interosseus ext. an die äussere Seite derselben Phalanx. Dieser Befund spricht also jedenfalls dafür, dass die 3 letzten Zehen fehlen.

Am 10. Februar 1885 wurde der Kranke nachuntersucht. Der gut entwickelte Knabe geht mit einem Stelzfusse ohne zu hinken. Beide Oberschenkel sind gleich lang, Muskulatur links etwas schlaffer und schwächer als rechts, Circumferenz in der Mitte des Oberschenkels rechts 29,5 links 27 Ctm. Die Kniegelenke beiderseits normal in Contour und Bewegungen. Knieumfang über der Mitte der Patella rechts 24,5, links 22 Ctm. Am linken Unterschenkel tritt die früher beschriebene Difformität der Tibia sehr auffällig hervor, da eine hochgradige Atrophie der Wadenmuskulatur sich ausgebildet hat. An der Stelle der Narbe ist die Haut graulich verfärbt und schwielig verdickt. Der Vergleich der Circumferenz beider Unterschenkel ergiebt: Mitte der Wadenwölbung rechts 21,5 links 17 Ctm.; über den Malleolen rechts 14 Ctm., links 12 Ctm. An der Tibia ist die hochgradige Verkürzung und eine erhebliche Atrophie ihrer Dicke in die Augen springend. Unmittelbar unter dem Kniegelenk zeigt der Tibiakopf rechts eine Breite von 6 Ctm. gegen 4 Ctm. links, und in diesem Verhältniss ist auch der Tibiaschaft dünner wie rechts. Die Längenmaasse der Tibia sind von der Kniegelenklinie bis zum oberen Rande der Difformität 9 Ctm. bis zur Spitze des Malleol. ext. 16,5 Ctm. Rechts beträgt die Tibialänge 22 Ctm. Bei der ersten Untersuchung betrug die Länge des Knochens links 13 Ctm., rechts 16,5 Ctm., mithin hat die Längsdifferenz der beiden Tibiae in 4 Jahren sich um 2 Ctm. vermehrt.

Von der Fibula ist weder unterhalb des Kniees, noch um das Fussgelenk herum irgend eine Andeutung zu entdecken. Die Configuration der noch vorhandenen Fusswurzelknochen und ihre gegenseitigen Beziehungen haben sich nicht geändert; über dem Os naviculare hat sich ein Schleimbeutel gebildet. Wegen der hochgradigen Atrophie der Wadenmuskulatur erscheint der Fussstumpf im Verhältniss viel massiger wie früher, seine Ränder überragen das Niveau des Unterschenkels durchschnittlich um 1,5 Ctm.

Weiterhin lasse ich dann noch einige Beobachtungen folgen, die mir aus der Literatur bekannt sind und hierher zu gehören scheinen.[1])

[1]) Auch J. Fr. Meckel hat wahrscheinlich schon einen hierher gehörigen

16. Danyau [1]) sah ausser dem vorhin erwähnten Falle noch einen zweiten in der Maternité. Die rechte Tibia hatte in ihrem mittleren Drittel eine Fractur erlitten und war in einem nach vorn stehenden Winkel consolidirt, auch hier war eine Hautnarbe vorhanden, Achillessehne war verkürzt, die 2. und 3. Zehe mit einander verwachsen, die Fibula und die beiden letzten Metatarsalknochen fehlten. Die Mutter dieses Kindes hatte während der Schwangerschaft durch ein Möbel einen Stoss auf den Leib bekommen.

17. Blasius [2]). Der Knabe wurde mit einer Deformität der rechten unteren Extremität geboren und von Blasius zuerst im Alter von 1 Jahre und dann wieder mit 10 Jahren untersucht. Neun Geschwister des Knaben sind von jeder Missbildung frei, sowie auch die Eltern und die nächsten Angehörigen desselben. Eine mechanische Einwirkung auf die Mutter hatte nicht stattgefunden, vielmehr leitete dieselbe die Missbildung von einem Versehen ab. Die Geburt selbst war ohne Kunsthülfe und Nachtheil vorübergegangen. Die Deformität bestand darin, dass der rechte Unterschenkel etwas unter seiner Mitte eine ganz geringe winkelige Biegung zeigte, wobei die Ecke des sehr stumpfen Winkels nach vorn und innen gerichtet war, an der Stelle derselben der Knochen sehr wenig aufgetrieben schien und in der Haut sich eine flache Falte oder narbenähnliche Vertiefung befand. Der Fuss zeigte nur 3 Zehen, die grosse und die zwei letzten, auch waren nur 3 Mittelfussknochen durchzufühlen. Er stand in einer starken Valgusstellung und der äussere Knöchel war so wenig zu bemerken, dass man an einen Defect der Fibula denken konnte. Gegenwärtig ist dieser Knochen indessen deutlich zu fühlen, der äussere Knöchel vollkommen entwickelt und die Stellung des Fusses durch eine orthopädische Behandlung regulirt, sowie die Beweglichkeit des Fusses normal. An der übrigen Deformität hat sich natürlich nichts geändert, die ganze Extremität ist indessen in ihrer Entwickelung zurückgeblieben, so dass sie am Ober- und Unterschenkel dünner und um 2 Zoll kürzer, als die andere ist, wovon $1\,^1/_2$ Zoll auf den Unter-, $^1/_2$ Zoll auf den Oberschenkel kommen.

18. Blasius [3]) nahm bei einem 6wöchentlichen Mädchen folgenden Befund auf: Die Fibula ist nirgends zu fühlen, der Fuss ist nach aussen gezogen, so dass der innere Knöchel stark vorspringt und sich nur mit An-

---

Fall beobachtet, den er in seinem Handbuch der pathol. Anatomie, Leipzig 1812. Bd. I. S. 750, folgendermaassen beschreibt: Von den Knochen des Unterschenkels war beinahe nur das Schienbein gebildet, zugleich um den 3. Theil zu kurz, weniger rundlich als platt, stark nach innen gewölbt. Vom Wadenbein findet sich ein rundlich dreieckiges, nach oben zugespitztes Rudiment von $1\frac{1}{2}$ Zoll Länge, welches den äusseren Knorren bildet. Alle Fusswurzelknochen sind sehr platt und dünn, das Kahnbein und die Keilbeine viel zu klein, das Würfelbein fehlt ganz. Ebenso fehlen der 4. und 5. Mittelfingerknochen, sowie die 4. und 5. Zehe und die 3. ist äusserst dünn.

[1]) Referat in Journal für Kinderkrankheiten von Behrend und Hildebrand. 1854. Bd. XXIII.

[2]) Blasius, Monatsschrift für Geburtskunde. 1858. Bd. XII. S. 130. Dritter Fall.

[3]) Blasius, l. c. p. 131. Vierter Fall.

strengung in die richtige Lage herüberschieben lässt. Die Tibia ist nicht vollkommen gerade, sondern etwa am Anfang des unteren Dritttheiles in einem sehr stumpfen Winkel, dessen Ecke nach vorn und innen sieht, gebogen, gerade wie nach einer nicht ganz regelmässig geheilten Fractur; an der Stelle der Knickung auf der Kante der Tibia zeigt die Haut eine $^1/_2$ Zoll lange Längsfalte, wie von einer Narbe, welche jedoch, wenn die Falte auseinander gezogen wird, nicht vorhanden ist. Der Fuss ist regelmässig gebildet bis auf eine häutige Verwachsung, welche sich zwischen den beiden ersten Phalangen der 2. und 3. Zehe vorfindet. Das Kind war übrigens vollkommen gesund, die Schwangerschaft und Entbindung regelmässig verlaufen und die Mutter wusste durchaus keine Veranlassung anzugeben, welche während der Gravidität eine Beschädigung des Kindes herbeizuführen im Stande gewesen wäre.

Durch eine Schienenvorrichtung wurde der Fuss nach der inneren Seite herübergezogen und so ziemlich in der richtigen Stellung erhalten, indessen blieb die Extremität in der Entwickelung zurück und als das Kind zu stehen und zu gehen anfing, hatte die geringere Länge des Gliedes eine Contractur der Achillessehne zur Folge, so dass deren Durchschneidung am 30. Januar 1852, wo das Kind $2^1/_2$ Jahre alt war, vorgenommen werden musste. Das Kind trug nun eine Maschine, welche den Fuss nach innen zu halten und zu flectiren im Stande und zugleich mit einer hohen Sohle zur Ausgleichung der verschiedenen Längen der Extremitäten versehen war.

Als Blasius ein Jahr nach dieser Operation das Kind zum letzten Male wieder sah, liess sich der Fuss ganz leicht und gut flectiren, doch stellte sich über Nacht, wo die Maschine abgelegt wurde, der Fuss jedesmal wieder in Extension und musste des Morgens durch die Maschine erst wieder allmälig flectirt werden. Ferner erschien der Fuss noch etwas zu sehr nach aussen geschoben, so dass der innere Knöchel einen zu starken Vorsprung machte, aber er hatte sich in dieser, übrigens nicht erheblichen Dislocation befestigt und wich daraus weder nach rechts, noch nach links ab. Die Mm. peronaei lagen an der richtigen Stelle und fühlten sich gespannt an. Das Kind hatte sich kräftig entwickelt, aber die ganze rechte Extremität war magerer, und um fast 2 Zoll (Oberschenkel $^1/_2$, Unterschenkel $1^1/_2$ Zoll) kürzer, als die linke; mit einer entsprechend hohen Sohle vermochte das Kind jetzt gut zu gehen.

19. Blasius[1]) sah am 31. Mai 1850 einen $1^1/_2$jährigen Knaben wegen einer Deformität des linken Unterschenkels. Dieser war um 1 Zoll kürzer und ebenso wohl wie der Oberschenkel magerer, besonders aber an seinem oberen und unteren Ende dünner, als der rechte, und nirgends liess sich an demselben die Fibula fühlen. Der Fuss stand, da ihm der Widerhalt des äusseren Knöchels fehlte, nach aussen gewandt (Valgusstellung), die Ferse etwas zu hoch. Die Tibia bot unterhalb ihrer Mitte eine winkelige Biegung dar, welche mit der Prominenz nach vorn gerichtet war und auf dem

[1]) Blasius, l. c. p. 133. Fünfter Fall.

Gipfel dieser zeigte die Haut eine narbenähnliche Falte, die über dem unterliegenden Knochen nicht ganz frei beweglich war, aus einander gezogen aber eine wirkliche Narbe nicht wahrnehmen liess. Der Fuss besass nur 4 Zehen und 4 Mittelfussknochen; ob sämmtliche Fusswurzelknochen vorhanden, liess sich nicht durchfühlen. Von den Zehen war die zweite sehr klein und mit der ersten verwachsen, ebenso hing sie an ihrem hinteren Theile durch eine Hautfalte mit der dritten, etwas grösseren zusammen; die vierte war noch grösser und unverwachsen. Der rechte Fuss war breiter als der linke, liess aber auch nur 4 Mittelfussknochen durchfühlen und hatte zwar 5 Zehen, von denen jedoch die beiden letzten am unteren Ende verschmolzen waren und mit dem letzten Mittelfussknochen articulirten. Das Kind war übrigens ganz normal gebaut und kräftig, in der Kopflage leicht geboren und die Schwangerschaft war ohne alle besonderen Zufälle verlaufen. Eine mechanische Einwirkung auf die Frau hatte während der Gravidität in keiner Weise stattgefunden, vielmehr schrieben die Eltern die Missbildung einem Versehen zu.

Acht Jahre später wurde der Knabe von Blasius wieder untersucht. Auch jetzt war von der Fibula nichts wahrzunehmen und der Fuss war mit der Ferse noch mehr heraufgezogen und noch stärker in die Valgusstellung getreten. Die Achillessehne war sehr gespannt und vor ihrem äusseren Rande fühlte man bei Erhebung des inneren Fussrandes die Sehnen der Mm. peronaei, welche unten eine Biegung, wie um den Knöchel machend, in dieser Lage fixirt erschienen. Der Unterschenkel war um $2^1/_2$ Zoll kürzer, als der gesunde, und die Biegung befand sich jetzt an der Grenze des unteren und mittleren Drittheiles, so dass man annehmen musste, es sei der Theil des Knochens, welcher unter der Biegung befindlich war, weniger gewachsen, als der obere. Die narbenähnliche Vertiefung lag jetzt etwas oberhalb der Biegungsstelle und war so beweglich, wie die übrige Haut. Die weichen Theile des linken Unterschenkels sind viel weniger entwickelt, als die des rechten, namentlich ist die Wade viel dünner. Die beiden Oberschenkel waren gleich lang, der linke jedoch etwas schlaffer, als der andere. Das Fussgelenk ist beweglich, die Bewegungen sind jedoch durch die Anspannung der Achillessehne und der Wadenbeinmuskeln behindert. Der Knabe, welcher sehr lebhaft und kräftig war, vermochte mit einem Stiefel, der eine hohe Sohle und an der äusseren Seite eine Schiene hatte, ohne Hinderniss und ohne Ermüdung zu gehen, zu laufen und zu springen.

Von Wagstaffe[1]) wurden die folgenden 3 Beobachtungen veröffentlicht. Die erste theile ich besonders ausführlich mit, weil diese meines Wissens die einzige ist, welche genaue Angaben der anatomischen Verhältnisse der intrauterinen Tibiafractur bei gleichzeitigem Fibulamangel enthält.

---

[1]) W. W. Wagstaffe, Peculiar malformation of the leg and foot (Pl. VII). The Journal of anatomy and physiology. 1873. Vol. VII. (Second series. Vol. VI.) p. 156.

20. Wagstaffe (Fall 1) untersuchte mit Stewart einen an Pyämie verstorbenen 45 Jahre alten Mann mit einer Difformität des Beines, die aber vorher im Hospital nicht bekannt war, so dass über den Gang des Kranken nichts eruirt werden konnte. Das linke Bein war ausserordentlich kurz, die Tibia maass nur 9 Zoll und der Fuss 6,5 Zoll, der sehr schmale Fuss hatte nur 3 Zehen und lag mit seiner Rückenfläche gegen die Aussenseite des Beines gekehrt. Die Fibula fehlte bis auf das untere nach oben dislocirte Ende (Taf. VII, Fig. 1).

Das untere Ende des Femur war schmal, die Fossa intercondylica halb so breit, als gewöhnlich. Ligamente am Kniegelenk normal, bis auf die Ligg. cruciata; von dem hinteren war nur ein Theil vorhanden, während das vordere fehlte.

Die Tibia stark gebogen, mit ihrer Convexität nach vorn und innen gewendet, unten nach aussen gedreht, so dass am Fussgelenk die Fibula direkt nach hinten lag. Das obere Ende der Tibia war insofern abnorm, als die äussere Gelenkfläche an der Aussenseite vertieft war (Taf. VII, Fig. 4).

Von der Fibula fehlte oben etwa $^7/_8$, das untere ungefähr $1\,^1/_2$ Zoll lange Ende, stellte den Malleol. ext. dar, der jedoch 1 Zoll über der unteren Gelenkfläche des Schienbeins lag.

Die Tarsalknochen waren zu einer breiten, unregelmässigen Masse verschmolzen; nur 3 Metatarsalknochen waren vorhanden, nebst zugehörigen Phalangealknochen, von denen zwei an ihrer Basis verschmolzen waren. Der Metatarsus articulirte mit dem Ende des Tarsus, er war nach aufwärts gerichtet, so dass auf dem Rücken wie an der Seite des Fusses eine Concavität vorhanden war. An der verschmolzenen Tarsusmasse waren nur Andeutungen der einzelnen Knochen vorhanden. Hinten waren Calcaneus und Talus mit einander verschmolzen, letzterer lag innen neben dem ersteren. Aussen konnte man ein Os cuboides abgrenzen, das nach vorn mit 2 Metatarsalknochen articulirte. In der Mitte der Tarsalmasse war an der Stelle des Sinus tarsi durch die Verschiebung des Talus ein Loch entstanden. An der Innenseite des Fusses waren die einzelnen Knochen nicht so deutlich abzugrenzen, wie aussen. Die Knochenmasse in der Gegend des Talus war concav zur Aufnahme des unteren Tibiaendes.

Die 3 vorhandenen Metatarsalknochen schienen nach ihrem Aussehen und nach ihren Lagebeziehungen zum Tarsus der 1., 3. und 5. zu sein; die Phalangen, welche continuirlich mit dem innersten dieser 3 Metatarsalknochen zusammenhingen, waren offenbar die der grossen Zehe. Der Zusammenhang mit den beiden anderen Zehen war eigenthümlich; die proximalen Phalangen articulirten mit den beiden äusseren Metatarsalknochen, sie waren verschmolzen und nach vorne zu gespalten, mit jedem Ende standen 2 Phalangen in Verbindung (Taf. VII, Fig. 3). Die Membrana interossea war deutlich entwickelt und ersetzte in ihrem äusseren Theil die fehlende Fibula, durch ein Loch in ihrem oberen Abschnitte gingen die Vasa tib. ant. und der Nerv. Ursprung und Insertion des M. tibialis anticus waren normal, ein accessorisches Bündel setzte sich am Os cuneiforme I an. Der Extens. poll. long. kam von

der den Kopf der Fibula repräsentirenden Fasermasse, und dem oberen $^3/_4$ der Membrana interossea, er glich in Lage und Aussehen dem Extens. digitor. longus und setzte sich an der grossen Zehe an. Der Extensor digitor. longus entsprang unter dem Extens. pollic. proprius, von dem unteren Viertel des Ligamentum interosseum und nahm fast die Lage des M. peroneus tertius ein, inserirte sich aber in gewöhnlicher Weise an den Zehen. Ein abnormer Muskel lag tief zwischen dem M. tibialis anticus und den Extensoren, er entsprang mit dem vorigen aber geschieden von ihm, lag innen von den Vasa tibial. und setzte sich in der Höhle zwischen Talus und Calcaneus an. Peroneus longus und brevis normal, tertius fehlte. Die Vasa tibialia lagen insofern abnorm, als sie an ihrer Innenseite den erwähnten accessorischen Muskel hatten. An der Hinterseite des Beines war der Ursprung des M. gastrocnemius wie gewöhnlich, er setzte sich am Calcaneus an, jedoch ohne sich mit der Sehne des M. soleus zu vereinigen; sein innerer Kopf wurde durch die Vasa tib. postic. durchbohrt. Der M. soleus entsprang von dem oberen Theile des Lig. interosseum; mit der Tibia war er nur durch einige von der Linea obliqua kommende Muskelbündel in Verbindung, unten setzte er sich innen am Calcaneus an. Mm. popliteus und plantaris fehlten. M. tibialis posticus normal; der Flexor digitor. longus entsprang von der über dem M. tibialis posticus gelegenen Fascie, er war verbunden mit dem von der vorhandenen Fibula kommenden M. flexor pollic. longus, welcher sich an die Nagelphalanx der grossen Zehe ansetzte. Die Vasa tib. post. lagen an der Aussenseite des M. flexor pollicis longus.

In der Fusssohle war der Abductor pollicis normal, nur vereinigten sich mit seiner Sehne Muskelzüge vom M. flexor pollicis brevis. Flexor digitor. brevis fehlte; der M. abductor digiti minimi entsprang breit vom Calcaneus, und vom letzten Metatarsalknochen, er ging an die beiden Seiten der ersten Phalanx der äusseren Zehe, der Muskel gab einen breiten Streifen ab, der den fehlenden Flexor digit. brevis zu ersetzen schien. Er zog quer durch den Fuss zur Basis der ersten Phalanx. Accessorius entsprang wie gewöhnlich, Flexor pollic. brevis war sehr breit, einige Bündel von ihm gingen zur Insertion des M. abductor. Adductor pollicis normal; Transversus pedis fehlt. Der Flexor digit. minimi entsprang normal und inserirte an der gespaltenen Phalanx. Die Mm. interossei fehlten, ebenso wie die lumbricales. Gefässe und Nerven der Fusssohle waren normal, nur versorgte der M. plantaris intern. die gegenüberliegenden Flächen der 1. und 2. Zehe. Auf dem Fussrücken zeigte der Extensor dig. brevis, der sich an den beiden äusseren Zehen ansetzte, normalen Ursprung.

21. Wagstaffe beobachtete nach diesem ersten einen zweiten ähnlichen Fall. Eliza Anna B., 14 Jahre alt, stammte aus gesunder Familie, in der keine Missbildungen bekannt waren. Der Gang des Mädchens war in Folge der Difformität des rechten Beines und einer eigenthümlichen Verlagerung des Fusses hinkend. Dieses Bein war in Folge einer mangelhaften Entwicklung und Biegung der Tibia etwa 3—4 Zoll kürzer, als das linke, das Becken zeigte deshalb auch eine Senkung und die Wirbelsäule eine seitliche Biegung.

Die Länge der rechten Tibia, längs ihrer Achse gemessen, betrug 11 Zoll, vertical gemessen 10 Zoll, die Länge der linken Tibia war $11\frac{1}{2}$ Zoll, Der rechte Fuss maass innen $9\frac{1}{4}$, aussen $8\frac{1}{4}$ Zoll, der linke dagegen $10\frac{1}{2}$ und $9\frac{1}{2}$ Zoll. An den Oberschenkeln war kein Längenunterschied vorhanden. Die Tibia konnte man in ihrer ganzen Länge fühlen, in ihrer unteren Hälfte war sie auswärts gebogen und unten aussen so defect, dass die untere Gelenkfläche in einem Winkel von 60 ° zur Horizontalebene stand. Von der Fibula konnte man nur ihren Kopf unmittelbar unter dem der Tibia nachweisen, von ihrem Schafte und einem Malleol. ext. war nichts zu entdecken. Der Fuss war klein und zeigte nur 3 Zehen, 3 Metatarsalknochen und eine verschmolzene Knochenmasse als Tarsus. Der beinahe horizontal gelagerte Fuss schien nach hinten und aussen von der Tibia dislocirt, sodass der innere Knöchel unter dem Tarsus hervorragte, während die Ferse in die Höhe gezogen war.

Beim Gehen stützte sich das Mädchen auf den inneren Knöchel und auf die Innenseite der grossen Zehe. An jeder Zehe fanden sich 3 Phalangen; die zweite Zehe war wenig entwickelt, während die erste offenbar eine leidlich entwickelte Zehe war.

22. Wagstaffe wurde von Le Gros Clark noch ein dritter analoger Fall mitgetheilt. Auch in diesem fehlte die Fibula und waren nur 3 Zehen vorhanden, von denen eine sicher die grosse war. Eine mechanische Vorrichtung war hier nothwendig zur Beseitigung der Neigung der Tibia mehr und mehr nach aussen zu gehen, sie wirkte so vorzüglich, dass der Junge sogar Schlittschuhe laufen konnte; allerdings war eine Achillotenotomie ausgeführt worden.

23. Aus der Klinik von Hasse in Göttingen beschreibt Schnelle[1]) folgenden Fall.

Joh. K., 29 Jahre alt, hatte an seinem Körper ausser einem Fibuladefect der rechten Seite keine sonstigen Abnormitäten. Er hatte, trotz seines missgestalteten Beines mit 3 Jahren laufen gelernt, und soll damals der Unterschied der Länge zwischen beiden Beinen 3 Zoll betragen haben; als er 10 Jahre alt gewesen, sei der Unterschied 5 Zoll gewesen, jetzt betrug derselbe 9 Zoll. Zu bemerken wäre noch, dass der K. von seiner Jugend an sehr zweckmässig construirte Stelzen getragen hatte und 6 Wegsstunden mit Leichtigkeit zurücklegen zu können behauptete.

Das Becken war nicht verschoben, die Hüften gleichmässig gebildet. Die Länge des Oberschenkels war auf beiden Seiten gleich, auch die Oberschenkelmuskulatur beider Seiten gleich stark entwickelt; ebenso zeigte die Patella beiderseits gleiche Dimensionen und der Umfang der Kniee, über der Patella gemessen, war auf beiden Seiten derselbe.

Der rechte Unterschenkel bestand nur aus einem Knochen, der Tibia; jedoch befand sich am hinteren Umfange des lateralen Margo infraglenoidalis an der Stelle der Superficies articularis fibulae eine knopfartige Hervorragung, vielleicht ein Rudiment der fehlenden Fibula.

---

[1]) A. Schnelle, Ueber angeborenen Defect von Radius und Fibula. Inaug.-Dissert. Göttingen 1875.

Die Tibia selbst war massig, im transversalen Durchmesser comprimirt, wie platt geschlagen, hat daher im sagittalen Durchmesser bedeutend zugenommen, so dass dieser im unteren Drittel derselben, wo man die Tibia wegen der gering entwickelten Weichtheile der fibularen Seite fast umgreifen konnte, 5—6 Ctm. betrug, während an derselben Stelle der transversale Durchmesser $2^1/_2$ Ctm., oben unter der Patella ungefähr $5^1/_2$ Ctm., am unteren Ende $4^1/_2$ Ctm. betrug, so dass das Schienbein dem der anderen Seite gegenüber an Stärke etwas zugenommen zu haben schien. Ausserdem war die Tibia im sagittalen, also nach ihrem eigenen grössten oder Tiefendurchmesser gebogen, so zwar, dass die Convexität dieses Bogens nach vorn und ein wenig medianwärts, das untere Ende der Tibia aber nach hinten und oben sieht; die absolute Länge der Tibia betrug 30 Ctm., während die Sehne des Bogens, den sie machte, nur 22 Ctm. betrug. Die Länge der linken Tibia, vom unteren Ende der Patella bis zum Malleol. ext. gemessen, beträgt 38 Ctm., so dass der Längenunterschied beider 8 Ctm. betrug.

Der rechte Fuss hatte nur 2 Zehen, den Hallux und die zweite Zehe; beide jedoch waren wohlgebildet und von normaler Grösse, beide hatten die normale Zahl von Phalangen und auch ihre Mittelfussknochen.

Der Fuss selbst war platt, die Sohle eher nach unten convex, maass 7 Ctm. weniger, als der gesunde Fuss. Der Unterschied musste, da Zehen und Mittelfussknochen auf beiden Seiten gleich lang (12,5 Ctm.) sind, auf Kosten der Fusswurzelknochen kommen; welche fehlten liess sich nicht bestimmen; die ganze Fusswurzel liess sich, zwischen die Hände genommen, nach keiner Seite bewegen. Dieser so gebildete Fuss setzte sich nun mit dem vorderen Theile der medialen Seite seiner Fusswurzel, so an die laterale hintere Fläche des unteren Endes der gebogenen Tibia, dass der Fussrücken nach vorn und oben, die Sohle nach hinten und unten gerichtet, und der Fuss zugleich um seine Längenaxe so gedreht ist, dass die laterale Seite derselben nach oben, die mediale nach unten gekehrt ist, gerade als ob bei der Formation dieser Stellung der auf die laterale Seite des Fusses wirkende Druck der Fibula gefehlt hätte, und also die ganze Stellung aus den nutritiven Contracturen des, des Gegendrucks der Fibula entbehrenden, Peroneus longus (der brevis fehlte) und des Triceps surae resultirte. Die Muskeln des Unterschenkels waren schwach entwickelt und weich anzufühlen, die Bewegungen des Fusses waren sehr beschränkt, aber doch alle auszuführen, ebenso die Streckung und Beugung der Zehen.

Zum Schlusse folgen noch die 4 selbstbeobachteten Fälle, über welche mir Aufzeichnungen zu Gebote stehen.[1])

24. Ch. H. aus Neckarsteinach, $4^1/_2$ Jahre alt, kam wegen einer Missbildung beider Beine am 20. August 1881 in die Heidelberger chirurgische Klinik. Wegen eines sehr hochgradigen Klumpfusses linkerseits wurde von mir die Keilosteotomie gemacht; der Junge starb in der Chloroformnarkose an Herzlähmung.

[1]) Ueber den ersten von mir im Jahre 1875 beobachteten Fall von intrauteriner Fractur fehlen mir genauere Aufzeichnungen.

Nach Angabe der Mutter waren Missbildungen in der Familie niemals vorgekommen.

Bei dem Knaben, der bis auf die Unterschenkel und Füsse völlig normal entwickelt war, machte die rechte Tibia unterhalb der Mitte eine nach vorn und aussen convexe Krümmung, über welcher sich eine bewegliche, longitudinal verlaufende eingezogene Narbe fand, die Haut an dieser Stelle war äusserst dünn und weniger fettreich, wie in der Nachbarschaft (Taf. VII, Fig. 6a). Der Scheitel der Krümmung lag 8 Ctm. unterhalb des oberen Endes der 13,5 Ctm. langen Tibia. Von der Fibula war nur der untere Theil zu fühlen; die genauere Untersuchung ergab, dass dieselbe in der That theilweise fehlte; im unteren Abschnitt war dieselbe in einer Höhe von 5,5 Ctm. verknöchert, nach oben ging dann ein 5 Ctm. langes weissglänzendes Ligament aus, das sich am oberen Ende der Tibia anheftete; der Mall. ext. war wenig entwickelt, seine Spitze stand höher als normal, etwa im Niveau der Gelenkfläche der Tibia (Taf. VII, Fig. 5). Die Wadenmuskulatur war sehr atrophisch und gespannt, die Ferse stark in die Höhe gezogen, die Fussspitze gesenkt. Am Mittelfuss nur 4 Metatarsalknochen nachzuweisen, ebenso nur 4 Zehen vorhanden. An dem linken, ebenfalls sehr mageren Beine war ein hochgradiger Klumpfuss vorhanden (Taf. VII, Fig. 6b).

25. Elisabeth H., 5 Monate alt, aus Kreuznach, wurde am 4. Oct. 1882 wegen einer Difformität des rechten Unterschenkels in die Heidelberger chirurgische Klinik aufgenommen. Bei dem wohlgenährten Kinde fand sich an der Grenze des unteren und mittleren Drittels der rechten Tibia eine scharfe, nach innen und vorne ragende Knickung, von der aus das untere Ende des Knochens nach innen und hinten verlief. Der Winkel, den das obere und untere Tibiastück bildete, war ein wenig kleiner, als ein rechter; über seinem Scheitel lag eine 1 Ctm. lange, dem Knochen adhärente longitudinal verlaufende Narbe. Der Fuss war um einen nahezu halben rechten Winkel abducirt und stark pronirt, so dass die Sohle nach aussen sah, ausserdem leicht plantarflectirt. Beide Füsse hatten nur je 3 gut ausgebildete Zehen; von der 4. und 5. war beiderseits keine Spur vorhanden (Taf. VII, Fig. 9 und 10). Am rechten Fusse war die Fibula nicht durchzufühlen.

Wegen der starken Knickung der rechten Tibia wurde am 6. October von Prof. Czerny unter Thymol-Spray die keilförmige Osteotomie an dem vorspringenden Winkel der Tibia ausgeführt. Nach Ausmeisselung eines kleinen Keiles und Infraction der hinteren Knochenwand, gelang die Reduction der Schiefstellung nicht in dem gewünschten Maasse; auch durch Hinzufügung der Achillotenotomie konnte der Erfolg nicht verbessert werden.

Die Wunde wurde mit einer Catgutnaht geschlossen, über das möglichst gut gestellte Bein kam ein Lister-Verband, den gestärkte Gazebinden fixirten. Obgleich anfangs geringe Eiterung auftrat, schloss sich die Wunde doch bald vollständig. Die Stellung des Beines wurde aber allmälig schlechter, so dass bei der Entlassung des Kindes am 18. November der Fuss fast dieselbe Stellung, wie vor der Operation wieder einnahm.

26. Herr S. in Mannheim wurde im Alter von 17 Jahren von mir untersucht. Die Anamnese ergab, dass die Geburt seiner Zeit schnell und ohne Kunsthülfe von statten gegangen war, nur wurde gleich nach der Geburt eine Knickung am linken Unterschenkel beobachtet, auf deren Kuppe, nach Angabe des Vaters, eine noch blutende Wunde sich befand. Als das Kind 3 Jahre alt war und starker Spitzfuss sich entwickelte, wurde von Professor Simon in Heidelberg die Achillotenotomie ausgeführt, jedoch, wie der Vater meinte, ohne besonderen Erfolg. Schon damals musste wegen der Verkürzung des Beines, die 6 Ctm. betragen haben soll, eine Stützmaschine für das Bein angefertigt werden, die von dem Kranken auch später nicht mehr abgelegt werden konnte. Bei der Untersuchung am 1. September 1884 fand ich den Trochanter major links 6 Ctm. oberhalb der Roser-Nélaton'schen Linie stehend. Ob diese Verschiebung congenital, oder durch eine Coxitis entstanden war, liess sich mit Bestimmtheit nicht ermitteln.

Die Länge des linken Oberschenkels betrug 38 Ctm., die des rechten 40 Ctm.; die Länge der linken Tibia 29 Ctm., die der rechten 36 Ctm. Die Knickungsstelle des Knochens lag 20 Ctm. von dem oberen Ende entfernt. Von der Fibula konnte weder das obere, noch das untere Ende mit Deutlichkeit nachgewiesen werden. Der Umfang des linken Oberschenkels maass 34 Ctm., derjenige des rechten 39 Ctm., Umfang des linken Unterschenkels 20, der des rechten 28 Ctm. Der linke Fuss war schmäler als der andere, sonst bis auf eine geringe Platt- und Spitzfussstellung normal. Weder activ noch passiv war der Fuss wegen der starken Anspannung der Achillessehne zu heben (Taf. VIII, Fig. 4).

Jetzt trug der Kranke zwei an dem Schuh befestigte seitliche Schienen, die fest an das Bein geschnallt wurden, der Schuh selbst stand auf einem kleinen Gestell von Eisen mit Platte, wodurch die etwa 14—15 Ctm. betragende Verkürzung des Beines ausgeglichen werden musste. Mit dieser etwas schwerfälligen Maschine konnte der Kranke leidlich gut gehen.

27. Herm. Krieg, 16 Jahre alt, aus Jenapriessnitz, stammt aus gesunder Familie; Eltern und zwei Geschwister zeigten keine Missbildungen.

Bei der Geburt des Kranken wurde eine Knickung des Unterschenkels beobachtet, die im Laufe der nächsten Wochen dadurch gebessert wurde, dass der Vater auf Anrathen des Arztes mit dem Daumen einen Druck auf den vorspringenden Winkel der Tibia ausübte, während er gleichzeitig den unter- und oberhalb gelegenen Theil der Tibia mit den Händen nach vorne zu anzog. Von dem zweiten Lebensjahre an trug der Knabe Maschinen am Fusse, da eine Verkürzung des Beines und ein beständiges Umkippen des Fusses nach aussen bemerkt wurde. In dem letzten Monat stellte sich ausserdem noch ein Decubitus am inneren Knöchel ein.

Die am 8. Juni 1885 vorgenommene Untersuchung ergab bei dem wohlgenährten kräftigen Patienten, der bis auf die Difformität des rechten Beines völlig normal gebaut war, folgenden Befund: Das rechte Bein erschien abgemagert und bei Gleichstand der Spinae ilei super. etwa 12 Ctm. verkürzt. Umfang des rechten Oberschenkels links 47 Ctm., rechts 40 Ctm., derjenige

des Unterschenkels 30,8 Ctm. links, 25,5 Ctm. rechts. Die Verkürzung des linken Oberschenkels maass 41,5 Ctm., die des rechten 39 Ctm. Die Tibia zeigte etwas unterhalb ihrer Mitte eine nach vorn gerichtete Biegung, die Haut über dieser, 16,5 Ctm. unterhalb der Kniegelenksspalte gelegenen Stelle, zeigte eine etwa 1 Ctm. lange, schmale weissglänzende über dem Knochen verschiebliche Narbe. Der Fuss, an dem sich 4 Metatarsalknochen unterscheiden liessen, welche selbst wieder nach vorn mit der grossen, und 3 durch Schwimmhäute vereinigten kleine Zehen articulirten, stand in hochgradiger Pronations- und Spitzfussstellung, gehalten durch die verkürzte und stark gespannte Achillessehne. Innen am Fusse ragte der Malleol. int. stark vor, die bedeckende Haut war thalergross geröthet und geschwürig. Von einem Malleol. ext. war nichts zu fühlen, überhaupt schien die Fibula in ihrem unteren Theile ganz zu fehlen (Taf. VIII, Fig. 1).

Da der Kranke sehr über die Verkürzung des Beines, das Umkippen des Fusses klagte und nicht im Stande war längere Zeit zu gehen, so bestimmte ich denselben zu einer Operation, durch welche eine Anchylosirung des Fussgelenkes und organische Verlängerung des Beines herbeigeführt werden sollte.

Am 23. Juni 1885 wurde in Narcose des Kranken ein Längsschnitt vorn über die Tibia und ein Querschnitt durch die Haut über das Fussgelenk weggeführt, beim tieferen Eindringen wurden die Muskeln bei Seite gezogen und das Gelenk eröffnet. Dabei fand sich der Talus auffallend klein und nach hinten aussen gegen die Tibiagelenkfläche verschoben. Nachdem dass untere Tibiaende vom Periost entblösst war, wurde mittelst eines Meissels ein Keil, dessen Basis nach innen gelegen war, entfernt, ebenso auch in schräger Richtung die Gelenkfläche des Talus abgemeisselt und die Knochenenden in Spitzfussstellung auf einander gepasst. Zwei Drains, einer vor, der andere hinter die Knochen gelegt, die Wunde mit einem Jodoformverband bedeckt und das Bein gegen eine an die Innenseite gelegte Holzschiene mit gestärkten Gazebinden fixirt.

Während der Nachbehandlung entstand an der Innenseite des Fusses, an der Stelle, an welcher früher schon ein Decubitus vorhanden war, von Neuem eine gangränöse Stelle, die aber in einigen Wochen heilte; anfangs entleerte sich aus der Wunde, bei unbedeutender Temperaturerhöhung, eine geringe Menge Eiter. Am 22. August wurde der Kranke entlassen, der Fuss war vollständig fest in hochgradigster Spitzfussstellung an die Tibia angeheilt. Bei Gleichstellung der Spina betrug die Entfernung der Spitze der grossen Zehe vom Boden 10 Ctm. (Taf. VIII, Fig. 2). Dem Kranken wurde nun ein Schuh mit seitlicher Schiene gegeben, der innen eine schiefe Fläche besass, auf welcher sich die Fusssohle und die Zehen aufstützen konnten. Aeusserlich war dem Kranken die Difformität des Beines wie des Fusses nun nicht mehr anzusehen (Taf. VIII, Fig. 3), er war im Stande mit dieser Prothese Stunden lang ohne Stock zu gehen.

Erklärung der Abbildungen auf Taf. VII, VIII.

Tafel VII.

Fig. 1. Abbildung einer von Blasius (11) beobachteten intrauterinen Tibiafractur.
Fig. 2. Beobachtung von Wagstaffe (20).
Fig. 3. Der zu dieser Beobachtung gehörige Fuss.
Fig. 4. Die dazu gehörigen Unterschenkelknochen.
Fig. 5. Eigene Beobachtung eines $4^1/_2$ Jahre alten Kindes mit intrauteriner Tibiafractur und partiellem Fibuladefect (24).
Fig. 6a. Abbildung dieses Beines.
Fig. 6b. Abbildung des anderen Beines desselben Kindes.
Fig. 7. Beobachtung von Sachse (8).
Fig. 8. Beobachtung von Kaufmann (15).
Fig. 9 und 10. Eigene Beobachtung (25).

Tafel VIII.

Fig. 1. Abbildung eines 17jährigen Jünglings mit intrauteriner Tibiafractur (27).
Fig. 2. Ankylosirung des Fussgelenkes bei diesem Kranken.
Fig. 3. Aussehen des Kranken nach dieser Operation.
Fig. 4. Abbildung eines 16 Jahre alten Jünglings mit intrauteriner Tibiafractur (26).

XXII.

Zur Aetiologie und Pathogenese der acuten Osteomyelitis.

Von

Prof. Dr. P. Kraske

in Freiburg i. Br.[1])

M. H.! Unsere Kenntnisse über die Ursachen der acuten Osteomyelitis, deren infectiöser Charakter heut zu Tage wohl von Niemand mehr bezweifelt wird, sind durch die Untersuchungen von J. Rosenbach[2]), Ogston[3]), Becker[4]), F. Krause[5]), Garré[6]) und Anderen in den letzten Jahren wesentlich gefördert worden. Diese Untersuchungen haben bekanntlich übereinstimmend ergeben, dass bei der acuten Osteomyelitis fast ausnahmslos ein Mikrokokkus gefunden wird, welcher sowohl bei der mikroskopischen Betrachtung als namentlich in Reinkulturen ein sehr charakteristisches Verhalten zeigt. Die Regelmässigkeit, wit welcher dieser wohl charakterisirte Mikroorganismus in den Producten der osteomyelitischen Entzündung vorkommt, hat zu der Vermuthung geführt, dass es sich dabei um den specifischen Osteomyelitispilz handele. Und in der That ist diese Vermuthung auch vielfach ausgesprochen worden, nament-

[1]) Im Auszuge vorgetragen in der 1. Sitzung des Congresses, 7. April 1886.

[2]) Vorl. Mittheilung über die die acute Osteomyelitis beim Menschen erzeugenden Mikroorganismen. Centralblatt für Chirurgie. 1884. No. 5, und Mikroorganismen bei den Wundinfectionskrankheiten des Menschen. Wiesbaden. Verlag von J. F. Bergmann. 1884.

[3]) Micrococcus poisoning. Journ. of anat. and physiol. 1882. Vol. XVII. Part. I. p. 47. Oct.

[4]) Vorl. Mittheilung über die Ergebnisse einer Reihe von Untersuchungen, welche im Kaiserl. Gesundheitsamte etc. Deutsche med. Wochenschrift. 1883. No. 46.

[5]) Ueber einen bei der acuten infectiösen Osteomyelitis des Menschen vorkommenden Mikrokokkus. Fortschr. d. Med. 1884. No. 7.

[6]) Zur Aetiologie acut-eiteriger Entzündungen. Ebendas. 1885. No. 6.

lich als man durch das Experiment constatirt hatte, dass bei Thieren, denen eine Fractur oder eine starke Quetschung eines Knochens gemacht war, auf eine intravenöse Injection einer Reinkultur des Pilzes eine Eiterung in der Markhöhle und am Periost der Läsionsstelle erfolgte. Allein man kann aus den Thierversuchen, ganz abgesehen davon, dass man auch durch die Injection anderer Mikroorganismen (Rosenbach) die nämlichen Resultate erhält, schon deshalb nicht ohne Weiteres folgern, dass der bei der Osteomyelitis gefundene Pilz nun auch wirklich der specifische Erreger der Krankheit sei, weil der beim Thier hervorgerufene Process keineswegs denjenigen Veränderungen entspricht, welche für die acute Osteomyelitis des Menschen charakteristisch sind.

Der Schluss, den man aus der Regelmässigkeit des Vorkommens eines bestimmten, charakteristischen Mikroorganismus bei der Osteomyelitis auf die Specifität der Infection gemacht hat, ist aber noch in anderen Beziehungen ein voreiliger gewesen. Ein Infectionsstoff kann nur dann als ein specifischer bezeichnet werden, wenn er nicht nur immer bei einer bestimmten Krankheit, sondern auch ausschliesslich bei dieser und bei keiner anderen gefunden wird. Nun hat sich aber herausgestellt, dass der sogenannte Osteomyelitispilz nicht allein bei Osteomyelitis, sondern bei einer ganzen Anzahl anderer Entzündungen vorkommt. Rosenbach hat zuerst gefunden, dass der bei der acuten Osteomyelitis auftretende Mikroorganismus kein anderer ist, als ein auch bei den verschiedensten sonstigen Entzündungen und Eiterungen, Abscessen, Empyemen, Phlegmonen, Furunkeln und Carbunkeln nachweisbarer Pilz, den er wegen seines mikroskopischen Verhaltens und seiner Eitererregenden Eigenschaft mit Ogston Staphylococcus pyogenes, und wegen der eigenthümlichen orangegelben Färbung, welche die Cultur annimmt, Staphylococcus pyogenes aureus nennt. Rosenbach's Beobachtungen sind von anderen Untersuchern, namentlich von F. Krause und Garré, vollkommen bestätigt worden. Dass der bei den verschiedensten entzündlichen Affectionen vorkommende Kokkus, welcher mit dem „osteomyelitischen" mikroskopisch und makroskopisch (in der Cultur) genau übereinstimmt, in der That als identisch mit dem letzteren zu betrachten ist, wird nicht nur durch den Thierversuch, sondern auch auf's Schlagendste durch ein Experiment bewiesen, welches Garré am Menschen, nämlich

an sich selbst, angestellt hat. Garré hat sich durch Einreiben einer in der 3. Generation gezogenen Reincultur des bei einem typischen Falle von Osteomyelitis gefundenen Staphylococcus pyogenes aureus in die intacte und vorher gut gereinigte Haut seines linken Vorderarmes einen mit sehr heftigen Local- und Allgemeinerscheinungen verlaufenden regelrechten Carbunkel erzeugt. Ich werde später Gelegenheit haben, über einen Fall zu berichten, welcher die durch den Garré'schen Versuch bewiesene Identität des Osteomyelitis- und des Carbunkelpilzes in anderer, nicht minder überzeugender Weise illustrirt.

Es kommt bei der Untersuchung über die Natur des osteomyelitischen Infectionsstoffes aber noch ein weiterer Punkt in Betracht. Wie es scheint, ist der Staphylococcus pyogenes aureus zwar ein regelmässig in den entzündeten Geweben vorkommender Mikroorganismus, aber er ist nicht der einzige vorkommende. Neben ihm fand sich in einem Falle von Rosenbach[1]) ein zweiter Kokkus, der sich in seinem mikroskopischen Verhalten in keiner Weise von jenem unterschied, dessen Reinkultur aber keine Orangefärbung annahm, sondern weiss blieb. Rosenbach hat diesem Pilze den Namen Staphylococcus pyogenes albus gegeben. Ebenso hat Krause[2]) aus einem osteomyelitischen Abscesse sowohl den gelben, als den weissen Staphylococcus gezüchtet. Krause's Fall ist allerdings, da es sich um einen bereits aufgebrochenen Abscess handelte, nur mit Vorsicht zu verwerthen. Hingegen ist ein Fall von Garré[3]) einwandsfrei, welcher aus den Entzündungsproducten einer noch nicht aufgebrochenen Osteomyelitis beide Arten von Kokken in Reinzucht cultivirte. Von grossem Interesse ist ferner ein weiterer Fall von Rosenbach[4]), in welchem sich neben dem Staphylococcus pyogenes aureus ein kettenförmiger Kokkus, der Streptococcus pyogenes vorfand, den Rosenbach auch vielfach schon bei anderweitigen Entzündungen kennen gelernt hatte. Ich selbst bin ebenfalls in der Lage gewesen, über das gleichzeitige Vorkommen mehrerer Arten von Mikroorganismen bei der acuten Osteomyelitis Erfahrungen zu machen. Leider befanden

---

[1]) Mikroorganismen etc. S. 52.
[2]) l. c. p. 223.
[3]) l. c. p. 166.
[4]) l. c. p. 52 ff.

sich unter den 32 Fällen von Osteomyelitis und deren Folgezuständen, welche ich in den letzten 3 Jahren auf meiner Klinik behandelt habe, nur 5, in denen bei der Aufnahme ein Aufbruch noch nicht erfolgt war, und die sich deshalb zur Untersuchung auf Mikroorganismen eigneten. Die bakteriologischen Arbeiten in diesen Fällen sind zum grössten Theile von Herrn Dr. Seiler, Assistenten der chirurg. Klinik, einem mit der modernen Technik derartiger Untersuchungen vollkommen vertrauten und durchaus ruhigen Beobachter, zum Theil auf dem hiesigen pathologischen Institut von Herrn Prof. Schottelius ausgeführt worden. Ich darf versichern, dass mit allen Cautelen verfahren worden ist und glaube, dass an der Richtigkeit der Beobachtungen wohl nicht gezweifelt werden kann. In meinen 5 zur bakteriologischen Untersuchung geeigneten Fällen ist nun 2 Mal der Staphylococcus pyogenes aureus allein angetroffen worden, in den 3 anderen Fällen, die ich hier folgen lasse, fanden sich neben diesem Mikroorganismus gleichzeitig verschiedene andere.

I. Carl Eschbacher, 10 J. alt, von Krotzingen, aufg. d. 26. Nov. 1885. Patient, der vorher ganz gesund war, erkrankte ohne jede bekannte Veranlassung am 11. Nov. 1885 plötzlich an heftigen Schmerzen im rechten Beine. Das Fieber steigerte sich in den nächsten Tagen, es wurden Temperaturen bis 41,0° gemessen; leichtere Schüttelfröste traten wiederholt auf. Der Kranke delirirte und liess ab und zu unter sich gehen. Die Schmerzen hielten an, resp. nahmen zu; bald stellte sich eine Anschwellung in der ganzen Ausdehnung des rechten Oberschenkels ein, die sich allmälig auch auf die Kniegelenksgegend und den Unterschenkel ausbreitete.

Status präsens vom 26. Nov. 1886. Der Kranke, ein seinem Alter entsprechend grosser, nicht besonders kräftig gebauter Knabe, liegt mit gegen den Leib heraufgezogenen Knieen auf der linken Seite und ist vollständig unfähig, seine Lage zu ändern. Die Haut ist ausserordentlich blass und trocken; am Rücken und an den Oberschenkeln ist der Kranke stark mit Koth beschmutzt. Der Knabe stösst fast continuirlich Schmerzensrufe aus. So weit dies aus den Antworten des etwas benommenen Patienten hervorgeht, scheinen die Hauptschmerzen im rechten Oberschenkel zu sitzen. Temperatur 39,6, Puls 120, Respiration 30. Gesicht ziemlich verfallen, blass und fahl; die Nasenöffnungen und Mundwinkel sind mit bräunlichen Krusten bedeckt; die Zunge zeigt Neigung trocken zu werden und ist weisslich belegt. Hie und da etwas Husten; hinten unten ist auf den Lungen der Schall beiderseits etwas verkürzt, links hinten unten grobe Ronchi, Herzdämpfung nicht vergrössert. Herzaction sehr beschleunigt, zeigt ganz leichte Unregelmässigkeit. Puls ziemlich schwach und leicht zu unterdrücken. 1. Mitralton nicht ganz rein, jedoch kein ausgesprochenes Geräusch am Herzen. Leber nicht vergrössert;

Milz etwas vergrössert, nicht fühlbar. Der Urin enthält mässige Mengen von Eiweiss und reichliche Cylinder (Hyaline, granulirte und Epithelcylinder); seine Farbe ist dunkel; ziemlich starkes Uratsediment.

Das ganze rechte Bein zeigt eine teigige Schwellung. Das Oedem erstreckt sich auch auf die rechte Glutäalgegend und bis hinauf zur Crista ossis ilei. Am Oberschenkel starke Venendilatation. In der Gegend des grossen Trochanter ist die Schwellung stärker, die Haut daselbst leicht geröthet. Druck ist ausserordentlich schmerzhaft; man fühlt Fluctuation. Auch der Unterschenkel ist auf Druck empfindlich, doch ist nirgends Fluctuation zu fühlen. Hingegen ist im Kniegelenke ein mässig starker Erguss nachzuweisen. Bewegungen im Knie und Druck auf dasselbe sind schmerzhaft. Ein geringer, schmerzhafter Erguss findet sich übrigens auch im l. Kniegelenk. Diagnose: Acute Osteomyetis des rechten Femur, leichte Nephritis. Am Tage nach der Aufnahme (27. Nov. 1885) wurde der Kranke chloroformirt. Ueber dem grossen Trochanter wurde eine in der Längsrichtung des Oberschenkels verlaufende, 15 Ctm. lange Incision auf die fluctuirende Stelle gemacht und dadurch etwa 150 Cctm. mit Fettaugen gemischten Eiters entleert. Am grossen Trochanter ist der Knochen in der Ausdehnung eines 20-Pfennigstückes entblösst. Hier wird mit dem Meissel die Corticalis weggenommen und dadurch die diffus-eitrig infiltrirte Spongiosa freigelegt. Da keine Erscheinungen vorlagen, die für eine Betheiligung des Hüftgelenkes sprachen, wurde von einem weiteren Vorgehen Abstand genommen, die Wunde locker mit Jodoformgaze tamponnirt und ein Extensionsverband angelegt. Der Temperaturabfall, welcher auf diesen Eingriff folgte, war nur ein vorübergehender. In den folgenden Wochen bestand ein stark remittirendes Fieber. Morgens fiel die Temperatur nicht selten auf 37—37,5; Abends stieg sie bis 39 und darüber. Der Knabe kam dabei, obwohl er merkwürdigerweise reichliche Nahrung zu sich nahm, ausserordentlich herunter. Die Secretion aus der Wunde war eine ziemlich reichliche, am Kreuzbein trat Decubitus auf. Mitte December wurde die Secretion aus der Wunde noch stärker, namentlich entleerten sich bei Druck vorn auf's Hüftgelenk reichliche Eitermengen, so dass es klar wurde, dass eine Betheiligung des Hüftgelenkes vorlag. Es wurde deshalb am 21. Dez. 1885 die Wunde dilatirt und sofort eine Epiphysenlösung mit Vereiterung des Hüftgelenkes constatirt. Resection des Gelenkes. Lockere Tamponnade der Wunde. — Auch dieser Eingriff hatte weder auf den Gang der Temperatur noch sonst auf den Zustand des Kranken einen nachhaltigen Einfluss. Es trat im Gegentheil in mehrfacher Beziehung eine Verschlechterung ein. Die Abmagerung wurde eine geradezu erschreckende, der Decubitus vergrösserte sich, die Albuminurie bestand in gleicher Weise fort, am Herzen trat Ende December an der Spitze ein deutliches systolisches, blasendes Geräusch auf. Auch die Herzdämpfung vergrösserte sich etwas, die Herzaction sehr beschleunigt und unregelmässig. Mittlerweile war, während der Erguss im l. Kniegelenk vollständig rückgängig wurde, am rechten Knie eine stärkere Füllung aufgetreten; auch am linken Oberschenkel, namentlich an der Innenseite in der Gegend des Ansatzes der Adductoren war eine starke fluctuirende Anschwellung ent-

standen, welche zu einem erheblichen Oedem nicht allein des ganzen Beines, sondern auch des Scrotums geführt hatte. Deshalb wurde am 5. Febr. 1886 der Kranke nochmals chloroformirt und durch Incision und Drainage des r. Knies eine Menge dicken Eiters entleert, ferner constatirt, dass der Abscess in den Abductoren vom Hüftgelenk ausging. Nach Incision des Abscesses wurde an der Aussenseite über dem grossen Trochanter eingeschnitten und, da eine Lösung des Kopfes in der Knorpelfuge constatirt wurde, die Resection des l. Hüftgelenkes ausgeführt. Es waren also nach einander bei dem Kranken die Resection des rechten Hüftgelenkes, die Drainage des rechten Kniegelenkes und die Resection des linken Hüftgelenkes vorgenommen worden. Noch immer aber trat eine Reconvalescenz nicht ein. Die Affection des Endo- und Pericards machte Fortschritte, die Herzdämpfung vergrösserte sich noch etwas; an der Spitze trat nun über der Brustwarze ein lautes blasendendes systolisches Geräusch auf, 2. Pulmonalton verstärkt. Doch traten bedrohliche Erscheinungen von Seiten des Herzens nicht auf. Der Urin, der bis dahin immer eine geringe Menge von Eiweiss enthalten hatte, wurde Anfang März plötzlich auffallend trübe, der ausserordentlich reichliche Bodensatz bestand fast nur aus Eiterkörperchen. Diese Erscheinung ging bald vorüber, wiederholte sich aber noch mehrere Male und hing wohl zweifellos mit der Entleerung von Nierenabscessen zuzusammen. Ende Februar endlich wurde das Fieber etwas geringer; oft hatte der Knabe mehrere Tage lang normale Temperaturen, dann traten dazwischen vorübergehende Steigerungen auf. Da auch die Wunden wenig absonderten und der Knabe reichliche Nahrung zuführte, so erholte er sich entschieden und befindet sich, nachdem inzwischen noch einmal am l. Malleolus internus ein kleiner osteomyelitischer Abscess eröffnet worden war, Anfang April in relativ recht gutem Zustande.

Die Incisionen, welche bei diesem Kranken an den verschiedenen Körperstellen (rechtes Hüftgelenk, rechtes Kniegelenk, linkes Hüftgelenk, linker Malleol. internus) nöthig waren, wurden selbstverständlich nach vorausgegangener sorgfältigster Reinigung der Haut mittels Seife und Bürste, Rasirmesser, Aetherabreibungen etc. gemacht. Unmittelbar nach der Eröffnung des Abscesses wurde mit einem ausgeglühten Platindraht jedes Mal auf 6 Nährböden (Fleischpeptongelatine) geimpft. Der Eiter aus jedem Abscesse wurde sofort einer mikroskopischen Untersuchung unterzogen; auch wurde ein Stückchen eitrig infiltrirten Knochens vom r. Femur behufs mikroskopischer Untersuchung entnommen und in entsprechender Weise behandelt.

Die mikroskopische Untersuchung ergab in jedem Präparate ohne Ausnahme die Anwesenheit von zahlreichen in Haufen bei einander liegenden Kokken, auch einzelne und zu zweien angeordnete Kokken waren vorhanden; Kettenformen wurden nirgends gefunden. Das Ergebniss der Untersuchung mittels der Cultur war folgendes: Zunächst war keine einzige Impfung erfolglos. Vielmehr entstand in jedem Gläschen im Impfstiche nach 2—3 Tagen (die Culturen wurden im Zimmer aufbewahrt, welches nur am Tage geheizt wurde) eine Trübung, welche unter Verflüssigung der Gelatine nach 4 bis 5 Tagen eine gelbliche Färbung annahm. Da es zu einer ausgesprochenen

orangegelben Färbung nicht kam, lag die Vermuthung nahe, dass es sich um keine Reinculturen handele, und es wurden deshalb Plattenculturen angelegt. Dadurch wurde constatirt, dass in der That neben dem gelben Eiterkokkus ein weisser wuchs, welcher sich auch nach sehr langer Zeit in seiner Färbung nicht änderte. Von den Platten wurden wieder Stichculturen angelegt und die beiden Arten der Kokken in Reincultur durch verschiedene Generationen weitergezüchtet. In den Stichculturen, die von dem kleinen Abscess am l. Malleolus int. angelegt wurden, wuchs übrigens nur der weisse Kokkus.

Nach den Resultaten dieser Untersuchungen, die in jedem einzelnen Falle mit der grössten Sicherheit hervortraten, darf wohl mit Bestimmtheit behauptet werden, dass in dem vorstehend geschilderten Falle einer typischen schweren acuten Osteomyelitis nicht der gelbe Eitercoccus allein in den Producten der Entzündung vorhanden war, sondern dass neben dem Staphylococcus pyogenes aureus auch der Staphylococcus pyogenes albus anwesend war.

2. Otto Schwab, 16 Jahr, von Rothweil, aufg. den 13. Dez. 1885. Der Knabe, sonst immer gesund, machte in seinem 10. Lebensjahre eine schwere Scharlacherkrankung durch. Seitdem wollen die Eltern bemerkt haben, dass er bei schwererer Arbeit über Empfindungen in der Herzgegend klagte. Im letzten October hat Patient sich erheblich den l. Fuss verstaucht und ist dabei hingefallen, ohne dass indessen weitere Folgen bemerkbar gewesen wären. Am 6. Dez. erkrankte Patient mit Schmerzen im Unterschenkel, die so heftig wurden, dass er sich zu Bett legen musste. Dabei trat sehr heftiges Fieber auf, auch delirirte der Kranke.

Status praesens vom 13. Dez. 1885. Der Kranke, ein gut genährter, kräftiger Bursche, fiebert hoch (40,5°), Puls 120, Zunge stark belegt. Urin enthält geringe Mengen von Eiweiss. Auf der Brust und am Bauche sind Veränderungen nicht nachweisbar. Der ganze r. Unterschenkel ist geschwollen, besonders aber tritt die Anschwellung an dessen oberem Ende hervor, wo die die Haut stark gespannt ist. Auf Druck ist die Tibia in ihrer ganzen oberen Hälfte, besonders aber einige Ctm. unterhalb des Kniegelenkes äusserst empfindlich. Fluctuation ist nirgends nachweisbar. Das rechte Kniegelenk ist durch einen Erguss ziemlich stark ausgedehnt, der obere Recessus tritt deutlich hervor, die Patella tanzt; auch Druck auf das Kniegelenk ruft Schmerzen hervor. Die übrigen Gelenke sind frei. — Es wurde angenommen, dass es sich um eine acute Osteomyelitis der Tibia handele, da ein Abscess jedoch nirgends nachweisbar war, wurde zunächst abgewartet und die Behandlung auf Hochlagerung des Fusses und hydropathische Einwickelungen beschränkt. Die Schwellung am Unterschenkel liess auch sehr bald erheblich nach, die Haut wurde runzlig, Druck etwas weniger schmerzhaft; desgleichen nahm der Erguss im Kniegelenke ab. Dabei blieb jedoch das Fieber hoch; Morgens erfolgten nur geringe Remissionen, Nachts delirirte der Kranke. Wenige Tage

nach der Aufnahme (16. Dez.) fing Patient an, über Schmerzen in der Herzgegend zu klagen. Am nächsten Tage konnte ein intensives, pericarditisches Reibegeräusch constatirt werden, die Herzdämpfung vergrösserte sich etwa um einen Finger breit gleichmässig nach allen Richtungen; die Herztöne waren rein, der Puls beschleunigt, aber regelmässig. Eisbeutel auf die Herzgegend. Während die Schwellung am Unterschenkel und Knie noch etwas zurückging, vergrösserte sich die Herzdämpfung stetig. Am 20. Dez. reichte sie nach oben bis zur 2. Rippe, nach links fingerbreit über die Mamillarlinie, nach rechts über die Parasternallinie hinaus. Das Reibegeräusch war nicht mehr zu constatiren, dagegen fiel auf, dass bei der sehr beträchtlichen pericardialen Dämpfung der Spitzenstoss deutlich sichtbar blieb. Der Kranke begann nun über Schmerzen in der r. Hüfte zu klagen; ausser Schmerzen auf Druck war nichts nachzuweisen, die Bewegungen waren, so weit sich das bei der gleichzeitigen Erkrankung am Knie und Unterschenkel untersuchen liess, glatt und frei. Die Temperatur blieb dauernd hoch und wurde auch durch grosse Gaben Salicylsäure nicht beeinflusst, so wie auch das Mittel gar keine Aenderung in dem sonstigen Zustande bewirkte. Die Schmerzen in den Gelenken wurden im Gegentheil stärker, doch traten dieselben sehr bald zurück gegen die Beschwerden, die dem Kranken die Veränderungen am Herzen machten. Der Erguss in's Pericardium wurde noch stärker, so dass auf der l. Seite vorn der Schall in der ganzen Ausdehnung leer war, nach rechts war die Dämpfungsgrenze weniger vorgerückt. Der Kranke klagte über beträchtliche Athemnoth; über beiden Lungen hinten traten bronchitische Geräusche auf. Der Puls, der immer eine Frequenz von 120—130 gehabt hatte, wurde aussetzend (jeden 15. bis 20. Schlag), blieb jedoch leidlich kräftig. Unter vorübergehendem Nachlass der Beschwerden verschlechterte sich in den nächsten Tagen das Allgemeinbefinden, die Athemnoth wurde am 31. Dez. so stark, dass die Frage einer Eröffnung des Pericardiums ernstlich in Erwägung gezogen wurde, als der Kranke rascher collabirte und am 1. Jan. 1886 früh starb.

Die Section konnte bereits 1 Stunde post mortem im pathologischen Institut durch Herrn Dr. von Kahlden gemacht werden, und hebe ich aus dem Protocoll Folgendes hervor.

Bei Eröffnung der Brusthöhle wird bei der Durchschneidung der Rippenknorpel das Pericardium angeschnitten und es entleert sich sofort eine offenbar unter ziemlich beträchtlichem Druck stehende, stark getrübte und mit einzelnen grösseren und kleineren Fibringerinnseln vermischte, nicht riechende Flüssigkeit. Nachdem das Sternum mit den Rippenansätzen entfernt ist, liegt das Pericardium in der ganzen Ausdehnung der Oeffnung zu Tage. Nach oben zu sowohl als nach unten bedeckt es die Lunge vollständig. Nach rechts reicht das Pericardium etwa bis an die Uebergangsstelle von knorpligen und knöchernen Rippen. Nach links geht es noch erheblich weiter, so dass man auch beim Emporheben der Thoraxwand nichts von der Lunge sieht. In der ganzen Ausdehnung ist das Pericardium mit der Thoraxwand verwachsen. Bei der weiten Eröffnung des Herzbeutels sieht man noch eine sehr erhebliche Menge der oben beschriebenen Flüssigkeit. Im Ganzen mag der Inhalt des Herzbeutels etwa $^3/_4$ Liter betragen haben. Nach Entfernung der Flüssigkeit

findet sich sowohl auf dem parietalen Blatte des Pericardiums, welches übrigens durch alte Schwielen mässig verdickt ist, als auch auf dem visceralen Blatte eine $^1/_4$—$^1/_2$ Ctm. dicke, gelblich-schmutzige Fibrinauflagerung. Es zeigt sich ferner, dass das Herz an seiner Spitze durch einen etwa fingerdicken, kurzen, festen, bindegewebigen Strang mit dem Pericardium verwachsen ist. Das Herz zeigt in seinen Grössenverhältnissen nichts Abnormes, die Klappenapparate überall vollständig zart. Am herausgenommenen Herzen finden sich einige etwas vergrösserte, pigmentirte und mit gelben, theils verkalkten Einlagerungen versehene Mediastinaldrüsen.

Linke Lunge auf's äusserste comprimirt, ist überall verwachsen, desgleichen die rechte Lunge; das Gewebe in beiden übrigens lufthaltig. Die Leber, die in ihrem linken Theil stark heruntergedrängt ist, findet sich nicht verändert.

Die Milz zeigt geringe Vergrösserung, Malpighi'sche Körperchen treten auffallend deutlich hervor; keine Herde.

Linke Niere nicht vergrössert; Kapsel leicht abziehbar, auf der Oberfläche 2 kleine, stecknadelkopfgrosse, gelbliche Herde. Rechte Niere ebenfalls normal gross, Kapsel leicht abziehbar; ein stecknadelkopfgrosser Heerd in der Rindensubstanz, ein etwa erbsengrosser in einer Papille.

In der Bauchhöhle eine geringe Menge hellen Transsudats. Einige Mesenterialdrüsen scheinen etwas vergrössert; Darmschleimhaut normal; an einzelnen Stellen scheinen die Follikel etwas stärker hervorzutreten.

Im rechten Kniegelenk eine stark eitrig getrübte, mit grossen Fibrinfetzen untermischte Flüssigkeit. Die Synovialmembran wenig injicirt, leicht geschwollen. Die Knorpel weiss und transparent, zeigen nirgends Defecte.

Am rechten Unterschenkel findet sich etwa handbreit unter dem Kniegelenk ein mit dickem, rahmartigen Eiter gefüllter, wallnussgrosser Abscess in der Muskulatur zwischen Tibia und Fibula; der Knochen ist an dieser Stelle nicht entblösst.

Nach Aufsägung der Tibia findet sich im oberen Ende der Diaphyse das typische Bild einer acuten Osteomyelitis. Das Markgewebe ist stark geröthet, wodurch die eitrig infiltrirten, linsengrossen und zum Theil zu grösseren unregelmässig begrenzten Herden confluirenden Stellen um so schärfer hervortreten. Die eitrige Infiltration reicht, so weit der Knochen einer Untersuchung unterzogen werden konnte, d. h. bis in die Höhe des vorhin erwähnten Abscesses; wahrscheinlich aber reicht sie noch weiter herunter.

Bei einem Schnitte vorn aussen über das Hüftgelenk entleerte sich, nachdem das Messer bis in die tieferen Partieen gedrungen war, eine reichliche Menge hämorrhagischen, nicht riechenden Eiters. Es zeigt sich bei weiterer Freilegung der Theile eine etwa 4 Qctm. grosse, vom Periost entblösste Stelle am hinteren oberen, dem Darmbeine angehörigen Theile des Pfannenrandes dicht über dem zwischen Darm- und Sitzbein befindlichen Schenkel der Y-förmigen Knorpelfuge. Das spongiöse Gewebe unter dieser entblössten Stelle ist eitrig infiltrirt und erstreckt sich diese eitrige Infiltration bis unter den Pfannenknorpel, welcher in der Ausdehnung etwa eines Markstückes abge-

hoben und in der Ausdehnung eines 20-Pfennigstückes perforirt ist. Die Knorpel am Hüftgelenk sind im Gegensatz zu den Kniegelenksknorpeln schmutzig-gelblich verfärbt, opak, und zeigen an einzelnen Stellen beginnende Usuren.

Die mikroskopische und bakteriologische Untersuchung, welche, wie ich ausdrücklich bemerke, mit allen erforderlichen Cautelen und in möglichst eingehender Weise vorgenommen wurde, hatte folgendes Ergebniss:

I. Osteomyelitische Herde aus der Tibia:

1. Trockenpräparate enthalten Kokken von ziemlich verschiedener Grösse, die theils in Häufchen beisammenliegen, theils einzeln vorkommen, häufig auch zu Diplokokken vereinigt oder zu Vieren angeordnet erscheinen. Ferner finden sich, wenn auch nur vereinzelt, in Ketten angeordnete Kokken; endlich sind ganz vereinzelte Bacillen vorhanden.
2. Schnittpräparate von entkalkten Stücken der erkrankten Tibia. Die Untersuchung derselben führt, da die Mikroorganismen keine Färbung mehr annehmen, zu keinem sicheren Resultat.
3. Stichculturen: Im Impfstich entwickelt sich ein weisslicher Streifen, bald tritt Verflüssigung ein, die allmälig über die ganze Gelatine sich ausbreitet; es bildet sich ein anfangs weisslicher mit gelben Flecken untermischter Bodensatz, während auf der Oberfläche ein weiss und gelb gefleckter Häutchen schwimmt. Nach einigen Wochen erscheint der gesammte Bodensatz gleichmässig gelb, weisses Häutchen. Der Bodensatz besteht aus Kokken und Bacillen, das Häutchen fast nur aus Bacillen.
4. Plattenculturen: Einige Tage nach der Impfung wurde aus einem Röhrchen eine minimale Partie auf ein frisches Gelatineröhrchen übertragen und zu einer Platte ausgegossen. Es wuchsen:
   a) Staphylococcus pyogenes aureus in etwas geringerer Zahl als
   b) Staphylococcus pyogenes albus.
   c) Bacillen von ziemlicher Grösse, auf der Platte als flache, weissliche ziemlich durchsichtige Colonien wachsend, die Gelatine nicht verflüssigend. In der Reincultur zeigten diese Bacillen vorwiegend Oberflächenwachsthum, geringes Wachsthum im Impfstich. In älteren Culturen haben die meisten eine ovale (Clostridium-) Form angenommen, einige längere Bacillen enthalten Sporen zu zweien oder dreien theils endständig, theils mehr gegen die Mitte.

Auf einer zweiten Platte, zu der das Impfmaterial einige Wochen später aus einer stark gelb gefärbten Cultur genommen wurde, wuchsen ausser Staphylococcus pyogenes aureus und den unter c) beschriebenen Bacillen noch:

   d) Feine Bacillen in weissen Colonien, Gelatine verflüssigend.
   e) Kurze, ovale oder in der Mitte etwas eingeschnürte Bakterien, in weisslichen Colonien, nicht verflüssigend. Sie wuchsen nur

auf der Oberfläche der Platte, so dass eine Verunreinigung sehr wahrscheinlich.

Streptococcus ist in keiner Cultur gewachsen.

II. Eiter aus dem Kniegelenk.

1. Trockenpräparate:
   a) Staphylococcus.
   b) Streptococcus, dieser jedoch weniger reichlich als jener.
   c) Vereinzelte Bacillen.
2. Schnittpräparate von der Synovialmembran wurden ohne Resultat auf Mikroorganismen untersucht.
3. Stichculturen: Zunächst weisslich, mit gelben Herden, später ganz gelb mit gelben Häutchen an der Oberfläche der total verflüssigten Gelatine: Die Masse am Boden und das Häutchen bestehen fast nur aus Kokken, oben ganz wenig dicke Bacillen.
4. Plattencultur: Auf der einige Wochen nach der Impfung angelegten Platte wuchs nur in sehr dichten Colonien der Staphylococcus pyogenes aureus.

III. Eiter aus dem Abscess am Unterschenkel.

1. Trockenpräparate waren nicht gemacht worden.
2. Stichculturen verhielten sich fast genau, wie die aus dem Mark der Tibia.
3. Plattencultur (einige Wochen nach der Impfung):
   a) Staphylococcus pyogenes aureus.
   b) Bacillen derselben Art wie I. 4. c.

IV. Eiter aus dem Hüftgelenk.

1. Trockenpräparate konnten nicht gemacht werden.
2. Stichculturen: Makroskopisches Aussehen, wie bei II. und III. Sie enthalten vorwiegend Staphylococcus, dann die dicken Bacillen in dem weissen Häutchen; in der wolkigen Mittelschicht und im Bodensatze feine Bacillen, die zum Theil Eigenbewegung zeigen.
3. Plattenculturen (zwei Platten):
   a) Staphylococcus pyogenes aureus (sehr reichlich).
   b) Staphylococcus pyogenes albus (seltener).
   c) Dicke weisse, nicht verflüssigende Bacillen (vergl. I. 4. c.) in ziemlich reichlichen Colonien.
   d) Feine Bacillen in weissen Colonien wachsend, Umgebung verflüssigend, fast sämmtlich Bacillen mit Sporen, einzelne Exemplare zeigen lebhafte Eigenbewegung (vergl. I. 4. d.).

V. Mark des Darmbeins.

1. Keine Trockenpräparate.
2. Keine Schnittpräparate.
3. Stichculturen wie oben.
4. Plattenculturen (einige Wochen nach der Impfung):
   a) Staphylococcus pyogenes aureus.
   b) Dicke weisse Bacillen (I. 4. c.).

VI. Eiter aus dem Pericardium.
1. Trockenpräparate:
a) Staphylococcus nicht sehr zahlreich; dagegen
b) Streptococcus in ganz ausserordentlich grossen Massen.
c) Vereinzelte Bacillen.
2. Stichculturen zeigen das gleiche Wachsthum wie die übrigen.
3. Plattenculturen (zwei Platten, die eine einige Tage, die andere einige Wochen nach der Impfung angelegt):
a) Staphylococcus pyogenes aureus.
b) Staphylococcus pyogenes albus.
c) Bacillen, dick, weiss, nicht verflüssigend (I. 4. c.).
d) Bacillen, fein, weiss, stark verflüssigend (I. 4. d.).

VII. Nierenherde:
1. Trockenpräparate nicht gemacht.
2. Schnittpräparate: Kleinzellige Infiltration im Heerde und in der Umgebung. Einzelne Kokken, Diplokokken, zu Vieren liegend, und unregelmässige Häufchen von Kokken; ganz vereinzelte Bacillen.
3. Stichculturen: Einzelne Culturen stellen fast Reinculturen von Staphylococcus pyogenes aureus dar, während in anderen fast nur die weisslichen, verflüssigenden dünnen Bacillen zu finden sind.
4. Plattencultur (aus einer Cultur der letzteren Art, mehrere Wochen nach der Impfung angelegt):
a) Staphylococcus pyogenes aureus (spärlich).
b) Dicke, weisse, nicht verflüssigende Bacillen (spärlich).
c) Zahlreiche Colonien des dünnen, weissen, verflüssigenden Bacillus.

Die Untersuchungen, welche mit grosser Sorgfalt an den anscheinend etwas geschwollenen Follikeln des Darms, an den Mesenterial-, den Mediastinal- und Bronchialdrüsen gemacht wurden, ergaben bezüglich der Mikroorganismen durchweg ein negatives Resultat.

Obwohl die bakteriologischen Untersuchungen in diesem Falle mancherlei Lücken aufweisen, sind sie doch so zahlreich und ergänzen sich derart, dass wohl nicht daran gezweifelt werden kann, dass es sich hier um die gleichzeitige Anwesenheit einer Anzahl verschiedener Mikroorganismen in den Entzündungsherden gehandelt hat. Ausser dem Staphylococcus pyogenes aureus und albus fand sich der Streptococcus pyogenes im Pericardialexsudat so reichlich, dass er fast eine Reincultur darstellte. Dass dieser Pilz in den Gelatineculturen bei gewöhnlicher Temperatur nicht wuchs, wird nach den Beobachtungen Rosenbach's [1]) nicht Wunder nehmen. Neben den Kokkusarten wurden ferner zwei Bacillen-

[1]) Mikroorganismen etc. S. 23.

formen aufgefunden, die in den verschiedensten Culturen so häufig und in charakteristischer Wachsthumsform auftraten, dass eine zufällige Verunreinigung wohl ausgeschlossen ist. Ueber die pathogenen Eigenschaften dieser Bacillen konnten leider ausgedehntere Thierversuche nicht gemacht werden. Der eine grössere, bewirkte bei Kaninchen ins Unterhautzellgewebe geimpft, eine wenig intensive circumscripte Entzündung, aus deren Produkten der Organismus jedesmal leicht in Reincultur wieder gezüchtet werden konnte.

3. Alfred Gass, $3^1/_4$ J. alt, von Fechtingen, aufgenommen 22. März 1886. Der Knabe, bis dahin gesund, soll vor etwa 14 Tagen gefallen sein. Am Tage darnach stellte sich hohes Fieber mit Delirien ein. Ueber besondere Schmerzen aber klagte das Kind zunächst nicht. Ob Husten vorhanden war, lässt sich nicht eruiren. Erst nach Verlauf von fast einer Woche stellten sich unter Schmerzen Anschwellungen, und zwar ziemlich gleichzeitig, am linken Oberschenkel und rechten Unterschenkel ein. Fieber und Schmerzen dauerten an. Am 22. März Aufnahme in Hospital.

Status praesens: Kleiner, mässig genährter Knabe, blass und sehr elend aussehend. An beiden Nasenöffnungen mit Krusten bedeckte Excoriationen. Respiration beschleunigt, 36 in der Minute, von groben Rasselgeräuschen begleitet. Links hinten kürzerer Schall, feinblasiges Rasseln und bronchiales Athmen; wenig Husten. Puls ebenfalls beschleunigt. Herzdämpfung nicht vergrössert. Töne schwach, aber rein. — Ueber der Spitze des rechten inneren Knöchels befindet sich eine gut taubeneigrosse, fluctuirende Anschwellung, auf Druck sehr empfindlich, Haut darüber kaum geröthet. Der linke Oberschenkel ist in seiner ganzen Ausdehnung beträchtlich geschwollen mit Erweiterung der subcutanen Venen. Grosse Druckempfindlichkeit besonders in der oberen Hälfte. Hier vorn und aussen Fluctuation. Sämmtliche Gelenke frei. Hohes Fieber 39,4. Am 23. März 1885: Incision der Abscesse nach vorhergegangener sorgfältigster Reinigung. Am Malleolus internus d. zeigt sich nach Entleerung des mit Fettaugen vermischten Eiters der Knochen blossliegend; beginnende Lösung in der Epiphysenlinie. Oberhalb derselben wird die Markhöhle in der Ausdehnung eines 20-Pfennigstückes eröffnet; es entleeren sich wenige Tropfen Eiter aus dem stark infiltrirten Mark. Aus dem Abscess am Oberschenkel entleert sich ebenfalls Fettaugen enthaltender Eiter. Der Knochen liegt in beträchtlicher Ausdehnung bloss. — Die Temperatur fiel nach der Entleerung der Abscesse bis auf 37.6 am 24. Abends. Der Allgemeinzustand liess indessen zu wünschen übrig. Es war eine entschiedene Schmerzhaftigkeit auf der linken Thoraxseite zu constatiren. Der Urin ethält entwas Eiweiss, zahlreiche Eiterkörperchen und einzelne Cylinder. Am 25. stieg die Temperatur wieder langsam. Die Wunden sehen gut aus. Pat. hustet mehr, sein Puls ist sehr frequent und klein. Die Untersuchung der Brust ergiebt: rechts normalen Percussionschall. Relative Herzdämpfung nach rechts und oben entschieden vergrössert, rechts

bis zur rechten Parasternallinie. nach oben bis zum 2. Intercostalraum reichend; nach links scheint sie nur wenig verbreitert. Spitzenstoss nicht fühlbar. Absolute Herzdämpfung kaum vergrössert. Herztöne an der Spitze schwach, rein. 2. Pulmonalton verstärkt, Aortentöne schwach, aber rein. Kein Reibegeräusch. An der linken Lunge vorn unten und hinten unten tympanit. Schall; reichliche Rasselgeräusche verlängertes und verschärftes Exspirium von unbestimmtem Charakter. In der Axilla bronchiales Exspirium. Am folgenden Tage (26.) ist der Befund am Herzen der gleiche, nur ist die Grenze der Dämpfung nach links verwischt, da jetzt die ganze Lunge vorn gedämpft tymp. Schall liefert. Am 27. war der Zustand der gleiche; Abends 8 Uhr verfiel der Knabe plötzlich und eine halbe Stunde später trat der Tod ein.

Section am 28. März 1886, 14 Stunden p. m., im pathol. Institut (Dr. von Kahlden). Aus dem Sectionsprotoll ist Folgendes von Wichtigkeit:

Nach Wegnahme des Sternum sieht man die r. Lunge mit blassen, aufgeblähten Rändern bis zur Mittellinie reichen; keine Verwachsungen. Im Pleuraraum dieser Seite eine ganz geringe Menge seröser Flüssigkeit. Die l. Lunge klein, zurückgezogen, so dass der Herzbeutel in grösserer Ausdehnung frei liegt. Diese Lunge ist an vielen Stellen mit lockeren leicht zu lösenden Adhäsionen mit der Plera costalis verwachsen, dazwischen seröseitriges Exsudat. — Nach einem Einschnitt in den Herzbeutel entleeren sich etwa 400 Ccm. dünnen flüssigen, gelben Eiters. Die beiden Blätter des Pericards sind mit reichlichen, gelben Auflagerungen bedeckt. — Das Herz ist von normaler Grösse. Muskulatur blass, Klappen intact. — Die linke Lunge fühlt sich fest an. Der Unterlappen ist auf dem Durchschnitt grauroth gefärbt, in allen seinen Theilen luftleer, äusserst trocken. Auf der hinteren Seite des Unterlappens auf der Oberfläche ein 20-Pfennigstück grosser gelber Herd, welcher sich $^1/_2$ Ctm. in die Tiefe erstreckt. Der Oberlappen mehr graugelb, als der Unterlappen, ebenfalls luftleer, entleert auf Druck mässige Mengen Flüssigkeit. — Die Drüsen am Hilus der Lunge geschwollen, röthlichgelb. — Bronchialschleimhaut geröthet, mit geringen Mengen trüben, dünnflüssigen Schleims bedeckt. — An der rechten Lunge keine bemerkenswerthen Veränderungen.

Milz kaum vergrössert, ohne besondere Veränderungen. — In der Blase eine ziemliche Quantität klaren gelben Urins. — Linke Niere etwas vergrössert, Kapsel leicht abziehbar. Auf der blassrothen Oberfläche des Organs erkennt man an vielen Stellen gelbe, theils runde, theils unregelmässig gestaltete Herde, die $1^1/_2$—3 Mm. in die Tiefe reichen. Aehnliche Herde finden sich auf dem ziemlich blassen Durchschnitt des Organs. — Rechte Niere verhält sich ähnlich; auch hier zahlreiche Herde. — Leber normal. — Darm ohne besondere Veränderungen. — Mesenterialdrüsen etwas geschwollen, grauroth.

Bei der Herausnahme der Halsorgane bemerkt man auf der Aussenseite beider Tonsillen in dem paratonsillären Gewebe einen Abscess, der sich nach vorn und oben, namentlich links bis in die Gegend des aufsteigenden Unterkieferastes erstreckt. Diese Abscesse communiciren (und stellen offenbar Senkungen dar) mit einem subperiostalen Abscesse des harten Gaumens. An den Tonsillen selbst keine Veränderungen.

An dem linken Femur und der rechten Tibia zeigen sich auf der Sägefläche, am Femur an den oberen zwei Dritteln, an der Tibia am unteren Drittel der Diaphysen im stark gerötheten Mark zahlreiche kleinere, bis erbsengrosse, unregelmässig begrenzte Eiterheerde. Die anstossenden Gelenke sind frei.

Die mikroskopisch-bakteriologische Untersuchung, die auch hier — soweit sie gemacht werden konnte — mit allen erforderlichen Cautelen, auf deren genauere Aufführung ich verzichte, angestellt wurde, führte zu folgenden Resultaten:

I. Eiter aus dem Abscess am Malleolus int. d., durch die Incision am 23. März entleert:
   1. Trockenpräparate: Zahlreiche Kokken von verschiedener Grösse, einzeln zu zweien, mehrere und in grösseren Haufen zusammenliegend; keine ausgesprochene Ketten.
   2. Stichculturen: Erst weiss, verflüssigend, dann gelb werdend.
   3. Plattenculturen:
      a) Staphylococcus pyog. aureus ganz überwiegend.
      b) Staphylococcus pyog. albus vereinzelt.

II. Eitrig infiltrirtes Mark aus der Tibia bei der Operation am 23. März entfernt:
   1. Trockenpräparate wurden nicht gemacht.
   2. Stichculturen wie bei I.
   3. Plattenculturen:
      a) Staphylococcus pyog. aureus.
      b) Staphylococcus pyog. albus, dieser weit spärlicher als jener.
      c) Dicke Bacillen von verschiedener Länge (vergl. Pericardialflüssigkeit).

III. Eiter aus dem Abscess am Femur bei der Incision am 23. März entleert. Befund der gleiche wie bei I.

IV. Eiter aus dem Pericardium bei der Section am 28. März entleert.
   1. Trockenpräparate: Sehr zahlreiche Kokken verschiedener Grösse wie bei I. Ausserdem in Haufen bei einanderliegende dicke Bacillen von verschiedener Länge.
   2. Stichculturen: Gelb, verflüssigend.
   3. Plattenculturen:
      a) Staphylococcus pyog. aureus.
      b) Staphylococcus pyog. albus.
      c) Bacillen (wie bei II. 3. c. und IV. 1.).

V. Eiter aus dem Gaumenabscess bei der Section entleert.
   1. Trockenpräparate: Staphylokokken in grosser Menge; keine Bacillen.
   2. Stichculturen: Gelb, verflüssigend.
   3. Keine Plattenculturen.

VI. Eiter aus der Markhöhle des linken Femur, bei der Section entleert.

1. Trockenpräparate: Zahlreiche Kokken, vereinzelte Bacillen der Art wie oben.
2. Stichculturen: Gelb, verflüssigend.
3. Keine Plattenculturen.

VII. Oberlappen der linken Lunge.
1. Schnittpräparate: In dicken Schnitten finden sich zahlreiche Haufen von Kokken, vereinzelte dicke Bacillen.
2. Stichcultur: Gelb verflüssigend.
3. Plattencultur:
   a) Staphylococcus pyog. aureus.
   b) Staphylococcus pyog. albus.
   c) Keine Bacillen.

VIII. Bronchialdrüsen der linken Lunge.
1. Schnittpräparate: Zahlreiche Kokken an den verschiedenen Stellen des Gewebes; ziemlich reichlich die dicken Bacillen.
2. Stichculturen: Erst weiss, dann später gelb, verflüssigend.
3. Plattenculturen: Beide Arten des Staphylococcus.

IX. Nierenherde:
Stichculturen: Gelb, verflüssigend, reichliches Wachsthum.

X. Urin aus der abgebundenen und unter den entsprechenden Cautelen geöffneten Blase:
Stichculturen zeigen reichliches Wachsthum; gelb, verflüssigend.

XI. Mesenterialdrüsen: Weder durch die mikroskopische Untersuchung, noch durch Impfung kann die Anwesenheit von Mikroorganismen nachgewiesen werden.

Die dicken Bacillen, welche in diesem Falle gefunden wurden, konnten leider in Bezug auf ihr Wachsthum und ihre sonstigen Eigenschaften nicht genauer verfolgt werden. Die Häufigkeit, mit der sie an den verschiedensten Stellen und in den verschiedensten Präparaten vorkamen, weist wohl mit Sicherheit darauf hin, dass eine zufällige Verunreinigung der Präparate und Culturen auszuschliessen ist. Ausser diesem Bacillus wurden also die beiden Arten von Staphylococcus mit Sicherheit in den Entzündungsherden constatirt. Der vorstehend geschilderte Fall scheint mir ausserdem noch wegen des Befundes in dem hepatisirtem Lungenlappen von Bedeutung zu sein. Vgl. darüber S. 270.

M. H.! Die drei Fälle, in denen also das gleichzeitige Vorkommen verschiedener Arten von Mikroorganismen mit vollständiger Sicherheit nachgewiesen werden konnte, zeichneten sich durch einen ganz besonders schweren Verlauf aus. Zwei von ihnen endeten in kurzer Zeit letal; bei der Section fanden sich zahlreiche Herde nicht bloss in verschiedenen Knochen, sondern auch in anderen

Organen. Im dritten Falle (Eschbacher) war die Multiplicität und die Intensität der Entzündung eine so ausserordentliche, dass es geradezu als ein Wunder betrachtet werden muss, dass der Kranke überhaupt noch lebt[1]). Ich will nicht unterlassen, darauf hinzuweisen, dass auch die Fälle, in denen andere Beobachter verschiedenartige Mikroorganismen in den noch geschlossenen Abscessen gefunden haben, mit einziger Ausnahme eines Rosenbach'schen Falles (v. Domeyer, Staph. p. aur. und albus) einen auffallend schweren Verlauf genommen haben. Der zweite Fall von Rosenbach (Staph. p. aur. und Strept.) sowohl, als der von Garré (Staph. p. aur. und alb.) endigten beide tödtlich. Ich verzichte darauf, aus der Thatsache, dass nach den bisherigen Untersuchungen der Befund verschiedenartiger Mikroorganismen fast regelmässig mit einer besonderen Schwere der Erkrankung zusammenfiel, weitergehende Schlüsse zu ziehen, sondern begnüge mich damit, lediglich das Factum zu constatiren. Es muss weiteren Untersuchungen überlassen bleiben, festzustellen, ob zwischen manchen Besonderheiten im Verlaufe sonst typischer Osteomyelitisfälle und dem gleichzeitigen Vorkommen verschiedenartiger Bakterien ein näherer Zusammenhang besteht. Ich halte es für wahrscheinlich, dass sich ein solcher Zusammenhang herausstellen wird. Die Fälle acutester, mit rascher Jauchung, Zersetzung und sogar Gasentwicklung einhergehender Osteomyelitis, über die die Autoren berichten, lassen sich kaum anders als durch die Annahme einer „Mischinfection" verstehen.

Wenn wir die bisher gewonnenen Resultate der bakteriologischen Untersuchungen überblicken, so haben wir also zu constatiren, dass bei der acuten Osteomyelitis regelmässig ein gut charakterisirter Mikrokokkus, der Staphylococcus pyogenes aureus, in den Entzündungsherden gefunden wird. In einer Anzahl von Fällen kommen neben demselben noch andere Arten von Organismen (Staphylococcus p. alb., Streptococcus, auch Bacillen) vor. Obwohl es noch nicht gelungen ist, mit diesen Organismen im lebenden Thier eine Krankheit zu erzeugen, die als Analogon der acuten Osteomyelitis des Menschen betrachtet werden könnte, so ist an der ätiologischen Bedeutung derselben doch wohl nicht zu zweifeln; denn die Erfolglosigkeit der Thierversuche ist durch die

[1]) Der Knabe ist einige Wochen später in seiner Heimath gestorben. Keine Section. (Anm. während der Correctur.)

berechtigte Annahme hinlänglich erklärt, dass sich das Knochenmark der Versuchsthiere anders verhält, als das menschliche. So wie die Sachen jetzt liegen, erscheinen folgende Sätze gerechtfertigt:

1) Der als Staphylococcus pyogenes aureus bezeichnete Eiterpilz ist allein im Stande, die acute Osteomyelitis beim Menschen zu erzeugen und erzeugt die Krankheit in der That auch am häufigsten.

2) In einer Anzahl von Fällen spielen neben dem St. pyog. aur. noch andere Mikroorganismen (Staph. p. alb., Strept. p., Bacillen) eine Rolle. Die acute Osteomyelitis ist dann der Effect einer „Mischinfection". Die durch eine „Mischinfection" hervorgerufenen Osteomyelitiden scheinen sich durch einen besonders schweren Verlauf auszuzeichnen. Bis auf Weiteres kann demnach der Befund verschiedenartiger Organismen im osteomyelitischen Abscess als prognostisch bedeutungsvoll angesehen werden.

3) Es ist möglich, dass sich bei weiteren Untersuchungen überhaupt jeder Mikroorganismus, der pyogene Eigenschaften besitzt, als fähig erweist, für sich allein eine typische Osteomyelitis beim Menschen herbeizuführen.

Wer diese Sätze acceptirt, für den ist es aber auch keiner Frage unterworfen, dass von einer Specifität der osteomyelitischen Infection im gewöhnlichen Sinne, wie sie von Lücke[1]), v. Volkmann[2]), Roser[3]) und namentlich von Rosenbach[4]) in seinen ersten Arbeiten als mehr oder weniger wahrscheinlich hingestellt worden ist, keine Rede mehr sein kann. Bekanntlich ist Kocher[5]) vor mehreren Jahren lebhaft gegen die Lehre von der Specifität der osteomyelitischen Infection aufgetreten und hat die Behauptung

---

[1]) Die primäre infectiöse Knochenmark- und Knochenhautentzündung. Deutsche Zeitschrift für Chirurgie. IV. S. 218 ff.

[2]) Beiträge zur Chirurgie. Leipzig 1875. S. 144 ff.

[3]) Thesen und Hypothesen über die acute Osteomyelitis. Naturforscher-Versammlung in Cassel. 1879.

[4]) Beiträge zur Kenntniss der Osteomyelitis. Deutsche Zeitschrift für Chirurgie. X. S. 369 ff.

[5]) Zur Aetiologie der acuten Entzündungen. Verhandl. der Deutschen Gesellschaft für Chirurgie. VII. Congr. II. 1. und Die acute Osteomyelitis. Deutsche Zeitschrift für Chirurgie. XI. S. 87 ff.

aufgestellt, dass die Knochenmarksentzündung durch das ganz gewöhnliche septische Gift hervorgerufen würde, durch welches die Entzündungen auf Wunden auch zu Stande kämen. Wenn Kocher seine Ansicht etwas anders formuliren und heute, wo wir bereits mit einigem Erfolge eine Scheidung der bisher unter dem Namen Sepsis zusammengefassten Processe begonnen haben, sagen würde, der Infectionsstoff der acuten Osteomyelitis sei kein anderer, als derjenige, der die eiterigen Entzündungen überhaupt veranlasste, so könnte dagegen kaum Jemand etwas Wesentliches mehr einwenden, denn auch einer der Haupteinwürfe, den man immer gegen die Kocher'sche Ansicht gemacht, und den Kocher in seiner sonst so gründlichen Arbeit gar nicht erwähnt hat, lässt sich meiner Ansicht nach leicht zurückweisen. Man hat nämlich immer betont, dass die Form der Entzündung bei der acuten spontanen Osteomyelitis sich so ganz anders verhalte, als bei derjenigen Affection des Knochenmarkes, welche sich früher so häufig an die Verletzungen und Operationen, bei denen die Markhöhle eröffnet wurde, anschloss, und welche unter dem Namen der traumatischen Osteomyelitis bekannt und berüchtigt war. Wir nennen heutzutage diese Form der Osteomyelitis wohl eine septische und pflegen sie von der acuten spontanen Osteomyelitis streng zu trennen. Und zwar mit Recht. Denn es lässt sich kaum etwas Verschiedeneres denken, als die an der Verletzungsstelle des Knochens beginnende und mehr oder weniger weit in den Markcylinder hinein sich erstreckende „septische" Eiterung, die zur Necrose der Bruchenden oder zu den charakteristischen Sequestern der Amputationsstümpfe führt, — und, auf der andern Seite, die multiplen über einen grossen Theil des Markgewebes verstreuten kleinen Entzündungs- und Eiterungsherde, wie sie gerade für die acute Osteomyelitis typisch sind. Niemals giebt es bei der traumatisch-eiterigen Knochenmarksentzündung jene disseminirten Necrosen, welche bei der acuten spontanen Osteomyelitis so häufig vorkommen und die operative Entfernung der Sequester oft so sehr erschweren. Ich glaube aber, dass sich der so sehr verschiedene Verlauf bei den beiden Formen der Knochenmarksentzündung unschwer aus der Verschiedenheit des Infectionsmodus erklären lässt. In dem einen Falle dringt das Virus von der Wundfläche aus in die Markhöhle ein und breitet sich Schritt für Schritt im Markgewebe aus; im andern Falle wer-

den die Infectionserreger auf dem Wege der Blutbahn zugeführt, kein Wunder, dass die einen hier, die andern dort stecken bleiben und disseminirte Herde machen. Die Formen der Entzündung müssen, bei gleichem Gift, ebenso verschieden sein, wie das Wachsthum eines und desselben Mikroorganismus auf dem festen Nährboden verschieden ist, je nachdem man eine Impfung mit Stich macht, oder eine Plattencultur anlegt. Ein vollständiger Beweis für die ätiologische Einheit der acuten spontanen und der traumatisch-eitrigen Osteomyelitis wird freilich erst durch ausgedehnte vergleichende bakteriologische Untersuchungen erbracht werden können. Meines Wissens liegen solche für die Markeiterungen nach Markhöhlenwunden nicht vor. Ich wenigstens habe, seit ich mich für diese Frage eingehender interessirt habe, keine Gelegenheit dazu gehabt.

Allein trotz alledem bleibt es uns schwer verständlich, wie die acute Osteomyelitis, eine doch immerhin seltene Erkrankung, durch Gifte zu Stande gebracht werden soll, von denen wir nicht allein wissen, dass sie ungemein verbreitet sind, sondern dass sie thatsächlich sehr häufig in den Körper gelangen und in Wirksamkeit treten. Wir sehen, und sahen namentlich früher, täglich entzündete Wunden, in denen die pyogenen Mikroorganismen gedeihen, und denken wohl eher an alles Andere, als an die Möglichkeit, dass das Gift in's Knochenmark gelangen und eine acute Osteomyelitis hervorrufen könne. Wie viele Menschen sind an den Folgen von Wundentzündungen zu Grunde gegangen, ohne dass sich bei ihnen eine acute Osteomyelitis entwickelt hätte! Wir glauben nun das Gift, welches die Krankheit hervorbringt, zu kennen, aber ihre Entstehung ist uns trotzdem nicht minder ein Räthsel.

In unserer Zeit, in der wir fast täglich durch die Entdeckung eines neuen Bacillus oder Kokkus erfreut werden, ist es dringend nothwendig, immer wieder hervorzuheben, dass mit dem Nachweis eines organisirten Virus keineswegs die Schwierigkeiten für die Erkenntniss des Zustandekommens der betreffenden Krankheit beseitigt sind. Gewiss ist es höchst interessant und von der grössten Wichtigkeit zu wissen, dass diese oder jene Erkrankung durch diesen oder jenen Mikroorganismus verursacht wird; aber wenn wir ein wirkliches Verständniss für die Entstehung der Krankheit gewinnen wollen, so müssen wir vor Allem die Bedingungen

kennen lernen, unter denen das Gift im menschlichen Körper in Wirksamkeit tritt, ja wir müssen in allererster Linie wissen, auf welchem Wege das Gift überhaupt an die Stelle kommt, wo es seine Wirkung ausübt.

Bei der acuten Osteomyelitis, bei der es sich um ein specifisches Gift gar nicht einmal handelt, haben wir doppelte Veranlassung, den Schwerpunkt unserer Untersuchungen auf die Lösung jener Fragen zu verlegen.

Was zunächst die Atrien betrifft, auf denen ein Eindringen des Giftes in den Körper möglich ist, so würden wir, bei der ungeheueren Häufigkeit entzündlicher und eitriger Processe an den äusseren Bedeckungen des Körpers, daran zu denken haben, dass von hier aus eine Aufnahme der Mikroorganismen in's Blut und eine Verschleppung derselben in's Knochenmark zu Stande kommen kann. Wie gesagt, kann wohl kaum die Rede davon sein, dass ein derartiger Infectionsmechanismus häufiger vorkommt. Dass er aber thatsächlich vorkommt, das beweist der folgende von mir beobachtete Fall, der meines Erachtens geradezu schlagend ist:

4. Eduard Steible, 14 Jahr, von Freiburg, aufg. d. 11. Juni 1885. Patient, ein bis dahin sehr gesunder kräftiger Mensch, der bei einem hiesigen Instrumentenmacher in der Lehre war und in den letzten Tagen sich mit dem Sortiren alter Instrumente und Geräthe beschäftigt hatte, bemerkte seit zwei Tagen eine entzündliche Schwellung der Unterlippe; seit 24 Stunden war auch eine Anschwellung unter dem Kinn aufgetreten. Bei der Aufnahme zeigte sich, dass der Kranke hoch fieberte (40,5). Da sonst am ganzen Körper, auch an den inneren Organen nichts zu finden war, musste das Fieber auf die Affection an der Lippe zurückgeführt werden. Die Unterlippe zeigte in der Mitte eine haselnussgrosse, sehr harte Infiltration, die Haut dunkelroth gefärbt. Unter dem Kinn fand sich eine ebenfalls sehr harte Schwellung mit leicht gerötheter Haut. Ergiebige Incisionen an beiden Stellen entleerten wenig flüssigen Eiter; die Schnittränder bluteten wenig und zeigten ein eitrig infiltrirtes, zum Theil necrotisches Gewebe. Die Infiltration wurde nach der Spaltung geringer, necrotische Fetzen stiessen sich ab und nach 4 Tagen waren die Wunden gereinigt. Trotz dieser günstigen localen Veränderungen war das Fieber nicht heruntergegangen und das Allgemeinbefinden nicht besser geworden. Die Zunge blieb belegt, der Appetit ganz schlecht, der Puls sehr frequent und klein. Am Abend des 4. Juni, 6 Tage nach Beginn der Erkrankung, fing Patient an, über Schmerzen am rechten äusseren Knöchel und in der Herzgegend zu klagen. Am Malleolus ext. dext. zeigte sich eine geringe Schwellung; am Herzen war pericarditisches Reiben zu constatiren. Während das Reibegeräusch schwächer wurde, verbreitete sich in den nächsten Tagen die Herzdämpfung. Mittlerweile stellten sich auch noch Schmerzen

am linken Daumenballen und an der Innenseite des rechten Fusses ein; an beiden Stellen fand sich eine auf Druck sehr schmerzhafte Anschwellung. Der Kranke litt sehr, weniger durch die Schmerzen an der Hand und den Füssen, als durch die Beklemmungen, die ihm die Herzaffection machte. Am 8. Juni wurde, da sich Fluctuation eingestellt hatte, incidirt. An der l. Hand wurde ein in der Muskulatur des Daumenballens liegender Abscess, am l. Fuss ein im Unterhautzellgewebe befindlicher Abscess eröffnet. Weder hier noch da lag der Knochen bloss. Am r. Malleolus ext. lieferte die Incision einen mit Fettaugen reichlich gemischten Eiter; das Periost war am unteren Theile der Fibula rings vom Knochen abgehoben. Trotz der Entleerung der Abscesse bestand das Fieber in gleicher Höhe fort, das Allgemeinbefinden verschlechterte sich noch mehr, der Kranke delirirte, wurde cyanotisch, obwohl die Herzdämpfung nicht zugenommen hatte, verfiel immer mehr und starb am 11. Juni Mittags.

Section eine Stunde post mortem im pathologischen Institut (Professor Schottelius).

Wohlgebildeter, mässig gut genährter Körper. An der Unterlippe und am Kinn zwei mit trockenem Schorf bedeckte Incisionswunden. Am Halse werden bei der Ablösung der Haut einige kleine mit Eiter gefüllte Venen eröffnet. In den tiefen Schichten des Pectoralis über der 5. Rippe ein mit dickflüssigem, gelbem Eiter gefüllter Abscess. Nach Herabnahme des Sternums, Herzbeutel frei vorliegend. Im Herzbeutel viel dünnflüssige, graugelbe, eitrigfibrinöse Flüssigkeit. Auf beiden Blättern des Pericards reichliche fibrinöse Auflagerungen. Herz normal gross, Muskulatur fest, Klappen intact. In der l. Pleurahöhle eine mässige Menge ähnlichen Exsudats wie im Herzbeutel. An der l. Lunge unter der Pleura zahlreiche, kreisrunde, weissgelbe Heerde, daneben diffusere, pneumonisch infiltrirte, besonders an der Basis ausgedehntere Heerde. Gewebe im Uebrigen lufthaltig; Bronchialdrüsen geschwollen. Rechte Lunge locker mit der Thoraxwand verwachsen; auch hier ähnliche embolische Heerde wie links. — Milz etwas vergrössert, Kapsel straff gespannt, hellgrau, Pulpa blassbraun, Follikel geschwollen. — An den Nieren keine besonderen Veränderungen, insbesondere keine Heerde. — Leber vergrössert, keine Heerderkrankungen. — In der Schädelhöhle keine bemerkenswerthen Veränderungen. — An der rechten Fibula zeigte sich auf dem Durchschnitt sehr intensive eiterige Infiltration des Markgewebes; beginnende Epiphysenlösung. Die Gelenkknorpel des Fussgelenkes sind verfärbt, Synovia eitrig getrübt.

Aus den Entzündungsherden an der Lippe und am Kinn waren Impfungen auf Nährgelatine gemacht worden; auch von dem Eiter aus den Abscessen an der Hand und den beiden unteren Extremitäten wurden — selbstverständlich mit den nöthigen Cautelen — Culturen angelegt. Sowohl durch die mikroskopische Untersuchung als durch die Culturen wurde die Anwesenheit von Staphylococcus festgestellt; andere Mikroorganismen wurden nicht gefunden. Eine 2 Tage vor dem Tode gemachte Impfung aus dem Blute hatte ebenfalls das Aufgehen einer Reincultur von Staphylococcus pyogenes aureus zur Folge. Bei der Section wurden durch Prof. Schottelius aus den ver-

schiedenen Entzündungsherden und Organen Impfungen gemacht. Die Stichculturen sowohl, als die Plattenculturen, sowie die mikroskopische Untersuchung in Trockenpräparaten ergaben, dass überall der Staphylococcus pyogenes aureus, und zwar er allein ohne andere Mikroorganismen, anwesend war.

Im vorstehend geschilderten Falle konnte die klinische Beobachtung, die bakteriologische und anatomische Untersuchung so vollständig gemacht werden, dass gegen die Annahme eines causalen Zusammenhanges zwischen der furunkulösen Entzündung der Lippe und den multiplen Knochen- und Weichtheilsherden ein Widerspruch wohl kaum erhoben werden kann. Wohl aber könnte mir entgegengehalten werden, dass der Fall nach dem pathologisch-anatomischen Befunde richtiger als eine Pyämie, denn als eine acute Osteomyelitis anzusehen sei. Ich würde gegen eine solche Auffassung nicht viel einzuwenden haben; aber ich behaupte, dass dann auch jede multiple Osteomyelitis, ja jede Osteomyelitis überhaupt als eine Pyämie aufgefasst werden muss. Die Ansicht, dass die acute Osteomyelitis zur Pyämie in naher Beziehung stehe, ist ja vielfach ausgesprochen worden. Man hat das freilich meist in dem Sinne gemeint, dass von einem osteomyelitischen Entzündungsherde aus Metastasen in anderen Knochen und an jeder beliebigen Stelle entstehen könnten. Volkmann hat aber gute Gründe dafür beigebracht, dass die verschiedenen Localprocesse bei den multiplen Osteomyelitiden nicht immer, wie Lücke meinte, in demselben Verhältniss zu einander stehen, wie secundäre Herde zu einem primären, sondern dass sie gleichwerthig sind, entstanden durch die gleichzeitige Ablagerung von Infectionsstoffen in verschiedenen Knochen. Ich gehe noch weiter und behaupte, dass nicht bloss die verschiedenen Knochenherde, sondern auch die Herde in den Muskeln, die Entzündungen der serösen Häute etc. als coordinirte Affectionen zu betrachten sind. Die Osteomyelitis kann demnach nicht bloss zur Pyämie führen, sie ist eine Pyämie.

Ich glaube allerdings nicht, dass es für den Praktiker vor der Hand zweckmässig ist, die acute Osteomyelitis mit der Pyämie einfach zusammenzuwerfen. Aber es ist meiner Ansicht nach auch nicht zweckmässig, wie man von einer metastatischen und von einer spontanen Pyämie spricht, so auch eine spontane und eine metastatische oder secundäre Osteomyelitis so scharf von einander unterscheiden zu wollen, je nachdem das Virus an seiner

Eingangsstelle in den Körper eine Entzündung gemacht hat, oder nicht. Eine solche Unterscheidung hat, glaube ich, auch gar keine wissenschaftliche Berechtigung. Denn es wird vielfach lediglich von der grösseren oder geringeren Sorgfalt, welche der Beobachter beim Aufsuchen eines primären Herdes anwendet, oder von der mehr oder weniger ausgesprochenen Intensität dieses Herdes und von vielen Zufälligkeiten abhängen, ob ein bestimmter Fall als secundäre Osteomyelitis aufgefasst wird oder nicht. Dazu kommt noch ein anderer Punkt. Es ist sehr wohl möglich, dass eine acute Osteomyelitis von einem primären Entzündungsherde der Haut oder des Unterhautzellgewebes etc. abhängt, ohne dass dieser Herd nachweisbar ist; er ist, wenn der Kranke zur Beobachtung kommt, bereits geheilt. Hätte in unserem oben geschilderten Falle der Kranke etwas länger gelebt, und wäre er zufällig später zur Beobachtung gelangt, so würde der Furunkel der Lippe vermuthlich vollständig geheilt gewesen und der Beachtung vielleicht ganz und gar entgangen sein. Der Fall würde dann von Jedem als ein zwar ungewöhnlich schwerer, aber doch als ein Fall ganz gemeiner spontaner Osteomyelitis angesehen worden sein.

M. H.! Ich möchte nicht so verstanden werden, als ob ich auf Grund einer einzigen Beobachtung nun zu der Ansicht gelangt sei, dass die acute Osteomyelitis gewöhnlich, oder auch nur in der Mehrzahl der Fälle, im Anschlusse an eine Entzündung der äusseren Haut oder des Zellgewebes zu Stande komme. Ich bedenke sehr wohl, dass in unserem Falle besondere Verhältnisse vorlagen; es handelte sich um einen Furunkel der Lippe und es ist eine bekannte Thatsache, dass gerade von Furunkeln der Lippe aus, wahrscheinlich in Folge irgend welcher besonderer anatomischer Verhältnisse der Localität, die Entzündungserreger leicht in den allgemeinen Kreislauf gelangen. Allein ich meine, namentlich auch mit Rücksicht auf die interessanten Beobachtungen sog. „secundärer" Osteomyelitis, die Kocher gemacht hat, dass man künftig bei der Untersuchung der Frage nach den Eingangspforten des osteomyelitischen Giftes den äusseren Bedeckungen des Körpers eine grössere Aufmerksamkeit zu Theil werden lassen muss, als es bisher der Fall gewesen ist. Man wird dabei nicht allein auf etwaige frischere oder ältere Entzündungsherde an diesen Stellen zu achten haben, sondern auch in Betracht ziehen müssen, das

auch ausgesprochen pyogene Mikroorganismen von der Haut aufgenommen werden, ohne in loco irgend welche nennenswerthe und nachweisbare Veränderungen hervorzurufen, sondern vielleicht in den Lymphdrüsen zur Ansiedelung und Wirksamkeit gelangen. Die grosse Mehrzahl der früher sog. „rheumatischen" Bubonen führt doch wohl jetzt Jedermann auf das Eindringen von Entzündungserregern durch einen Epitheldefect zurück, welcher mittlerweile, ehe die Schwellung und Eiterung der Lymphdrüsen eintritt, längst verheilt ist.

Man darf sich, glaube ich, überhaupt nicht vorstellen, dass die gewöhnlichen pyogenen Mikroorganismen, wenn sie in die Gewebe des Körpers aufgenommen werden, mit dem Momente ihres Eindringens allemal auch sofort in Wirksamkeit treten. Sie bleiben gewiss häufig genug liegen, um entweder später bei irgend welcher Gelegenheit zur Entzündung und Eiterung zu führen, oder allmälig auf diesem oder jenem Wege weiter geschleppt zu werden. Von Interesse dürften in dieser Beziehung einige Befunde sein, die ich an den Tonsillen gemacht habe. Zweimal habe ich an den excidirten hypertrophischen Mandeln, welche, wie ich ausdrücklich betone, keine acut-entzündlichen Veränderungen zeigten, durch die Cultur und die mikroskopische Untersuchung neben vielen anderen Mikroorganismen den Staphylococcus pyogenes aureus nachweisen können. Ich erwähne diese Befunde deshalb, weil sie doch möglicherweise in einer Beziehung zur Pathogenese der acuten Osteomyelitis stehen. Ich halte es durchaus für möglich, dass von den Tonsillen aus eine Aufnahme der Staphylokokken in den Kreislauf stattfindet[1]). Jedenfalls muss man auch daran denken, dass auch durch Verschlucken der in grösseren Mengen in den Tonsillen angehäuften Kokken vom Verdauungstractus aus eine Infection der Säftemassen zu Stande kommt.

Ich bin damit zu einer Frage gelangt, welche in den Erörterungen über die Pathogenese der acuten Osteomyelitis immer eine

[1]) Hier sei ein kürzlich von mir beobachteter Fall erwähnt, der sehr dafür spricht, dass auch von der Nase aus eine Aufnahme pyogener Mikroorganismen in's Blut stattfinden kann. Eine Frau, die an einer durch grosse vernachlässigte Nasenpolypen verursachten Jauchung und Entzündung der Nasenschleimhaut litt, bekam eine acute eitrige Strumitis. Die Struma war vorher niemals behandelt worden. Der aus dem tief in der Schilddrüse liegenden Abscesse durch Incision entleerte Eiter, enthielt eine Unmasse der allerverschiedensten Mikroorganismen, Kokken und Bacillen. (Anm. während d. Correctur.)

grosse Rolle gespielt hat. Ist es möglich oder wahrscheinlich, dass bei der osteomyelitischen Infection die Aufnahme des Giftes von der Schleimhaut des Verdauungstractus erfolgt? Kocher hat diesen Weg der Infection bekanntlich für den weitaus häufigsten erklärt. So schwer es auch verständlich ist, wie eine Schleimhaut, die trotz ihrer enormen Resorptionsfähigkeit doch niemals körperliche Elemente, sondern stets nur solche Stoffe durchlässt, die in ganz bestimmter Weise chemisch vorbereitet sind, kleinste Organismen aufnehmen soll, so ist doch nach den Untersuchungen von R. Koch, Gaffky und Löffler über die Milzbrandinfection durch Fütterung[1]) und nach den Ergebnissen der Versuche über Fütterungstuberkulose[2]) an der Möglichkeit einer Invasion des osteomyelitischen Virus von der Darmschleimhaut aus nicht zu zweifeln. Sicherlich giebt es auch bei diesen Giften Dauerformen, welche den Verdauungssäften im Magen widerstehen können und in entwickelungsfähigem Zustande in den Darm gelangen. Kocher hat durch seine klinischen Beobachtungen es wahrscheinlich zu machen gesucht, dass in der That die Aufnahme des in die Knochen gelangten Giftes vom Darme aus erfolgt, und hat seine Ansicht auch durch Thierversuche stützen zu können geglaubt. Allein weder seine Experimente, noch die klinischen Beobachtungen scheinen mir in dieser Beziehung ganz einwandsfrei. Den beiden Hunden, welche Kocher mit Faulflüssigkeiten fütterte, und bei denen Eiterung am Knochen erfolgte, war vorher an der Stelle der Erkrankung das Knochenmark eröffnet und eine Injection von Liqu. ammon. caust. gemacht worden. Es kann die Möglichkeit nicht geläugnet werden, dass die Entzündungserreger hier durch die äussere Wunde direct in die Markhöhle gelangt sind. Was die Beobachtungen am Menschen betrifft, so hat Kocher bei seinem ungewöhnlich reichhaltigem Material (52 Beobachtungen) nur zwei Mal durch anamnestische Erhebungen festgestellt, dass evidente Verdauungsstörungen der Affection des Markes vorausgingen. Man muss da wohl die Frage aufwerfen, ob hier nicht ein zufälliges Zusammentreffen vorliegt. Auch die Deutung des Zustandekommens acuter Strumitis, die Kocher zur Analogie heranzieht, lässt Ein-

[1]) Mittheilungen aus dem Kaiserl. Gesundheitsamte. Bd. II. S. 147 ff.

[2]) Vergl. hierüber bei Wesener, Kritische und experimentelle Beiträge zur Lehre von der Fütterungstuberkulose. Habilitationsschrift. Freiburg 1885.

würfe zu. In seinen Fällen acuter Strumitis, bei denen einige Male Magen-Darmkatarrh vorausgegangen war, hatten vielfach Punctionen und Injectionen in die Struma stattgefunden. Für gewöhnlich wird man die Strumitiden, welchen Punctionen und Injectionen vorausgingen, selbst dann wohl auf eine directe Infection von aussen zurückführen können, wenn bereits längere Zeit seit dem Eingriffe verstrichen war. — Der Beweis, dass bei der acuten Osteomyelitis die Infection wirklich vom Darm aus erfolgen kann, lässt sich mit Sicherheit meines Erachtens doch wohl nur durch genaue anatomische und bakteriologische Untersuchungen bei Sectionen rasch tödtlich verlaufender Osteomyelitiden führen. Ich habe in den Fällen, die mir zur Beobachtung und Section kamen, auf die Verhältnisse am Darm und in den mesenterialen Lymphdrüsen mein besonderes Augenmerk gerichtet. Niemals konnten pathologische Veränderungen wahrgenommen werden, auch hat die mikroskopische Untersuchung der Mesenterialdrüsen und einiger Darmpartien, die wegen eines etwas stärkeren Hervortretens der Follikel zur Untersuchung herangezogen wurden, stets negative Resultate ergeben. Impfungen, welche ich aus den mesenterialen Drüsen wiederholt habe machen lassen, blieben ausnahmslos ohne Erfolg. Deshalb muss ich, so wenig ich, wie gesagt, die Möglichkeit der Aufnahme des Giftes vom Darm aus bezweifle, diesen Infectionsmodus bei der acuten Osteomyelitis für noch nicht bewiesen erklären.

Sehr viel plausibler, als die Infection vom Darm aus, muss uns a priori die Aufnahme des osteomyelitischen Virus von den Athmungsorganen her erscheinen. Wir wissen seit langer Zeit, dass von der Lunge aus körperliche Stoffe, die verschiedensten Staubarten, aufgenommen, in die Bronchialdrüsen transportirt und dort abgelagert werden. Dass auch kleinste Organismen, selbst wenn sie ohne jede Eigenbewegung sind, hier eindringen und weiter geschleppt werden können, ist darnach nicht im Geringsten zu bezweifeln. Diese Aufnahme und Weiterbeförderung des Virus kann vielleicht symptomlos geschehen; es fehlt aber auch nicht an klinischen Beobachtungen, welche dafür sprechen, dass bei der acuten Osteomyelitis das Gift von der Lunge aus dem Körper einverleibt wird. Lücke giebt an, ohne freilich diese Beobachtungen in dem hier in Betracht kommenden Sinne zu verwerthen,

dass er in den ersten Stadien der osteomyelitischen Erkrankung wiederholt einen „Lungenkatarrh" beobachtet habe. Man wird freilich bei der Deutung einer ganz im Anfange einer acuten Osteomyelitis vorkommenden Lungenaffection — ich sehe hier natürlich von den embolischen Herden ab — sehr vorsichtig sein müssen und sich vor einer Verwechselung mit einer nicht tödtlich verlaufenden Fettembolie geringeren Grades in Acht zu nehmen haben. Beweisend für einen causalen Zusammenhang zwischen einer solchen Lungenaffection und der Knochenmarkserkrankung kann doch auch hier wieder nur die anatomisch-bakteriologische Untersuchung sein. Meines Wissens liegen derartige Untersuchungen bis jetzt nicht vor. Um so eher darf ich wohl noch einmal an den bereits vorhin geschilderten Fall Gass (Beobachtung 3) erinnern. Hier fand sich bei der Section eines an typischer acuter Osteomyelitis verstorbenen Kindes, neben embolischen Herden im linken unteren Lungenlappen, eine Pneumonie des linken Oberlappens, welche nach der anatomischen Beschaffenheit der entzündlichen Gewebsveränderungen offenbar älteren Datums war, als die Entzündung im Knochenmark und die Processe in den anderen inneren Organen. In dem hepatisirten Gewebe des oberen Lungenlappens fanden sich, wie durch die mikroskopische Untersuchung und die Culturen festgestellt wurde, dieselben Organismen (Staphycoccus pyogenes aureus und albus), welche auch in den osteomyelitischen Herden gefunden wurden. Es ist mir in hohem Grade wahrscheinlich, dass hier die Infectionserreger mit der Athemluft in die Lunge gelangt, dort zu einer Entzündung des Lungengewebes geführt haben und von da in den Kreislauf gekommen sind.

M. H.! Auch wenn wir über die Eingangspforten des osteomyelitischen Giftes sehr viel mehr wüssten, als es bis jetzt leider der Fall ist, so würden wir von einer genaueren Kenntniss des Zustandekommens der Krankheit dennoch recht weit entfernt sein. Von dem Eindringen des Infectionsstoffes in den Körper resp. in's Blut bis zum Inwirksamkeittreten desselben im Knochenmark ist noch ein langer Weg. Damit derselbe zurückgelegt werden könne, ist es nöthig, dass das Virus gewisse günstige Bedingungen im Körper vorfindet. Welche sind diese günstigen Bedingungen? Zuvörderst ist es offenbar nothwendig, dass die Infectionsorganismen

in genügend grosser Menge in den Kreislauf aufgenommen werden. Dem osteomyelitischen Gifte, oder sagen wir, den pyogenen Organismen, geht ohne Zweifel die Fähigkeit ab, sich im Blute zu vermehren und der pilztödtenden Eigenschaft des lebenden Blutes längere Zeit Widerstand zu leisten. Diese Infectionsstoffe verhalten sich in dieser Beziehung anders, als die specifischen organisirten Gifte, z. B. der Milzbrandbacillus, der, auch in den kleinsten Mengen eingeimpft, mit beispielloser Schnelligkeit sich im Blute des Körpers ausbreitet und vermehrt. Einzelne Individuen der pyogenen Organismen kommen bei den so häufigen eitrigen Processen an der Oberfläche des Körpers wohl öfters einmal in's Blut; allein sie werden, ohne andere Erscheinungen als höchstens eine Fiebersteigerung zu machen, im kreisenden Blute vernichtet. Nur wenn die Organismen in grösserer Menge in den Kreislauf gelangen, kommt wohl das eine oder andere Individuum in's Knochenmark, bleibt dort stecken, vermehrt sich, nekrotisirt die Gefässwandungen und entfaltet in dem Gewebe seine entzündungserregende Wirksamkeit. Am günstigsten wird es sein, wenn die Verhältnisse liegen wie im Fall Steible. Hier erfolgte ein directer Einbruch in's Gefässsystem und die Organismen gelangten nicht bloss in ausserordentlich grosser Zahl, sondern auch in Thrombenstücken gegen die unmittelbare Einwirkung des lebenden Blutes geschützt, in den Kreislauf. In diesem Falle vermochten wir auch durch eine Impfung aus dem Blut den Staphylococcus pyogenes aureus zu züchten. In keinem der anderen Fälle ist uns der Nachweis der Mikroorganismen im kreisenden Blute gelungen. Offenbar kann auch dieser Nachweis nur unter ganz besonderen Verhältnissen oder in Folge eines glücklichen Zufalles gelingen. Bezüglich der Schicksale des Staphylococcus pyogenes aureus im Blute hat übrigens das Experiment ganz interessante Ergebnisse geliefert. Ribbert[1]) hat gefunden, dass nach Injectionen von Staphylococcus in eine Vene die Organismen sehr bald aus dem kreisenden Blute verschwinden.

Bei einem Experiment, welches ich selbst nach dieser Richtung hin bei einem Hunde angestellt habe, ergab sich, dass sich

[1]) Die Schicksale der Osteomyelitis-Kokken im Organismus. Deutsche med. Wochenschr. 1884. No. 42.

nach Ablauf von 24 Stunden nach einer reichlichen Staphylococcus-Injection in die Schenkelvene weder durch das Mikroskop, noch durch die Impfung die Mikroorganismen im kreisenden Blute nachweisen liessen.

Warum aber und unter welchen Verhältnissen lagert sich das in genügender Menge in den Kreislauf gelangte Gift mit Vorliebe gerade im Knochenmark ab? Man pflegt sich bei der Beantwortung dieser Frage gewöhnlich damit zu helfen, dass man sagt: „das Knochenmark ist besonders disponirt, im Knochenmark finden die Infectionsstoffe besonders günstige Bedingungen für ihre Entwickelung". Man hat sogar versucht, den dunklen Begriff der Disposition, mit dem wir uns bei den Infectionskrankheiten so gern über alle Schwierigkeiten hinwegzusetzen suchen, bei der Osteomyelitis etwas genauer zu definiren, und daran erinnert, dass der Knochenerkrankung so sehr häufig Traumen oder locale Erkältungen vorausgingen. Man hat gemeint, dass die Circulationsstörungen, welche auf diese äusseren Veranlassungen hin in dem empfindlichen Gewebe des Knochenmarks einträten, den im Blute kreisenden Infectionsstoffen das Haften erleichterten. So gut man sich vorstellen kann, wie Gefässzerreissungen im Knochenmark oder die den äusseren Insulten folgenden reactiven Entzündungen das Steckenbleiben der zuströmenden Mikroorganismen begünstigen, so ist es doch klar, dass hiermit allein die sog. „Disposition" des Knochenmarkes nicht erklärt ist. Traumen und dadurch verursachte Circulationsstörungen kommen doch ebenso häufig, ja unendlich viel häufiger, als im Knochenmark, in den Weichtheilen vor, und trotzdem wir anzunehmen berechtigt sind, dass Individuen mit Weichtheilsquetschungen ebenso oft wie solche mit Knochencontusionen unter dem Einflusse von Infectionserregern stehen oder vor Ablauf der reactiven Vorgänge inficirt werden, gehören doch bekanntlich „spontane" Eiterungen subcutaner Quetschungen zu den allerseltensten Vorkommnissen. Es muss die sog. Disposition des Knochenmarkes noch in etwas Anderem bestehen. Es müssen im Knochenmark auch unter normalen Verhältnissen besondere, sagen wir anatomische, Einrichtungen bestehen, welche der Ansiedelung von körperlichen Stoffen Vorschub leisten.

Welcher Art diese Einrichtungen sind, können wir zunächst nur vermuthen. Es ist immerhin möglich, dass die Verlangsamung des

Blutstromes in den Capillaren des Knochenmarkes, die, wie Neumann[1]) wohl zuerst hervorgehoben hat, weiter sind, als die kleinsten Arterien, aus denen sie hervorgehen, das Steckenbleiben körperlicher Elemente begünstigen. Gussenbauer[2]) hat diese anatomischen Verhältnisse auch zur Erklärung der Pathogenese der Conchiolin-Osteomyelitis, jener merkwürdigen Knochenerkrankung der Perlmutterdrechsler, herangezogen. Hier sind weitere Aufschlüsse meines Erachtens nur von einer genaueren vergleichend-anatomischen Untersuchung des Knochenmarkes zu erwarten. Warum lässt sich bei Thieren, die doch gegen die Gifte der acuten Osteomyelitis keineswegs immun sind, nicht ein Process hervorrufen, welcher der acuten Knochenmarksentzündung beim Menschen analog ist? Doch vermuthlich nur deshalb nicht, weil das menschliche Knochenmark anders, in besonderer Weise eingerichtet ist. Vielleicht noch lohnender würde es sein, sich bei vergleichenden Untersuchungen in dieser Richtung auf das menschliche Knochenmark zu beschränken. Die supponirte Eigenthümlichkeit der anatomischen Einrichtungen ist nur in demjenigen Lebensalter vorhanden, oder doch am meisten ausgesprochen, in welchem der Knochen wächst, denn nur in diesem Lebensalter kommt die acute Osteomyelitis vor. Diese Eigenthümlichkeit muss aber noch in etwas Anderem bestehen, als in der durch die Existenz der Knorpelfuge bedingten anatomischen Einrichtung, denn die osteomyelitischen Herde finden sich keineswegs immer, vielleicht nicht einmal am häufigsten, an der Epiphysenlinie.

Wenn ich sagte, die acute Osteomyelitis komme nur in der Wachsthumsperiode vor, so ist das übrigens nicht ganz richtig. Es giebt auch Osteomyelitiden Erwachsener. Allerdings handelt es sich dann fast regelmässig um solche Individuen, welche in ihrer Jugend, oft vor langen Jahren, eine typische Osteomyelitis an demselben Knochen durchgemacht hatten. Wir sprechen dann von einer recidiven Osteomyelitis. Ich gestatte mir, noch mit zwei Worten auf diese recidiven Osteomyelitiden einzugehen, weil ich glaube, dass sie in einer gewissen Beziehung stehen zu dem

---

[1]) Ueber die Bedeutung des Knochenmarkes für die Blutbildung. Archiv der Heilkunde. X. 1869. S. 68.

[2]) Die Knochenentzündungen der Perlmutterdrechsler. von Langenbeck's Archiv. XVIII. S. 630.

hier behandelten Capitel der „Disposition". Ich behaupte nämlich, dass das einmalige Ueberstehen einer osteomyelitischen Erkrankung in einer Anzahl von Fällen gewisse Veränderungen im Knochenmark zurücklässt, welche in späteren Jahren, in denen sonst Knochenmarkentzündungen nicht mehr vorzukommen pflegen, bei der zufälligen Aufnahme von Infectionserregern in den Körper von aussen eine nochmalige Ansiedelung derselben begünstigen. Ich fürchte freilich, dass ich mich mit dieser Behauptung zu der Auffassung über die recidive Osteomyelitis, wie sie augenblicklich die verbreitetste zu sein scheint, in Widerspruch setze.

Irre ich mich nicht, so fasst man die recidiven Entzündungen nach einer früher überstandenen Osteomyelitis ziemlich allgemein nicht als Folge einer neuen Infection auf, sondern führt sie zurück auf liegen gebliebene Keime, die, bei der Ausheilung der ersten Erkrankung durch Narbengewebe eingeschlossen und abgekapselt, später, nach Jahren und Jahrzehnten, durch irgend eine Gelegenheitsursache zu neuem Leben und zu neuer Thätigkeit wieder angeregt werden. Für einen, vielleicht den grössten Theil der recidiven Osteomyelitiden ist diese Auffassung unzweifelhaft richtig. Es liegt kein Grund vor, die nicht seltenen Fälle von wenig stürmisch auftretenden, meist als typische Knochenabscesse, oder als circumscripte Entzündungen, mit Bildung kleiner Sequester mehr chronisch verlaufenden sog. recidiven Osteomyelitiden als Effecte einer neuen Infection aufzufassen. Nach Analogie anderer „recidiver" Entzündungen und nach dem, was wir auch sonst über die Lebensfähigkeit der hier in Betracht kommenden Infectionsstoffe bezw. deren Dauerformen wissen, lassen sich dieselben ohne Schwierigkeiten durch die Annahme eines Wiederauflebens liegen gebliebener Keime erklären. Allein es giebt diesen Fällen gegenüber andere, die sich durch ihren ganz acuten, meist durch ganz besonders heftige Erscheinungen ausgezeichneten Verlauf, auf das Allerschärfste von jenen unterscheiden. Diese Fälle lassen sich meiner Ansicht nach nur unter der Voraussetzung einer neuen Infection erklären.

Ich habe, seit ich der Freiburger Klinik vorstehe, 6 Fälle recidiver Osteomyelitis beobachtet. In 5 dieser Fälle verlief die recidive Entzündung sehr wenig stürmisch, zweimal handelte es sich um einen typischen Knochenabscess. Den 6. Fall theile ich nachstehend mit. Ich glaube, dass da die klinischen Erscheinungen

und der Befund am erkrankten und wegen der Erkrankung amputirten Gliede geradezu zwingen, eine neue Infection anzunehmen.

5. Jacob Heinemann, 27 J., von Riedöschingen, aufg. d. 27. Sept. 1884. Pat. ist von Jugend auf etwas schwächlich, sonst aber immer gesund gewesen. In seinem 10. Lebensjahre erkrankte er ohne Veranlassung (vielleicht nach einer starken Erkältung) ganz acut mit heftigen Schmerzen im linken Oberschenkel, so dass er sehr bald bettlägerig wurde. Es wurde 8 Tage nach der Erkrankung incidirt, und soll viel Eiter entleert worden sein. Der Kranke ist beinahe 1 Jahr bettlägerig gewesen, und sind wiederholt Knochensplitter entfernt worden. Während dieser Zeit hat der Oberschenkel handbreit über dem Kniegelenk eine Krümmung erlitten (angeblich allmälig [?]). Der Kranke ist nach einem Jahr zunächst mit Krücken, später ohne dieselben gegangen; doch war sein Gang wegen der in Folge der Verkrümmung eingetretenen Verkürzung schlecht. Fisteln und Eiterung blieben bis zum 18. Lebensjahre bestehen. Um diese Zeit traten, nachdem angeblich die Fisteln sich geschlossen hatten, wieder heftigere Schmerzen auf, die den Kranken nöthigten, sich in's Spital zu Schaffhausen aufnehmen zu lassen. Dort ist eine Operation (Necrotomie) gemacht worden, und hat der Kranke 14 Wochen im Bette zugebracht. Erst 3 Jahre später (in seinem 21. Jahre) schlossen sich die Fisteln, nachdem sich inzwischen noch verschiedene Knochensplitter entleert hatten. Die Wunden blieben nun dauernd zu, und hatte der Kranke, trotzdem er sein Bein (auf der Wanderschaft) sehr anstrengen musste und oft bei kaltem Wetter die Nacht im Freien zubrachte, keine Schmerzen und Beschwerden. 8—10 Tage vor der Aufnahme des Kranken ins Hospital traten eines Abends ohne jede Veranlassung, und nachdem Patient in der letzten Zeit, weil er wieder in Arbeit getreten war, als Schneider das Bein gerade besonders ruhig gehalten hatte, plötzlich heftige Schmerzen in dem früher erkrankten Beine auf, die ihn sehr bald bettlägerig machten und ihm die Nachtruhe raubten. Das dabei auftretende Fieber und die schwere Beeinträchtigung des Allgemeinbefindens veranlassten den Kranken alsdann, sich in die Klinik aufnehmen zu lassen.

Status praesens vom 27. Sept. 1884. Patient, ein mittelmässig kräftig gebauter Mensch, fiebert sehr hoch (39,3), Zunge stark belegt, hat Neigung, trocken zu werden. An den inneren Organen nichts nachzuweisen. Urin ohne Eiweiss. Der linke Oberschenkel zeigt gut handbreit über dem Kniegelenk eine winklige Verbiegung, Spitze des Winkels nach vorn und aussen gerichtet. An der Stelle der Verbiegung ist der Knochen verdickt, ausserdem finden sich zahlreiche mit dem Knochen zum Theil verwachsene Narben; keine Fisteln. Das Kniegelenk ist in seinen Bewegungen erheblich beschränkt, doch sind dieselben glatt; leichter Erguss. Der Oberschenkel zeigt in seiner ganzen Ausdehnung leichtes Oedem und Venendilatation. Druck gegen den Knochen, besonders an der Stelle der Verbiegung ist sehr schmerzhaft. Das Fieber und die auch spontan ununterbrochen bestehenden Schmerzen bleiben heftig, deshalb wird am 7. Oct. 1884 an der Aussenseite des Oberschenkels, über der Convexität der Verbiegung eine Incision auf den Knochen gemacht.

Periost, stark serös durchtränkt, wird von der unregelmässigen Knochenoberfläche abgehoben. Mehrfache Anbohrung mit dem Explorativbohrer ergiebt keinen flüssigen Eiter, wohl aber eitrig infiltrirtes Mark. Aufmeisselung des Knochens in der Ausdehnung eines Markstückes. Der Eingriff hatte so gut wie gar keinen Erfolg. Schmerzen und Fieber blieben hoch. Der Kranke, der ohne Morphium gar keine Ruhe hatte und nur sehr wenig Nahrung nahm, kam zusehends herunter, wurde icterisch. Deshalb wurde, nachdem wegen eingetretener Vereiterung des Kniegelenkes am 18. Oct. noch die Incision und Drainage des Gelenkes ohne Einfluss auf den Allgemeinzustand gemacht worden war, am 25. Oct. 1884 die Amputatio femoris handbreit unter dem grossen Trochanter ausgeführt. Der Sägeschnitt fällt noch in stark eitrig infiltrirtes Mark. Mit dem scharfen Löffel wird deshalb der ganze eitrig infiltrirte Markcylinder bis zum Trochanter hinauf ausgeräumt. Die Amputationswunde heilte prima intentione bis auf eine Fistel, aus der sich nach 4 Wochen ein erbsengrosses necrotisches Stückchen ausstiess. Der Kranke erholte sich rasch, da das Fieber mit der Amputation abfiel, und ist zur Zeit gesund und wohlgenährt.

Die Autopsie des amputirten Beines ergab: Im Kniegelenk mässig reichlicher eitriger Erguss. Gelenkknorpel glatt, glänzend. Am aufgesägten Femur in der ganzen Ausdehnung das charakteristische Bild einer frischen acuten Osteomyelitis. Oberhalb und unterhalb der Verkrümmung im flammend rothen Mark kleinere, bis Bohnengrosse Eiterherde. An der Stelle der Verbiegung, wo die Markhöhle durch ein spongiöses Gewebe vertreten war, zeigt sich eine ausgebreitetere Vereiterung. Impfungen aus den Eiterherden ergaben Reinculturen von Staphylococcus pyogenes aureus.

Die Verschiedenartigkeit des Verlaufs im letzten Falle und in einem Falle von typischem Knochenabscess kann doch kaum grösser gedacht werden. Dort das allmälige Auftreten der Schmerzen, die, wenn auch stetige, so doch langsame Zunahme und die Intermission derselben, das Fehlen oder die geringe Intensität des Fiebers, das bis auf die Schmerzen ungestörte Allgemeinbefinden, — hier der ganz acute Beginn der Erkrankung, die äusserst heftigen, ununterbrochen wüthenden Schmerzen, das hohe continuirliche Fieber mit typhösem Charakter und die schwere Beeinträchtigung des Allgemeinzustandes! Und vollends die Verschiedenartigkeit des anatomischen Befundes! Während es sich dort um einen einzigen circumscripten, mit einer pyogenen Membran ausgekleideten Eiterherd, einen wirklichen Knochenabscess, an der Stelle der früheren Erkrankung handelt, finden sich in unserem Falle am aufgesägten Femur des amputirten Beines und im Mark des Stumpfes jene zahlreichen, über den ganzen, stark gerötheten Markcylinder disseminirten gelben, eitrig infiltrirten Herdchen.

Das ganze Bild glich auf ein Haar dem, welches sich bei der Autopsie einer acuten primären Osteomyelitis darbietet. Hier kann die Erkrankung nicht auf zurückgebliebene Keime zurückgeführt, hier muss eine neue, und zwar reichliche Aussaat vom Blute her angenommen werden.

Ich kann nicht unterlassen, bei dieser Gelegenheit auf eine Bemerkung v. Volkmann's[1]) hinzuweisen, die schon vor beinahe zwanzig Jahren bei Gelegenheit eines Referats über einen irrthümlich aufgefassten Fall recidiver Osteomyelitis gemacht worden ist, und, weil sie eben nur gelegentlich gemacht wurde, nur wenig Beachtung gefunden zu haben scheint. v. Volkmann sagt: „Ich habe bereits 5 oder 6 mal beobachtet, dass Kranke, die zuvor an einer acuten spontanen Periostitis und Osteomyelitis gelitten und eine ausgedehnte Knochennarbe zurückbehalten, nach 10, 15 ja 25 Jahren plötzlich von einer ganz acuten diffusen Periostitis und Osteomyelitis befallen wurden, die von der Stelle der früheren Erkrankung ausging und stets einen ganz besonders schweren, destruirenden Charakter darbot. Vier dieser Kranken gingen zu Grunde, zwei an ganz acuter Pyämie, obwohl sie nicht in der Klinik lagen. In einem Falle wurde die Amputation des Oberschenkels nothwendig.“ Als v. Volkmann's Schüler kannte ich diese Bemerkungen, aber nach Dem, was ich persönlich von recidiven Osteomyelitiden beobachtete, konnte ich mich nicht davon überzeugen, dass dieselben einen „ganz besonders schweren destruirenden Charakter darboten.“ Erst der Fall Heinemann hat mich gelehrt, wie treffend die Bemerkung meines verehrten Lehrers gewesen ist, wie es in der That Fälle recidiver Osteomyelitis giebt, die ganz besonders maligne verlaufen. Ich glaube, wie gesagt, dass man diese Fälle auf eine neue Infection zurückführen muss, die nur deshalb zu so intensiver Erkrankung führt, weil die Infectionserreger auf einen durch die frühere Infection in ganz besonderer Weise veränderten, disponirten Boden gelangen.

Welcher Art diese Veränderung ist, welche durch das einmalige Ueberstehen der Erkrankung im Knochenmark gesetzt wird, vermag ich selbstverständlich nicht zu sagen. Dass aber durch Infectionskrankheiten eine bestimmte, selbst bleibende Veränderung

[1]) Virchow-Hirsch's Jahresbericht. 1868. II. S. 368.

der Gewebe oder der Säfte hervorgerufen werden muss, kann wohl nicht bestritten werden. Wie anders wäre sonst die Immunität zu erklären, die ein Individuum gegen gewisse Infectionsstoffe besitzt, welche in seinem Körper bereits früher einmal wirksam waren? Wie anders liesse es sich auf der anderen Seite verstehen, dass ein Mensch, der ein Erysipel, einen acuten Gelenkrheumatismus durchgemacht hat, besonders leicht zu denselben Erkrankungen wieder geneigt ist?

Der Einfluss, welchen eine früher überstandene Infectionskrankheit auf das Zustandekommen einer späteren Infection ausübt, wird meines Erachtens viel zu wenig gewürdigt. Und doch muss und wird, wenn ich mich nicht ganz täusche, die Berücksichtigung dieses Einflusses sehr förderlich für unser Verständniss der „Disposition" und überhaupt der Pathogenese der Infectionskrankheiten sein. Mir ist es sehr wahrscheinlich, dass für die acute Osteomyelitis nicht bloss eine früher stattgehabte osteomyelitische Infection von Bedeutung ist, sondern dass auch andere vorausgegangene Infectionskrankheiten eine Disposition dafür schaffen können. Ich erinnere daran, dass in der Literatur[1]) eine ganze Reihe von Fällen mitgetheilt ist, in denen typische acute Osteomyelitiden im Anschlusse an Typhus, Scharlach, Masern, Pocken, ja an die Vaccination beobachtet worden sind. Es wird wohl Niemand ernstlich behaupten wollen, dass acute Osteomyelitiden durch das Typhus-, Scharlach-, Masern-, Pocken- oder Vaccinegift hervorgerufen werden können; aber sehr wohl ist die Annahme zulässig, dass diese Gifte gewisse Veränderungen im Knochenmark setzen, und dass ein später in's Blut aufgenommenes pyogenes Gift in dem durch jene Organismen — sit venia verbo — gedüngten Boden sich ausgezeichnet entwickeln kann. Das ist eine Hypothese, die keineswegs vollständig in der Luft steht. Durch Ponfick's[2]) wichtige Untersuchungen ist es festgestellt, dass bei einer grossen Zahl von Infectionskrankheiten, bei Typhus (abdominalis, recurrens und exanthematicus), bei Intermittens u. s. w. ganz

---

[1]) Rosenbach, Beiträge zur Kenntniss der Osteomyelitis. Deutsche Zeitschrift für Chirurgie. X. S. 385 ff.

[2]) Ueber die sympathischen Erkrankungen des Knochenmarkes bei inneren Krankheiten. Virchow's Archiv. 56. S. 534 und Anatomische Studien über den Typhus recurrens. Ebendas. 90. S. 153.

constant bestimmte, anatomisch nachweisbare Veränderungen im Knochenmarke beobachtet werden können.

M. H.! Ich schliesse damit die Bemerkungen, die ich Ihnen über die Aetiologie und Pathogenese der acuten Osteomyelitis machen wollte. Ich habe meist constatiren müssen, dass wir wenig oder nichts wissen; aber ich glaube Ihnen doch auch einige positive, bisher noch nicht constatirte Thatsachen gegeben zu haben, welche zu den Ursachen der Krankheit in Beziehung stehen. Eine weitere Förderung unserer Erkenntniss können wir im Wesentlichen nur von einer genauen klinischen und anatomischen Untersuchung frischer Fälle erwarten. Die Gelegenheit zu solchen Untersuchungen ist aber für den Kliniker, der meist nur die Folgezustände zu sehen und zu behandeln bekommt, recht selten. Der Einzelne kommt, wie v. Volkmann sagt, bei der Osteomyelitis acuta spontanea nicht recht über die fragmentarischen Beobachtungen hinaus. Um so mehr ist jeder auch noch so kleine Beitrag zur Aetiologie dieser merkwürdigen Affection gerechtfertigt, und um so eher werden Sie mir, hoffe ich, verzeihen, dass auch ich mein bescheiden Theil beizutragen versucht habe.

XXIII.

Ueber Transfusion und Infusion.

Von

Dr. Landerer

in Leipzig.[1])

Wenn ich mir erlaube, das Thema der Transfusion auf's Neue zu besprechen, nachdem Männer, wie v. Bergmann sich darüber geäussert, so bedarf ich einer gewissen Motivirung und Entschuldigung. Ich kann sie nur finden in dem Umstande, dass ich nun seit über 6 Jahren mich mit diesem Gegenstande klinisch und experimentell beschäftige und dass trotz der zahlreichen auf diesem Gebiete erschienen Arbeiten ein völlig befriedigender Abschluss noch nicht erzielt ist.

Veranlassung zu meinen Untersuchungen waren mir zwei traurige Fälle, wo der Tod zweifellos unmittelbar durch die Transfusion, welche das bedrohte Leben hatte retten sollen, veranlasst war. Sie regten mich an, zunächst auf die näheren Vorgänge des Verblutungstodes und die Gefahren der Bluttransfusion einzugehen. Ueber beide waren durch eine Reihe von Vorarbeiten unsere Anschauungen wesentlich geklärt worden. — Die aus dem Leipziger physiologischen Institut hervorgegangenen Mittheilungen von Worm-Müller, Lesser u. A. liessen — in Verbindung mit den früheren Veröffentlichungen von Goltz einen Zweifel darüber nicht bestehen, dass unsere bisherigen Auffassungen des Verblutungstodes irrige waren. Es handelt sich dabei nicht um den Verlust von rothen Blutkörperchen und die dadurch bedingte Sauerstoffverarmung des Körpers, sondern um mechanische Verhältnisse, die ungenügende Füllung des Gefässsystems, besonders des rechten Herzens und

[1]) Vorgetragen am 1. Sitzungstage des Congresses, 7. April 1886.

das Liegenbleiben des noch vorhandenen Blutes in den Venen, namentlich des Unterleibes. Meine Versuche bestätigten diese Auffassung auch durchaus. — Ueber die Gefahren der Bluttransfusion hatten uns die Arbeiten von Alexander Schmidt und seinen Schülern Aufklärung gebracht. In dem nicht mit Sicherheit auszuschliessenden und ganz uncontrolirbaren Fibrinferment, das sich auch in sorgfältigst defibrinirtem Blute findet, ist stets die Gefahr schwerster Fermentvergiftung gegeben. — Es lag daher nahe, auf das gefährliche und schliesslich auch unnöthige, weil immer noch in genügender Menge im Körper vorhandene Blut ganz zu verzichten und das Gefässsystem mit einer indifferenten Flüssigkeit wieder aufzufüllen. Als geeignet hierzu bot sich die kurz vorher von Kronecker und Sander empfohlene sogen. „physiologische" Kochsalzlösung (0,6 pCt., eben alkalisch gemacht). Hiermit wurde unter Cohnheim's persönlicher Leitung eine grössere Anzahl von Verblutungen und Infusionen an Hunden mit Blutdruckcurven, Blutkörperchenzählungen, Fixabestimmungen gemacht. Dieselben ergaben, dass bei Verblutungen bis zu 4,5 pCt. des Körpergewichtes die wiederbelebende und erregende Wirkung der Kochsalzlösung eine prompte und dauernde war. Bei schwereren Blutverlusten trat aber ausnahmslos nach einer kurzen Belebung schliesslich doch der Tod ein. Denselben Ausgang hatte eine Kochsalzinfusion am Menschen am 11. Juli 1881, wo die unmittelbar belebende Wirkung bei dem bereits agonisirenden Kranken zweifellos hervortrat, ein zweiter Collaps nach $1^1/_2$ Stunden aber dem Leben ein Ende machte. — Aeussere Verhältnisse hielten mich ab, die Versuche zu publiciren. Die Frage der Kochsalzlösung wurde ungefähr um dieselbe Zeit von Schwarz zur Discussion gestellt und in die Praxis eingeführt.

Cohnheim führte seinerseits, während meiner längeren Abwesenheit von Leipzig, die Versuche mit v. Ott weiter. Die von ihm gewonnenen Erfahrungen gipfelten in der Ansicht, dass man verbluteten Thieren keine gefährlichere und die Reconvalescenz ungünstiger beeinflussende Flüssigkeit einbringen könne, als Blut. Nach seinen Untersuchungen sollte bei Kochsalzinfusion die Erholung am raschesten erfolgen, besser als bei Serum u. dgl.

Ich konnte — nach den doch nicht ganz befriedigenden Ergebnissen meiner eigenen Versuche — die günstige Beurtheilung der Kochsalzinfusion nicht theilen und mich dem Gedanken nicht

entziehen, dass der Ersatz des verlorenen Blutes durch eine Flüssigkeit, die schliesslich nichts ist als Wasser, doch immer nur ein recht kümmerlicher Nothbehelf ist.

Ich bemühte mich zunächst, die Gefahren der alten Bluttransfusion zu umgehen oder zu vermindern. Alle Versuche, die Gerinnung zu verhindern hatten kein praktisch sicher verwerthbares Resultat. (Vergl. hierüber Archiv für exper. Pharmacologie und Pathologie 1882. „Ueber gelungene Transfusion nicht geschlagenen Blutes".) Ebenso blieben Versuche durch Modification des Defibrinirens die Bildung von Fibrinferment zu vermeiden, erfolglos.

Nur ein Verfahren gab gute Erfolge. Es war dies eine Combination der Kochsalzinfusion mit der bisherigen Bluttransfusion, indem eine Mischung von in gewöhnlicher Weise defibrinirtem Blut (1 Theil) mit alkalischer Kochsalzlösung (3—4 Vol. Theile) infundirt wurde. Die Thiere erholten sich selbst von Blutverlusten jenseits 5 pCt. Körpergewicht, wo sie förmlich ausgequetscht wurden, sehr rasch und leicht wieder. Herr Geh. Rath Thiersch hatte die Freundlichkeit, diese Methode in einem Falle sehr schwerer Nitrobenzolvergiftung anzuwenden. Nach einem depletorischen Aderlass von 900 Ccm wurden der Kranken 1000 Ccm dieser Mischung injicirt. Es trat keine einzige der sonst nach Transfusionen vorkommenden übeln Erscheinungen — Fieber, Hämaturie, Kreuzschmerzen u. dergl. ein und es machte auf alle Betheiligten den Eindruck, als ob nur die Transfusion das Leben gerettet hätte. Warum diese Combination besser wirkt und weniger gefährlich ist, als gewöhnliches Blut, lässt sich wohl denken. Zunächst haben wir eine genügend grosse Menge Flüssigkeit, um das Blutgefässsystem wieder aufzufüllen. Dann scheint durch die Verdünnung das Gefässsystem eher im Stande, das Fibrinferment, wovon in derselben Zeit nur wenig eingeführt wird, zu neutralisiren. Für diejenigen Chirurgen, welche auf die Verwendung von Blut bei Transfusionen nicht verzichten mögen, glaube ich diese Methode als die wirksamste empfehlen zu können. — Ich habe über dieses Verfahren auf der Naturforscher-Versammlung im Jahre 1882 berichtet, ohne dass diese Mittheilung weitere Beachtung gefunden hätte.

Inzwischen ist man von der anfänglichen Begeisterung für die Kochsalzinfusion auch sonst zurückgekommen. Die Zahl der meinen oben mitgetheilten Beobachtungen durchaus entsprechenden Fälle,

wo die Wirkung eine ungenügende und vorübergehende war, ist eine recht grosse geworden. Einen sehr scharfen Ausdruck fand diese Opposition gegen die Kochsalzinfusion in den Publicationen von Maydl und Schramm, welche der Rückkehr zur Bluttransfusion das Wort reden — ein Vorschlag, der, Angesichts der zweifellosen Gefahren der Fermentintoxication, denn doch nur mit äusserster Reserve aufgenommen werden kann.

Ich hoffte auf anderem Wege weiter zu kommen durch zweckentsprechende Modification der alten Kochsalzlösung. Nach einigen Fehlgriffen glaube ich in einem Zusatz von 3—5 pCt. Zucker zu der alkalischen (0,7 proc.) Kochsalzlösung eine wirklich brauchbare Infusionsflüssigkeit gefunden zu haben. Zu dem Zusatz von Zucker wurde ich veranlasst durch die Anregung von Geh. Rath Ludwig und Prof. Gaule. Zu rein theoretischen Zwecken im Leipziger physiologischen Institut unternommene Versuche hatten eine ungewöhnliche Toleranz des Gefässsystems selbst gegen ganz concentrirte Zuckerlösungen (20,30, selbst 50 pCt.) ergeben und hatten zugleich die überaus rasche und energische Verwerthung und Verbrennung des Zuckers im Blute erwiesen.

Ich prüfte nun zunächst eine 3procent. Zuckerkochsalzlösung in verschiedenen Richtungen. Menschenblut mit 3—5 procent. Lösung zusammengebracht, hält sich ganz vorzüglich. Die Blutkörperchen werden darin nicht aufgelöst und halten sich entschieden besser als in gewöhnlicher Kochsalzlösung. Dann prüfte ich die Lösung an Fröschen, Hunden und Kaninchen mit geradezu überraschendem Erfolg. Zunächst bei Blutverlusten. Hunde ertrugen solche bis zu 6 pCt. Körpergewicht mit Leichtigkeit und ersetzten ihre Blutmenge, wie die Blutkörperchen ergaben, binnen ungewöhnlich kurzer Zeit, 12—14 Tagen.

Während dieser Versuche hatte ich Gelegenheit eine Infusion mit Zuckerkochsalzlösung am Menschen mit sehr gutem Erfolg auszuführen. Es handelte sich um eine schwere Blutung bei der Lösung einer intraligamentaren Cyste; die Frau war pulslos, kalt und schien in Agone. Nach einer intravenösen Infusion von 300 Ccm. einer 3procent. Lösung trat eine sofortige Besserung des Zustandes ein, welche auf nichts Anderes als auf die Infusion bezogen werden konnte. Die Frau genas.

Sie werden mich vielleicht fragen, weshalb ich auf diesen

Zuckerzusatz einen solchen Werth lege. Die Unterschiede in der physiologischen Wirkung zwischen der Kochsalzlösung und der Zuckerkochsalzlösung sind aber ganz wesentliche. Zunächst ist die Zuckerlösung eine Nährlösung; sie bietet dem Organismus einen sehr schnell und mühelos zu verwerthenden Nährstoff. — 1000 Ccm. einer 3procentigen Zuckerlösung vermögen den Wärmehaushalt eines gesunden Mannes für über eine Stunde zu decken und liefern dem Körper ebensoviel Nährmaterial, wie in 300 Ccm. Blut enthalten ist. Nur ist das Eiweiss des Blutes, das Hämoglobin u. s. f. viel langsamer und schwerer umzusetzen, als Zucker. Sie können dem Herzen so gerade über die allerschlimmsten ersten Stunden nach dem Blutverlust hinweghelfen. Daneben hat die Zuckerlösung noch andere Vorzüge. Vermöge seines hohen endosmotischen Aequivalents zieht zuckerhaltiges Blut die Parenchymsäfte energisch an. Der Vorgang, welcher unter normalen Verhältnissen bei der Verblutung den Ausgleich einleitet, ist eben der Uebertritt von Parenchymsäften in's Blut, welche das Gefässsystem wieder auffüllen. Diesen Heilungsvorgang können Sie also durch den Zuckerzusatz beschleunigen und verstärken. Dann steigt bei Zuckerzumischung zum Blute der Blutdruck ganz wesentlich, um 30—40 pCt., ein bei dem niedrigen Stande des Blutdruckes im Verblutenden nicht zu unterschätzender Vortheil.

Schliesslich ist es sicher auch nicht gleichgiltig, dass die Zuckerlösung dickflüssiger und dadurch der Consistenz des Blutes näher steht, als gewöhnliche Kochsalzlösung. Diese letztere ist so dünn, dass sie fast ohne Widerstand die Capillaren passirt. Es kommt so nicht zur Bildung der Widerstände, welche für einen normalen Blutdruck und für die Unterhaltung des Kreislaufes unerlässlich sind. Es ist nicht unmöglich, dass die endlichen Misserfolge der Kochsalzinfusion — bei dem negativen Ergebniss der Sectionen — gerade anf diesem Puncte beruhen.

Die günstigen Resultate der Zuckerkochsalzlösung bei Verblutungen regten mich an, dieselbe auch bei anderen Zuständen in Anwendung zu ziehen.

Zunächst bei Vergiftungen. Im unmittelbaren Anschluss an den mitgetheilten Fall geheilter Nitrobenzolvergiftung experimentirte ich zunächst mit Nitrobenzol. Ich fand, dass Thiere, wenn ihnen ein depletorischer Aderlass und nachher eine Zucker-

kochsalzinfusion gemacht war, ganz unverhältnissmässig viel grössere Giftmengen vertrugen, als nicht behandelte Controlthiere. Dieselben Resultate erhielt ich auch bei Chloralhydratvergiftungen. Versuche mit Kohlenoxydvergiftungen sind — bei der Schwierigkeit exacter Versuchsführung — noch nicht abgeschlossen. Jedenfalls haben diese Versuche das eine theoretisch beachtenswerthe Ergebniss gehabt, dass es auch in Fällen von Vergiftung der Zuführung von rothen Blutkörperchen nicht bedarf. Die günstige Wirkung ist wohl in andern Momenten zu suchen — Entfernung eines Theiles des Giftes durch den Aderlass und beschleunigter Ausscheidung aus den lebenswichtigen Geweben durch die energischen Flüssigkeitsströmungen, welche die Zuckerlösung veranlasst.

Versuche, die Zuckerkochsalzlösung bei chronischer Anämie und zur Unterstützung künstlicher Ernährung zu verwenden, sind gleichfalls noch nicht zum Abschluss geführt.

Ich will nun diese Zuckerkochsalzlösung keineswegs als alleinseligmachendes Mittel empfehlen. Ich glaube, dass es Fälle giebt, wo sie direct contraindicirt ist und die alte Kochsalzlösung vorzuziehen bleibt. Bei Cholera und ähnlichen Zuständen würde die Zuckerlösung nur noch mehr Gewebsflüssigkeit anziehen und die Gewebe noch mehr vertrocknen, als sie an sich schon sind. — Die alkalische Kochsalzlösung wird die Basis bleiben, von welcher aus wir uns für verschiedene Zustände passende Infusionsflüssigkeiten construiren können. Und so lange wir die Gefahren der Bluttransfusion nicht mit Sicherheit ausschliessen können, glaube ich Ihnen in der Zuckerkochsalzlösung die zunächst wirksamste und dabei völlig unschädliche Infusionsflüssigkeit empfehlen zu können.

XXIV.

Zur Drainage von Beckenabscessen mittelst Trepanation des Darmbeines.

Von

Prof. Dr. Rinne

in Greifswald.[1])

Die im Becken gelegenen Abscesse bieten manchmal, abgesehen von dem dieselben hervorrufenden Grundleiden, das sehr oft der Therapie nicht zugänglich ist, sehr ungünstige Verhältnisse für eine rationelle Behandlung dadurch, dass aus anatomischen Gründen eine genügende Ausräumung und Drainirung der Abscesshöhle erschwert ist. Der Eiter sucht sich zwar meist spontan in bekannter typischer Weise einen Weg nach aussen. Wir kommen auch häufig diesen Naturbestrebungen durch frühzeitige Incisionen entgegen und können dadurch den Krankheitsverlauf erheblich abkürzen; aber es kommt doch nicht selten vor, dass die Drainirung solcher in der Beckenhöhle gelegener Abscesse nach den gewöhnlichen Durchbruchs- und Incisionsstellen hin in nur unvollkommener Weise zu bewerkstelligen ist, sei es, dass der Leitungsweg zu lang und eng ist, wodurch der Abfluss des Eiters erschwert wird, sei es, dass die Mulde der Darmbeinschaufel gewissermaassen ein Reservoir für den Eiter bildet, dessen Boden tiefer liegt, als seine Abflussöffnung. Dieser Umstand wird häufig noch dadurch verschlimmert, dass die Patienten eine dauernde Rückenlage im Bett einzunehmen gezwungen sind. Solche Verhältnisse bieten nicht selten die sogenannten Psoas- und Iliacusabscesse, die sich in der

[1]) Vortrag, gehalten am 1. Sitzungstage des Congresses, 7. April 1886.

Gegend des Poupart'schen Bandes öffnen und bei denen eine fortwährende Stagnation des Eiters in der Darmbeinmulde bei der Rückenlage des Kranken stattfindet.

Es liegt nun ausserordentlich nahe, die mechanischen Bedingungen des Secretabflusses dadurch zu verbessern, dass man eine Drainageöffnung von der tiefsten Stelle der Abscesshöhle durch das Darmbein hindurch anlegt, um so das Secret auf dem kürzesten Wege mit möglichst viel Gefälle nach aussen zu leiten.

Wie ich aus der Literatur ersehe, ist eine solche Drainage eines Beckenabscesses mittels Trepanation des Darmbeines zuerst im Jahre 1880 von Georg Fischer[1]) in Hannover ausgeführt und seitdem kein weiterer Fall beschrieben worden.[2]) Der Fall Fischer's betraf einen 24jährigen sehr heruntergekommenen tuberculösen Mann mit Caries der Wirbelsäule und Senkungsabscess, der unter dem Poup. Bande incidirt wurde. Da eine erhebliche Eiterstauung in der Darmbeinschaufel trotz sorgfältigster Ausspülungen nicht zu verhindern war, so durchmeisselte Fischer das auf der Innenfläche von Weichtheilen entblösste Darmbein und verschaffte dadurch dem Eiter spontanen Abfluss nach der hinteren Körperseite. Der Kranke ging zwar an Marasmus nach $4^1/_2$ Monat zu Grunde; die Operation hatte aber die gehegten Erwartungen vollständig erfüllt, indem die vor der Operation bestehende colossale Eiterhöhle auf enge Fistelgänge geschrumpft war und nirgend im Becken Eiteranhäufungen gefunden wurden.

Durch diese Mittheilung Fischer's veranlasst, habe ich in den letzten Jahren zweimal die Trepanation des Darmbeines und zwar mit günstigem Erfolge ausgeführt. Es handelte sich in meinen Fällen um Abscesse, die in der Beckenhöhle selbst, resp. an dem Beckenknochen entstanden waren und sie boten deshalb günstigere Chancen für die Heilung, als der Fall Fischer's. Aber bei beiden bestand die Eiterung seit einer langen Reihe von Jahren und war trotz mehrfacher operativer Eingriffe (Evidements, Drainagen) nicht zu beseitigen gewesen. Die relativ schnelle Heilung nach der Darmbeinperforation ist deshalb zweifellos der durch diese be-

[1]) Deutsche Zeitschrift für Chirurgie. Bd. 13. S. 551 ff.

[2]) Nach privaten Mittheilungen ist dieselbe Operation von König und Madelung wiederholt gemacht worden. Helferich hat einmal zum Zweck der Drainage ein grosses keilförmiges Stück aus dem Darmbeine herausgemeisselt.

günstigten Secretableitung und der Ermöglichung eines directen Zuganges zu den afficirten Knochenpartien zu danken.

Die Krankengeschichte der beiden Fälle ist in Kürze folgende:

1. Der 26 jährige Mechaniker S., ein schwächlicher, anämischer Mann, hat in seiner Kindheit eine Coxitis durchgemacht, welche mit Ankylose in guter Stellung geheilt ist. Die Zeit der Erkrankung kann Patient nicht mehr angeben. In den ersten Jahren der Coxitis hat er durch Pfannenperforation einen Beckenabscess bekommen, welche seit etwa 14 Jahren eine Fistel aus der Vorderfläche des rechten Oberschenkels unterhält. Die Eiterung wechselte sehr; einige Male hatte sich die Fistel sogar eine Zeit lang geschlossen, um dann nach heftigen Schmerzen unter starker Eiterung sich wieder zu eröffnen. Es waren in verschiedenen Krankenhäusern wiederholt Auskratzungen, Erweiterungen und Drainirungen des Fistelganges vorgenommen, aber immer erfolglos. Da dem Kranken durch die fortwährenden Eiterverluste ernste Gefahren drohten, so schlug ich ihm die Durchmeisselung des Darmbeines vor, die ich Ende October 1882 ausführte. Ich markirte mir mit einer durch die Fistel eingeführten Uterussonde diejenige Stelle der Abscesshöhle in der Darmbeinmulde (welche von Weichtheilen entblösst war), die mir die tiefest gelegene zu sein schien, und drang gegen diese von aussen vor. Dicht oberhalb des grossen Trochanter wurden die Weichtheile quer durchtrennt und nach Ablösung des Periostes ein Markstückgrosses Loch mit dem Hohlmeissel in dem Darmbein angelegt. Es quollen sofort Eiter- und Granulationsmassen heraus. Mit dem scharfen Löffel wurde die Abscesshöhle gründlich gesäubert und namentlich die entblösste Innenoberfläche des Darmbeines abgekratzt. Der Knochen war nirgends necrotisch oder cariös, er erwies sich vielmehr recht derb, und nur einige wenige blutreiche Partikelchen wurden mit dem Löffel abgelöst. Nach gründlicher Ausspülung mit Salicyllösung wurde ein langer Drain von der Fistel durch die Abscesshöhle und die Meisselöffnung hindurchgeführt. Lister.

Der Verlauf war ein reactionsloser. Nach 3 Monaten vollständige Heilung mit festen tiefeingezogenen Narben. Bis jetzt war dieselbe von Dauer; der Patient hat sich sehr erholt, die früher in der r. Darmbeingrube zu fühlende Geschwulst ist verschwunden.

2.[1]) Die 19 jährige, gesund und blühend aussehende Patientin W., die in ihrer Kindheit stets gesund gewesen sein will, erkrankte in ihrem 12. Lebensjahre plötzlich mit grosser Schmerzhaftigkeit des linken Hüftgelenkes, die jede Bewegung unmöglich machte. Man scheint Anfangs das Leiden für eine Coxitis gehalten zu haben und erst nach 2 jährigem Krankenlager wurde in der Greifswalder Klinik im März 1880 ein Beckenabscess constatirt, welcher nach Eröffnung in etwa 8 Wochen heilte. Aber sehr bald brach die eine, handbreit unterhalb der Spin. ant. sup. gelegene Narbe wieder auf und ist

[1]) Dieser Fall ist von Herrn Dr. Tolks in seiner Inaugural-Dissertation, Greifswald 1885, näher beschrieben worden.

seitdem, trotz wiederholter Drainirung, nicht mehr für längere Zeit geschlossen geblieben. Die Patientin ist stets mit adducirtem und einwärts rotirtem Bein und nie ganz ohne Schmerzen gegangen. Als etwa 10 Wochen nach kurzer scheinbarer Verheilung der Fistel unter heftigem Schmerz und Fieber wieder eine Geschwulst an der Stelle der alten Fistelnarbe entstand, aus welcher von einem Arzt durch Incision eine grosse Menge Eiter entleert wurde, liess sich die Patientin in die chirurgische Klinik zu Greifswald aufnehmen, um wo möglich dauernd von ihrem Leiden befreit zu werden. Befund bei der Aufnahme: Kräftiges Mädchen von gesunder Hautfarbe. Patientin geht hinkend und tritt mit der linken Fussspitze auf. L. Bein adducirt, flectirt und einwärts rotirt und weniger gut genährt, als das rechte. Etwa 4—5 Ctm. abwärts von der Spin. ant. sup. befindet sich eine Fistelöffnung mit üppigem Granulationsrande dünnflüssigen Eiter entleerend. Beim Palpiren des linken Hypogastrium fühlt man die Fossa il. int. erheblich mehr ausgefüllt als rechts. Diese Geschwulst fühlt sich derb an, Druck ist schmerzhaft, und quillt bei diesem etwas Eiter aus der Fistel am Oberschenkel hervor. Die Sonde gelangt durch die Fistel in eine grosse, dieser Geschwulst entsprechende Höhle, deren äussere hintere Wand durch blossliegenden Knochen gebildet wird. An der Aussenseite des Darmbeines einige Querfinger breit über der Trochanterspitze befindet sich eine quere, eingezogene und in der Tiefe anscheinend adhärente Narbe, welche, wie nachträglich eruirt wird, von einer Operation Hüter's herrührt, der wahrscheinlich schon bei der ersten Anwesenheit der Patientin in der Klinik (1880) hier eine Trepanationsöffnung am Knochen angelegt hatte. Die Untersuchung in Narcose ergiebt, dass die Contractur im Hüftgelenk lediglich secundärer Natur ist.

Der Ursprung des Abscesses ist jedenfalls an den Beckenknochen zu suchen. Da nach dem Gesammtbefunde und der mikroskopischen Untersuchung der ausgeschabten Granulationsmassen eine tuberculöse Caries nicht anzunehmen ist, so wird die Diagnose auf chronische Ostitis im Anschluss an eine früher überstandene Osteomyelitis des Darmbeines gestellt.

Die Trepanation schien mir in diesem Falle um so mehr indicirt zu sein, als ich einen kranken Herd oder Necrose am Knochen vermuthete. Ich führte die Operation am 10. Oct. 1885 aus. In der beschriebenen Weise drang ich etwa 3 Querfinger breit oberhalb der Trochanterspitze mit einem Schnitt bis auf den Knochen vor. Der Schnitt fiel zum Theil in die alte Narbe. Das kreuzweise incidirte Periost reisst bei der Ablösung oberflächliche Theile spongiöser Knochensubstanz mit ab, von einer eigentlichen Knochennarbe ist jedoch nichts zu sehen. Nach Durchmeisselung des Knochens quillt eine Menge Granulationsgewebe mit wenig Eiter untermischt aus der Oeffnung hervor. Mit dem eingeführten Finger gelangt man in eine grosse, durchweg mit Granulationsgwebe ausgefüllte Höhle, welche die ganze Innenfläche des Os ilei einnimmt. Man gelangt bis zur Synch. sacroil. und fast bis zum Darmbeinkamm. Die gegenüberliegende Wand ist durch abgehobenes verdicktes Periost gebildet. Diese Innenwand ist nachgiebig, wie man bei bimanueller Palpation von den Bauchdecken her einerseits und durch die Trepanationsöffnung andererseits con-

statiren kann. Die Innenfläche des Darmbeines fühlt sich uneben und weich an, wie wenn Granulationen darauf sässen; nirgends aber kann man eine necrotische Partie entdecken. Es werden nun mit dem Löffel die scharfen Ränder der Trepanationsöffnung abgekratzt und dann der Inhalt der Abscesshöhle, etwa $^1/_2$ Liter Granulationsgewebe mit wenig Eiter untermischt, herausgeholt. Ich legte nun zunächst einen dicken Drain, wie im vorigen Falle, durch die ganze Wunde, von der Fistelöffnung durch das Darmbeinloch, daneben noch einige Drains nach den anderen Richtungen der Abscesshöhle. Der Verlauf war günstig. Nachdem am 5. Tage der durchgehende Drainschlauch durch 2 kurze, von der Fistel- und der Meisselöffnung eingeführte Enden ersetzt war, schloss sich die grosse Höhle unter Anwendung eines kräftigen Gegendruckes vom Hypogastrium her mittelst Wattebäuschchen und Schwämmen in kurzer Zeit und nach 9 Wochen konnte Patientin vollkommen geheilt entlassen werden.

Die vorstehend beschriebenen Fälle waren für die Trepanation besonders günstig. So günstige Erfolge wird man selbstverständlich da nicht erwarten können, wo der Entstehungsherd der Eiterung entfernt von der Darmbeingrube liegt oder gar, wie z. B. bei tuberculösen Processen, das Grundübel eine so glatte Heilung ausschliesst.

Dagegen halte ich die Methode für sehr zweckmässig in den Fällen, wo der Abscess in der Concavität des Darmbeintellers selbst entstanden ist und seine Ausräumung und Drainirung nach den gewöhnlichen Durchbruchsstellen hin nicht zum Ziele führt. Auch bei Congestionsabscessen, welche oft in der Darmbeinschaufel ein günstiges Reservoir für Secretstauung finden, werden manchmal, wie der Fall Fischer's lehrt, namentlich wenn die Kranken bettlägerig sind, durch die Darmbeinperforation bessere mechanische Bedingungen für den Secretabfluss geschaffen werden können.

XXV.

Beiträge zur Lehre von den Hernien.

Von

Prof. Dr. E. Küster

in Berlin.[1])

(Mit 4 Holzschnitten.)

1. Hernia inguino-superficialis.

Seitdem Krönlein zuerst im Jahre 1876[2]) und späterhin in zwei weiteren Arbeiten[3]) die Aufmerksamkeit auf eine bisher wenig gekannte Bruchform gelenkt hatte, welche er, ihren anatomischen Verhältnissen entsprechend, Hernia inguino-properitonealis nannte, wandte sich insbesondere die deutsche Chirurgie mit Eifer dem erneuten Studium jener seltenen Bruchbildungen zu, die an Abweichungen von dem normalen Herabsteigen des Hodens in das Scrotum geknüpft sind. Wir kennen bisher zwei derartige Formen, nämlich jene Hernia inguino-properitonealis Krönlein's, welche dadurch charakterisirt wird, dass ein Bruchsack-Divertikel des gewöhnlichen äusseren Leistenbruches zwischen Bauchfell und Fascia tranversa sich einzwängt, und zweitens die Hernia inguino-interstitialis Goyrand's[4]), welche sich von jener durch die Lage des zweiten Bruchsackfaches oder Divertikels vor der Fascia transversa, zwischen den musculösen Schichten der vorderen Bauchwand, unterscheidet. Neben diesen zwei Varietäten giebt es aber noch eine dritte, zwar nicht ganz unbekannte, aber bisher wenig beachtete Form, bei welcher der Bruchsack zwar aus dem vorderen Leisten-

[1]) Vortrag, gehalten am 4. Sitzungstage des Congresses, 10. April 1886.

[2]) Krönlein, Hernia inguino-properitonealis incarcerata. v. Langenbeck's Archiv. Bd. XIX. S. 408.

[3]) Krönlein, Weitere Mittheilungen über die Hernia inguino-properitonealis. Ebendas. Bd. XXV. und: Weitere Notiz über die Hernia inguino-properitonealis. Ebendas. Bd. XXVI.

[4]) Goyrand, Mémoires de l'Académie de médecine. T. V. Paris 1836.

ringe hervortritt, dann aber nur unvollkommen oder gar nicht sich zum Scrotum hinabsenkt, sondern sich entweder nach aussen und oben unter die Bauchhaut, oder nach aussen und unter die Haut des Oberschenkels, oder nach hinten wendet, um unten unter der Haut des Dammes liegen zu bleiben. Zuweilen kommen auch 2 bis 3-fächerige Bruchsäcke vor, indem der eigentliche Bruchsack Divertikel in der Bauchwand bildet. Ich nenne diese Form Hernia inguino-superficialis und theile zunächst die Krankheitsheitsgeschichten mit, welche mir zur Aufstellung dieses neuen Namens Veranlassung gaben.

I. Eugen Kaiser, 14 J., Graveursohn aus Berlin, wurde am 7. 1. 1880 mit einem eigenthümlichen Bruchleiden dem Augusta-Hospital überwiesen. Die Eltern gaben an, dass sie an dem sonst normalen Knaben in seinem 5. Lebensjahre bemerkt hätten, dass der rechte Hode fehle, während in der rechten Leistengegend ein kleiner Bruch vorhanden sei. Da letzterer indessen gar keine Beschwerden machte, so blieb er unbeachtet, bis im 8. Lebensjahre (1874) auf Zureden eines Verwandten ein Bruchband angeschafft und gut ertragen wurde. 1876 wurde dasselbe fortgelassen, der Bruch hielt sich andauernd in gleicher Grösse. Vier Tage vor der Aufnahme entstanden ohne bekannte Ursache Schmerzen in dem Bruch, die sich allmälig steigerten und mit erheblicher Schwellung desselben verbanden. — Während der linke Hode an normaler Stelle fühlbar ist, erscheint die rechte Scrotalhälfte kleiner und vollkommen leer. Dagegen bemerkt man lateralwärts von dem äusseren Leistenringe, über dem Poupart'schen Bande eine Kleinapfelgrosse, kugelige Anschwellung, welche auf Druck sehr empfindlich ist und deutlich fluctuirt. In der unteren Hälfte der Anschwellung fühlt man einen platten, wenig beweglichen Körper, welcher als Hode angesprochen wird. Die Percussion über der Geschwulst ergiebt gedämpften Schall. Der Leistenring scheint frei zu sein, lässt kaum die Kuppe des kleinen Fingers eindringen; ein vermehrter Anschlag beim Husten ist nicht nachweisbar.

Obwohl Einklemmungserscheinungen fehlten, so wurde doch wegen der zunehmenden Schmerzhaftigkeit eine probatorische Incision beschlossen, nachdem Taxisversuche nicht zum Ziele geführt hatten.

Die Incision ergiebt, nach Trennung der Haut, dass scheinbar unmittelbar unter derselben ein Bruchsack gelegen ist, welcher den kleinen atrophischen Hode enthält. Nach Eröffnung des Bruchsackes sieht man, dass der Hoden sich nach seinem Austritt aus dem kurzen und die Bauchwand gerade von hinten nach vorn durchsetzenden Leistenkanal nach aussen und oben umgeschlagen hat, wo er der vorderen Bauchwand ziemlich fest angeheftet ist. Der Samenstrang steigt an der äusseren Seite der Bruchpforte in die Höhe, der Processus peritonei, welcher offen geblieben ist, giebt dem Hoden und Samenstrang seine Hülle und bildet einen kleinen Bruchsack, welcher einen Netzzipfel enthält, der sich mit dem Hoden nach aussen und oben gewandt hat. Ein Versuch, den Hoden zu lockern und ihn ins Scrotum herunterzuziehen, misslang vollkommen; ebensowenig gelang es, das Netzstück

zu reponiren, da dasselbe in der Gegend des hinteren Bruchringes fest verwachsen zu sein schien. Es wurde daher das Netz nur möglichst weit vorgezogen, sorgfältig unterbunden und der Stumpf bis in die Gegend der inneren Bruchpforte zurückgeschoben. Einige Cagutnähte brachten die Wände des Bruchsackes in Berührung, von einer Entfernung des Hodens wurde abgesehen. Die Heilung erfolgte ohne Zwischenfall, der Knabe wurde am 11. 12. 80 entlassen. Der Hode lag an seiner alten Stelle in Ectopie, lateralwärts vom äussern Leistenringe, über dem Poupart'schen Bande.

So eigenthümlich dieser Fall auch war mit seiner Ectopie des Hodens und seinem offenbar angeborenen Leistenbruch unter den anatomischen Verhältnissen einer Hernia inguinalis interna seu directa — meine Aufmerksamkeit erregte er erst dann, als ich einen zweiten, zwar ähnlichen, aber keineswegs gleichen Fall in Behandlung bekam.

2. Georg Schütze, 28 J., Friseur aus Nauen, wurde am 12. 12. 85 in das Augusta-Hospital aufgenommen. — Die Angaben des Patienten zeichnen sich nicht gerade durch Genauigkeit aus. Schon seit langer Zeit, vermuthlich schon seit seinen Knabenjahren, leidet er an einem rechtsseitigen Leistenbruch, hat aber niemals ein Bruchband getragen. Wiederholt trat der Bruch bis zur Grösse einer Faust hervor, liess sich aber stets leicht reponiren; nur ein eigrosser harter Knoten soll schon seit Jahren irreponibel gewesen sein. Am 11. 12. früh trat der Bruch von Neuem bei einer Anstrengung hervor und liess sich diesmal nicht zurückbringen. Seitdem ist kein Stuhlgang mehr erfolgt, auch sind keine Darmgase mehr abgegangen, nachdem an demselben Morgen kurz vor der Katastrophe noch eine Darmentleerung stattgefunden hatte. Spontane Schmerzen sind weder im Bruch, noch in der Bauchhöhle aufgetreten, auch war kein Erbrechen vorhanden.

Der Kranke ist ein kräftiger junger Mann mit gutem Pulse. Während der linke Hode an normaler Stelle von entsprechender Grösse gefühlt wird, ist das rechte Scrotalfach im unteren Abschnitt leer. Ueber dem rechten Poupart'schen Bande, bis drei Querfinger breit nach einwärts von des Spina ant. sup., wölbt sich eine mächtige Geschwulst hervor von rundlichen Contouren, deren Längsdurchmesser dem Poupart'schen Bande nahezu parallel ist. Die Geschwulst ist von normaler Haut bedeckt, prall elastisch, etwa von der Grösse einer doppelten Mannesfaust und eiförmig gestaltet. Sie wird nach unten von jenem Bande begrenzt und setzt sich nach unten und innen in eine nahezu faustgrosse Geschwulst fort, welche den oberen Theil des Scrotum einnimmt. Eine ringförmige Einschnürung trennt beide Geschwulsttheile von einander, so dass eine leichte Sanduhrform herauskommt. Der Percussionsschall ist über der oberen Geschwulst deutlich tympanitisch, über der Scrotalgeschwulst mehr gedämpft. Hode und Samenstrang sind nirgend zu fühlen; ebensowenig kann der äussere Leistenring abgetastet werden.

Beim ersten Anblick war ich überzeugt, eine Hernia properitonealis oder interstitialis vor mir zu haben; allein bald wurde ich in dieser Annahme bedenklich. Bei der Palpation konnte man sich leicht überzeugen, dass die obere Geschwulst ganz oberflächlich gelegen sei, so oberflächlich, dass nur eine dünne

Haut sie zu bedecken schien. Eine genauere Diagnose der Bruchform musste hiernach aufgeschoben werden.

Die sofort in der Narkose angestellten Taxisversuche blieben ohne Resultat; die Grösse und Spannung der Geschwulst änderten sich in keiner Weise. Da inzwischen keinerlei drohende Erscheinungen vorhanden waren, so wurde zu warten beschlossen, das Scrotum hochgelagert, eine Eisblase aufgelegt und innerlich Opium verabreicht. Indessen da während der Nacht einmal Erbrechen erfolgte, der Bruch auch empfindlicher und praller geworden war, so wurde am nächsten Tage zur Operation übergegangen.

13. 12. Mittags: Herniotomie. Durch einen über die höchste Kuppe der Bauchgeschwulst hinweglaufenden, 10 Ctm. langen Schnitt, welcher in der Gegend des Leistenkanals sich nach der Wurzel des Scrotum senkt, wird die Haut und eine dünne Schicht subcutanen Fettgewebes gespalten. Sofort präsentirt sich der Bruchsack in Form einer bläulich-weissen Blase; er wird ebenfalls gespalten, wobei einige Esslöffel klaren Bruchwassers sich entleeren.

Fig. 1.

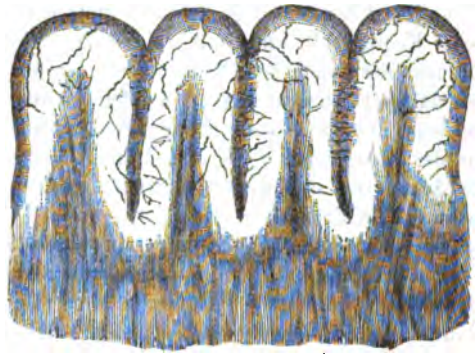

Nunmehr quillt ein gewaltiger Netzklumpen hervor, welcher entfaltet, in Jodoformmull eingewickelt und zur Seite gehalten wird. Unter dem Netz entdeckt man dicht vor der Bruchpforte und zwar am lateralen oberen Rande derselben, den atrophischen Hoden, etwa von der Grösse eines Sperlingseies; von ihm aus wendet sich der Samenstrang hinter dem Bruchsack hinweg, um an der innern unter Wand des Bruchkanals nach aufwärts zu steigen. Ausserdem liegt in dem Bruchsack eine ca. 15 Ctm. lange Dünndarmschlinge, welche über dem scharfen äusseren Rand der Bruchpforte geknickt und nach aussen umgeschlagen ist, so dass ein Theil des Darmes bis nahe an den Darmbeinstachel reicht. Die im Bruchsack liegende Schlinge ist weiterhin an vier Stellen geknickt, so dass etwa obenstehende Figur 1 herauskommt und sind die Windungen an den Knickungsstellen mit einander verlöthet. Der Darm ist injicirt, hat ein blaurothes Ansehen, besitzt aber spiegelnden Glanz. Das ganze Dünndarmconvolut wird etwas hervorgezogen und werden die erwähnten

Verklebungen meistens durch einfachen Zug, an einzelnen Stellen erst durch Scheerenschläge getrennt; es bleibt darnach eine grosse Wundfläche übrig, aus welcher hartnäckig Blut hervorsickert; die Blutung kann erst nach vieler Mühe durch Bestreichen mit dem Thermocauter zum Stehen gebracht werden. Der Brandschorf wird mit Jodoform bepudert und die Schlinge darauf ohne Schwierigkeit und ohne Erweiterung der Bruchpforte reponirt. Das Netz wird in mehreren Partien abgebunden, abgeschnitten, die Schnittfläche noch einmal übernäht und dann gleichfalls reponirt. Nunmehr lässt sich der ganze Bruchsack übersehen. Die Bruchpforte lässt bequem 3 Finger eindringen und bildet einen die Bauchwand gerade von vorn nach hinten durchsetzenden Kanal, an dessen innerer unterer Wand der Samenstrang verläuft, während der atrophische Hode lateralwärts dicht vor der äusseren Bruchpforte seinen Platz findet. Von dieser aus reicht eine kleine Ausstülpung des Bruchsackes nach abwärts in die Wurzel des Scrotum, eine sehr erhebliche zweite wendet sich von dem Bruchsackhals rechtwinkelig nach aussen und oben und wird nach hinten von der Aponeurose des äusseren schiefen Bauchmuskels, nach unten von dem Poupart'schen Bande begrenzt. Der Bruchsack lässt sich

Fig. 2.

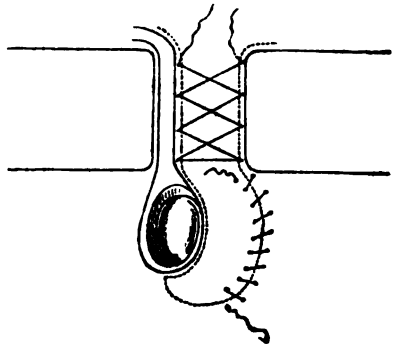

Fig. 3.

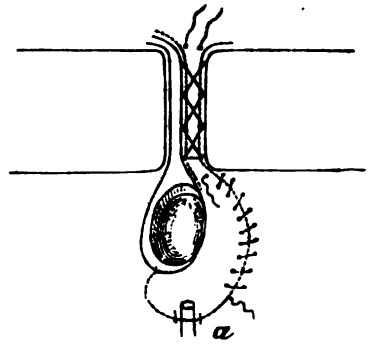

ohne Schwierigkeit, meist stumpf von seiner Umgebung lösen und wird zum grösseren Theil exstirpirt bis auf die den Hoden begrenzenden Partien. Von diesen wird soviel geschont, dass der Hode bequem darin Platz hat; dieser Rest wird nun in der Weise vereinigt, dass zunächst der Bruchsackhals durch mehrere Etagen innerer Nähte verschlossen, der Rest aber über dem Hoden durch einfache Naht vereinigt wird (siehe Figur 2 und 3); so entsteht eine Art von Tunica vagialis propria, welche nur am unteren Pol (bei a, Fig. 3) behufs Einführung eines Drains offen gelassen wird. Die Hautwunde wird nach Einlegung eines resorbirbaren Drains in den unteren Wundwinkel durch fortlaufende Seidennaht vereinigt; ein Compressivverband aus Jodoformmull und Moossäckchen bildet den äusseren Schutz. Innerlich wurde Opium und Eisstückchen verabreicht.

Das Befinden am nächsten Tage war sehr befriedigend. Die Temperatur betrug Morgens 36,4, Abends 37,8 ^{0} C., Puls 100, ziemlich weich. Kein Erbrechen, dagegen sind Darmgase abgegangen. Geringe Druckempfindlichkeit

des übrigens flachen Leibes, zeitweilig etwas Schmerzen in demselben und in der Wunde. So blieb der Zustand in den nächsten Tagen. Indessen war nicht zu verkennen, dass ganz langsam eine mässige Auftreibung des Leibes entstand, obwohl der Darm fortdauernd durchgängig blieb, dass der Puls kleiner und schneller wurde, dass das Gesicht einen etwas verfallenen Ausdruck annahm. Pat. klagte über Uelbelkeiten, doch erfolgte niemals Erbrechen. Am 17. 12. begann Pat. etwas unklar zu werden, am 18. 12. war er vollkommen komatös, schrie häufig auf, Druck auf den gespannten Leib schien sehr schmerzhaft zu sein. Auf ein Klysma erfolgte reichliche Entleerung. Trotzdem wurde der Puls immer kleiner und schneller, endlich kaum noch fühlbar und Nachmittags 3 Uhr, genau 5 Tage nach der Operation, erfolgte der Tod.

Die am folgenden Tage vorgenommene Section ergab Folgendes: Die kräftige männliche Leiche zeigt ausgeprägte Todtenflecke am Rücken und in der linken Bauchgegend. Eine lange Schnittwunde über dem Poupart'schen Bande, welche sich medianwärts bis in den oberen Theil des Scrotums erstreckt, ist mit Jodoformcollodium bedeckt und bereits vollkommen verheilt. Bei Eröffnung der Bauchhöhle strömt reichlich Gas aus ohne üblen Geruch und sind die vorliegenden Därme von Blutgerinnseln überdeckt. In den abhängigen Theilen der Bauchhöhle findet sich eine sehr reichliche Menge von flüssigem, etwas entfärbtem Blut. Die Darmschlingen sind leicht untereinander verklebt, aber kaum aufgetrieben. Das Netz liegt als eine dicke Masse zum Theil hinter den Dünndarmschlingen; an der Schnittfläche sind nirgends festhaftende Gerinnsel erkennbar, nirgends die Zeichen einer stattgehabten Blutung. Dagegen ist eine ausgedehnte Strecke am Dünndarm, welche noch schwarze Brandschorfe aufweist, fast durchweg mit festhaftenden Gerinnseln überdeckt. Ein Durchschnitt durch die Bauchwand in der Gegend der Operationswunde ergiebt, dass auch die durch die Operation geschaffene Höhle mit Blut erfüllt ist, dessen Abfluss nach aussen durch Verschiebung des Drains gehindert war. Der sehr verkleinerte rechte Hode liegt in einem durch Nähte verschlossenen Peritonealfortsatz. Die Bruchpforte ist ebenfalls geschlossen. Der Samenstrang entspricht in seiner Lage den Verhältnissen, wie sie bei H. inguinalis ext. die Regel bilden. Die Lage der Vasa epigastrica ist nicht untersucht worden. Die übrigen Organe boten keinerlei Abnormitäten.

Was ist in diesem Falle die Todesursache gewesen? Es ist aus dem klinischen Verlaufe und dem pathologisch-anatomischen Befunde ganz klar, dass keine Spur einer septischen Peritonitis vorhanden war, sondern dass der Kranke ausschliesslich an Verblutung zu Grunde gegangen ist. Aber diese tagelange Blutung aus Capillaren einer breiten Wundfläche am Darm, welche auch durch die Anwendung der Glühhitze nicht gestillt werden konnte, weist auf ganz besondere Verhältnisse hin. Offenbar handelte es sich um einen Bluter und diese Anschauung gewinnt eine Stütze durch den Umstand, dass auch in der grossen Wundhöhle, welche durch

Exstirpation des Bruchsackes entstanden war und deren Wände während der Operation eine kaum nennenswerthe Quantität Blut austreten liessen, ein nicht unerheblicher Bluterguss sich angesammelt hatte, obwohl die Höhle unter einem festen Druckverbande lag. Der unglückliche Ausgang ist demnach durch eine sehr seltene und vorher nicht erkennbare constitutionelle Anomalie herbeigeführt worden.

Nachdem ich einmal auf die im Vorstehenden geschilderte, höchst ungewöhnliche Bruchform aufmerksam geworden war, hat sich mir, gemäss dem Gesetze der Duplicität, sofort ein neuer Fall geboten, der allerdings nicht operirt wurde, so dass die anatomischen Verhältnisse nicht mit der gleichen Sicherheit festgestellt werden konnten, wie bei den beiden vorigen Fällen.

S. R. J., 22 J., Cand. med. aus Berlin, ist nach den Angaben seiner Mutter gesund und anscheinend fehlerlos geboren worden. Als der Knabe 2 Jahre alt war, wurde in seiner linken Leistengegend eine kleine Geschwulst bemerkt, welche indessen der Hausarzt nicht als einen Bruch, sondern als „eine Verzögerung der Natur" ansah. Offenbar war damit ein verzögerter Descensus testiculi gemeint und trat auch zu dieser Zeit der Hode aus dem Leistenring hervor. Pat. selber wurde erst im Alter von 9 Jahren auf sein Leiden aufmerksam. Damals wurde die Geschwulst zuweilen grösser und schmerzhaft, insbesondere dann, wenn Pat. das linke Bein über das rechte schlug, so dass er zuweilen genöthigt war, die Geschwulst mit der Hand zurückzudrücken. Dieselbe lag damals nur in der Gegend des Leistenkanals; im Alter von 14 Jahren aber begann sie sich nach dem Scrotum hinunterzuziehen, was Pat. als ein Hinabsteigen des Hodens freudig begrüsste. In dieser Anschauung wurde er im Alter von 17 Jahren durch einen Arzt bestärkt. Uebrigens hat Pat. alle körperlichen Anstrengungen, wie Reiten und Turnen, ohne Beschwerden ertragen, obwohl er niemals ein Bruchband trug. Erst in diesem Jahre sind resultatlose Versuche nach dieser Richtung hin angestellt.

Pat. ist ein eben nicht kräftig entwickelter junger Mann. In der Gegend des linken Poupart'schen Bandes, und zwar theils über und theils unter demselben gelegen, bemerkt man eine Geschwulst, welche lateralwärts bis auf 3 Finger breit an die Spina ant. sup., medianwärts bis in die oberen Abschnitte des Scrotum reicht (siehe Fig. 4). Eine einschnürende Furche, wie im vorhergehenden Falle fehlt. Die Geschwulst ist weich elastisch, zeigt gedämpft tympanischen Schall und lässt sich durch Druck zwar verkleinern, aber nicht beseitigen. Das linke Scrotum ist leer, den Hoden fühlt man stark verkleinert, etwa in $^1/_3$ der Grösse des rechten Hodens, lateralwärts von der Bruchpforte unterhalb des Poupart'schen Bandes. Er ist in seiner Lage fixirt, lässt sich nur ein wenig nach abwärts, niemals aber in's Scrotum schieben. Die Bruchpforte lässt bequem 2 Finger eindringen, entspricht in ihrer

Lage dem äusseren Leistenring, geht aber gerade von vorn nach hinten durch die Bauchwand hindurch. Der Samenstrang verläuft, wie man sich leicht überzeugen kann, an der äusseren Seite der Bruchpforte. Der Bruchinhalt liegt sehr oberflächlich, ist dem Gefühl nach nur von der Haut bedeckt.

Pat. hat die Absicht, sich demnächst einer Radikaloperation zu unterwerfen, da der wachsende Bruch ihn zu belästigen beginnt.

Fig. 4.

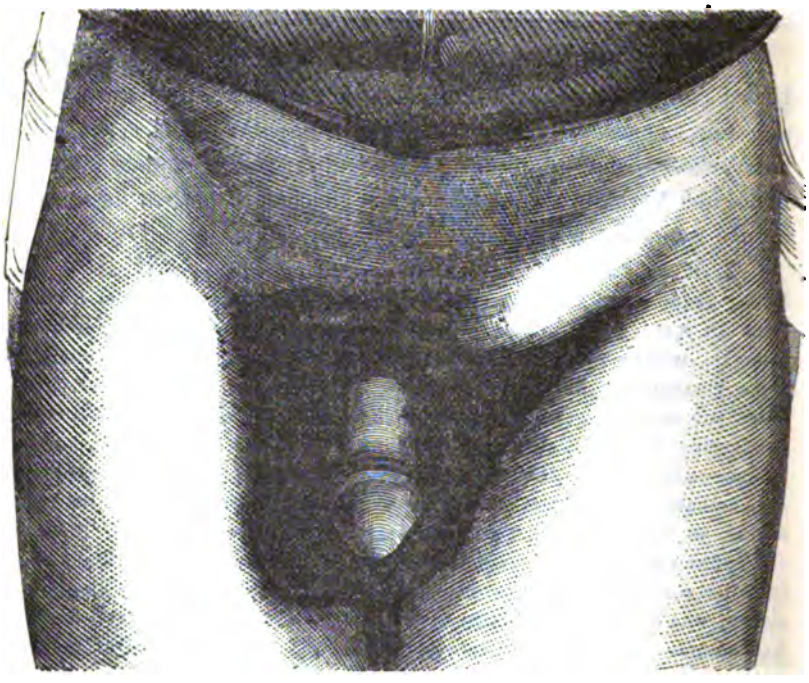

Die durch vorstehende drei Krankengeschichten charakterisirte Bruchform ist nicht neu, sondern es finden sich hier und da ähnliche Beobachtungen veröffentlicht. Wenn ich dennoch meine Fälle nicht nur der Beschreibung, sondern selbst eines neuen Namens für werth halte, so geschieht das, weil einerseits noch nicht mit genügendem Nachdruck versucht worden ist, diese Bruchformen unter gemeinsame Gesichtspunkte mit der Hernia inguino-properitonealis und inguino-interstitialis zu bringen [1]), mit denen sie meiner Ansicht nach ätiologisch eng zusammengehören, und weil anderer-

[1]) Ein Versuch, diese verschiedenen Bruchformen in ätiologische Beziehung zu setzen, findet sich bei H. Duret, Des variétés rares de la hernie inguinale. Paris 1883.

seits einige wesentliche Punkte ihrer Pathologie bisher vollständig ausser Betracht geblieben sind. Der Name: Hernia inguino-superficialis ist gewählt worden, um schon äusserlich anzudeuten, dass diese Bruchform mit den beiden obengenannten eng zusammengehört und ätiologisch eine gemeinsame Gruppe bildet.

Die Eigenthümlichkeit der drei beschriebenen Fälle beruht in folgenden Dingen:

1. Der Bruchsack ist ein offenes Bauchfelldivertikel, in welchem Hode und Samenstrang liegen. Es handelt sich also ausschliesslich um congenitale Hernien. Die Bruchpforte ist weit und durchsetzt die Bauchwand gerade von vorn nach hinten.
2. Der Hode ist nicht in das Scrotum hinabgestiegen, sondern ist in der Nähe des äusseren Leistenringes, zuweilen auch entfernt von demselben, aber immer in Ectopie liegen geblieben.
3. Der Hode ist stets atrophisch, der Samenstrang in den meisten Fällen zu kurz.
4. Der Samenstrang lag in zwei [1]) Fällen nicht, wie beim angeborenen Leistenbruch sonst ausnahmslos, an der medialen Seite des Bruchsackes, sondern an der lateralen Seite (Hernia inguinalis interna congenita).
5. Der Bruchsack ist ausschliesslich von der Haut und der sehr verdünnten Fascia superficialis bedeckt. Fascia infundibuliformis und Muscul. cremaster fehlen entweder ganz, oder sind doch höchst unvollkommen entwickelt.

Es dürfte wohl keinem Zweifel unterliegen, dass diese Bruchform als eine angeborene zu betrachten ist, angeboren in dem Sinne, dass zwar der Bruch zur Zeit der Geburt noch nicht in die Erscheinung getreten zu sein braucht, dass aber die Verhältnisse für die Entwickelung eines Bruches auf's Günstigste vorbereitet sind. Dafür spricht der Umstand, dass Bruchinhalt und Hode in einem gemeinsamen Bruchsack liegen; dafür spricht ferner die Abnormität der Lage und der Grösse des Hodens. Die drei zusammengehörigen Bruchformen, H. inguino-properitonealis, inguino-interstitialis und inguino-superficialis, verdanken ihre Entstehung gewissen Störungen, welche der physiologische Descensus testiculorum erfährt.

[1]) S. Nachtrag.

Bei dem Herabsteigen des Hodens kommen zwei Dinge in Betracht: die Bildung des Processus peritonealis als erster Act, die Anheftung des Gubernaculum des Hodens an die vordere Bauchwand und später im Grunde des Scrotum und dessen allmälige und zur richtigen Zeit erfolgende Verkürzung als zweiter Act.

Diese beiden Vorgänge fallen keineswegs zeitlich zusammen, der Hode treibt nicht das Bauchfell vor sich her, sondern die Bauchfellausstülpung geht dem Hinabsteigen des Hodens voran, bildet einen zunächst ganz unabhängigen Vorgang. Dass dem so ist, das beweisen analoge Vorgänge bei den Säugethieren. Es giebt Thiere, bei denen der Bauchfellfortsatz bis auf den Boden des Scrotum gelangt, obwohl die Hoden das ganze Leben hindurch in der Bauchhöhle bleiben; andere, wie der Zibethbiber, bei welchem die Hoden im Winter in der Bauchhöhle, im Sommer im Scrotum verweilen [1]). Aber auch beim Menschen sehen wir ganz Aehnliches. Wenn ein Hode bei der Geburt noch in der Bauchhöhle liegt, später aber an seine normale Stelle im Scrotum hinabsteigt, so kann dies nur geschehen, weil die Bauchfellausstülpung vorgebildet und der Weg ihm gewissermaassen vorgezeichnet ist. Und selbst in Fällen, in welchen der Hode gar nicht den Leistencanal erreichte, findet sich im Leistencanal eine Bauchfellausstülpung, das Seiler'sche Blindsäckchen, in welches Eingeweide sich einlagern können [2]).

Das Herabsteigen der Hoden stellt Henle [3]) in folgender Weise dar: Von der unteren Spitze der Primordialniere läuft, in eine Bauchfellfalte eingeschlossen, ein solider ligamentöser Strang zur Gegend des Leistenringes, Kölliker's Leistenband der Primordialniere. Nach der achten Woche des Embryonallebens findet an dieser Stelle eine Ausstülpung des Bauchfelles (Processus vaginalis peritonei) statt, an deren Hinterfläche sich jener Strang bis auf den Boden des Scrotum fortsetzt. Durch allmälige Verkürzung dieses Bandes gelangt der Hode in das Scrotum, wo er in einer Falte des Bauchfellfortsatzes liegen bleibt.

---

[1]) Vergl. Zuckerkandl, Ueber den Scheidenfortsatz des Bauchfelles und dessen Beziehungen zur äusseren Leistenhernie. v. Langenbeck's Archiv. Bd. XX. S. 215.

[2]) Vergl. B. Schmidt, Unterleibsbrüche. Pitha-Billroth's Chirurgie. III. 2. Abth. S. 273.

[3]) Henle, Handb. der Eingeweidelehre. 2. Aufl. Braunschweig 1873. S. 358.

Nun können bei diesem Herabsteigen allerlei Störungen stattfinden, welche auf die Entstehung der genannten Bruchformen von Einfluss sind. Am häufigsten kommt es vor, dass der Hode durch hier nicht zu erörternde Verhältnisse auf seinem Wege länger als es sein müsste aufgehalten wird. Geschieht dies im Leistencanal, so hindert er mechanisch den Verschluss desselben, der in der Regel um die Zeit der Geburt erfolgt ist und giebt Anlass zum Eintritt von Eingeweiden in den offenen Bruchsack. Durch Meinhard Schmidt[1]) ist indessen mit Recht darauf aufmerksam gemacht worden, dass diese Erklärung für eine Anzahl von Fällen nicht ausreiche, da die innere Oeffnung des Leistencanals zuweilen weit nach aussen und oben verschoben sei. Er nimmt an, dass das Leistenband unter unbekannten Bedingungen eine falsche Stelle der vorderen Bauchwand erreichen und nun an dieser Stelle auf Grund des Bildungsgesetzes eine Durchbohrung der letzteren durch ein Bauchfelldivertikel statthaben könne, das den äusseren Leistenring zu erreichen suche und deshalb einen sehr viel weiteren Weg durch die Bauchwand zu machen habe, als gewöhnlich. In Folge dessen gelange es nicht bis in das Scrotum, ebensowenig der Hode, dessen Samenstrang für den verlängerten Weg zu kurz werde. — Es mag sein, dass diese Erklärung für eine bestimmte Anzahl von Fällen zutreffend ist, ja sie hat sogar eine nicht geringe Wahrscheinlichkeit für sich; allein für meine Fälle passt die Auffassung Schmidt's nicht, da der Leistencanal nicht nach aussen verschoben war, der Bruchsackhals vielmehr die Bauchwand senkrecht von vorn nach hinten in der Gegend des Leistenringes durchsetzte. Schmidt sowohl als die meisten übrigen Autoren haben einen Punkt in der Pathologie dieser Brüche entweder ganz ausser Acht gelassen oder doch sehr nebensächlich behandelt: den Umstand nämlich, dass der Hode in allen diesen Fällen, soweit ich sie kenne, klein und atrophisch gefunden wurde. Diese Thatsache giebt zu denken. Kocher[2]) glaubt dieselbe auf Ernährungsstörungen, in Folge der Einklemmung, zurückführen zu können und sieht als

[1]) Meinhard Schmidt, Erklärungsversuch zur Genese gewisser Fälle von Hernia inguino-interstitialis und Hernia inguino-properitonealis. Verhandl. der Deutschen Gesellschaft für Chirurgie. XIV. 1885. — v. Langenbeck's Archiv. Bd. XXXII. S. 898.

[2]) Kocher, Krankheiten des Hodens und seiner Hüllen etc. Pitha-Billroth's Chirurgie. III. 2. Abth. b. S. 404.

Beweis dafür an, dass der im Bauche zurückgebliebene Hode zuweilen nicht atrophisch gefunden wurde und dass ein im Leistencanal liegender Hode nicht selten Einklemmungserscheinungen macht. Allein in anderen Fällen fand man auch den Bauchhoden atrophisch und atrophisch sind auch diejenigen Hoden, welche schon bald nach der Geburt den Leistencanal passirt haben, aber in Ectopie sich befinden. Auf diese passt also jene Erklärung durchaus nicht; auf sie passt auch nicht der Umstand, dass sehr häufig, wenn auch nicht immer, der Samenstrang auffallend kurz gefunden wurde. Viel näher liegt, meiner Meinung nach, die Annahme, dass die Ernährungsstörung den Hoden schon in seiner ersten Anlage betroffen hat, mag es sich nun um trophische oder vasomotorische Störungen, oder um Beides zusammen handeln. Eine gewisse Stütze erhält diese Anschauung durch Beobachtungen, wie diejenige von Atlee[1]), welcher bei einer schon seit der Kindheit bestehenden und nun eingeklemmten Leistenhernie eines 40jährigen Mannes den atrophischen Hoden tief im Scrotum fand, während der Samenstrang in ein Lipoma arborescens umgewandelt war. Vollständig beweisend ist freilich auch dieser Fall nicht; aber sicherlich erklärt die Annahme einer trophischen Störung bei der ersten Anlage am besten alle Verhältnisse. — Bleibt nun ein solcher Hode unentwickelt, so wird die Störung in vielen Fällen auch den Samenstrang mitbetreffen; derselbe bleibt zu kurz und bildet ein mechaniches Hinderniss für das Hinabsteigen des Hodens an seine richtige Stelle, so dass dieser über den Inguinalcanal oder höchstens dessen vordere Mündung nicht hinausgelangt. Diese fehlerhafte ursprüngliche Anlage oder diese frühe Bildungshemmung übt ihren Einfluss auf alle übrigen, beim Descensus testiculi betheiligten Gebilde. Auch die Entwicklung des Processus peritonealis erleidet eine Störung; denn auch dieser reicht in der Regel nicht bis auf den Grund des Scrotum, sondern höchstens bis in dessen oberen Abschnitt. Ebenso entwickeln sich die Hüllen des Hodens in sehr unvollkommener Weise. Weder die Fascia infundibuliformis und ihre Forsetzung, die Tunica vaginalis communis, noch der Cremaster, noch die Fortsetzung der Aponeurose des äusseren schiefen

[1]) Atlee, Report of a case of strangulated hernia, complicated by a very extraordinary diseased spermatic cord. American Journal of the Med. Scienc. January 1883.

Bauchmuskels, die Fascia superficialis scroti, kommen zur rechten Ausbildung, so dass auf diese Weise die Bauchfellausstülpung fast unmittelbar an das Unterhautbindegewebe oder gar die Haut stossen muss; nur zuweilen sind schwache Andeutungen einer Fascia superficialis vorhanden.

Unter den mitgetheilten Krankheitsgeschichten sind 1 und 3 noch dadurch merkwürdig, dass der Stamentrang nicht an der medialen, sondern an der lateralen Seite des Bruchsackes verlief, so dass wir also, bei Anwendung der landläufigen Bezeichnung, zwei Fälle einer Hernia inguinalis interna congenita vor uns haben würden. Das aber ist eine bis jetzt ganz unbekannte Bruchform. B. Schmidt[1]) giebt ausdrücklich an, dass der innere Leistenbruch bei Kindern überhaupt nicht vorkomme, sondern in der Regel erst nach dem 50. Lebensjahre sich entwickle. Von angeborenen inneren Leistenbrüchen ist aber gar nirgends die Rede. Offenbar liegen auch hier ganz besondere Verhältnisse vor, die auf sehr complicirte Störungen hinweisen. Man könnte ganz wohl nach der Hypothese von M. Schmidt an Durchbohrung der Bauchwand durch den Proc. peritonei an einer unrichtigen Stelle, nämlich zu weit nach einwärts denken, wenn man überhaupt einmal die Durchbohrungen an unrichtiger Stelle zulassen will. Dann würden sich die oben geschilderten Störungen, das Fehlen der Hüllen, welche sonst die im Scrotum liegenden Bruchsäcke zu bedecken pflegen, ohne jeden Zwang erklären lassen, da ein an unrichtiger Stelle die Bauchwand durchbohrender Bauchfellfortsatz schwerlich sich mit all' denjenigen Attributen wird umgeben können, welche das Bildungsgesetz für den normalen Leistencanal erheischt. Eine solche Annahme findet ihre Stütze in dem Umstande, dass auch bei kleinen Brüchen der Art (vergl. Fall 1) der Leistencanal gerade von vorn nach hinten die Bauchwand durchsetzt, wie das bei der erworbenen Hernia inguinalis interna seu directa der Fall zu sein pflegt. Leider ist in dem einzigen, zur Section gekommenen Fall 2 nicht genügend auf diese Verhältnisse geachtet worden; aber freilich lag in diesem Falle der Samenstrang an der richtigen Stelle, nämlich an der medialen Seite der Bruchpforte.

---

[1]) B. Schmidt, Die Unterleibsbrüche. Pitha-Billroth's Chirurgie. III. 2. Abth. a. S. 281.

Nach allem Dem glaube ich, dass es nur zur Klärung der Anschauungen dienen kann, wenn die geschilderte Gruppe von Brüchen unter einem gemeinsamen Namen als Hernia inguino-superficialis ausgeschieden wird. Aber innerhalb dieser Gruppe finden sich immer noch erhebliche Verschiedenheiten in der Lage des Bruchsackes, welche durch die Lage des in Ectopie befindlichen Hodens bestimmt sind. Wir können hiernach drei Unterabtheilungen unterscheiden: 1) Hernia inguino-superficialis abdominalis. Der Hode hat sich nach aussen und oben gewandt, der Bruchsack liegt, wenigstens mit dem bei Weitem grössesten Theile seines Umfanges, unter der Bauchhaut, oberhalb des Poupart'schen Bandes. Die in der Regel ziemlich feste Verbindung der Fascia superficialis mit dem Poupart'schen Bande bildet eine Schranke gegen das Herabsteigen des Bruchsackes zum Oberschenkel. 2) H. inguino-superficialis cruralis. Der Bruchsack liegt nach aussen von dem Leistencanal, unterhalb des Poupart'schen Bandes in der Weiche oder an der Vorderseite des Oberschenkels. 3) H. inguino-superficialis perinealis. Hode und Bruchsack sind um die Aussenseite des Scrotum herum nach dem Damme hingewandert.

In Nachfolgendem gebe ich eine Zusammenstellung der wenigen hierher gehörigen Fälle, welche ich in der Literatur habe auffinden können. In der Abhandlung von Duret (l. c.) finden sich mehrere Fälle, welche hierher zu gehören scheinen; allein leider ist jene Arbeit so voll von unrichtigen Angaben, fehlerhafter Namensschreibung, unzutreffenden Citaten und Druckfehlern, dass damit gar wenig anzufangen ist. So gehört der nicht sehr klar citirte Fall von Pelletan[1]) (Duret p. 144), wie eine Durchsicht des Originals ergeben hat, nicht hierher, sondern handelt es sich vielmehr um eine Einklemmung im Leistencanal bei Retentio testis. Der Fall von Bourdon[2]), welcher nach dem Referat von Duret p. 142 gleichfalls hierher zu gehören scheint, war an der citirten Stelle nicht aufzufinden. Der einzig zuverlässige Fall ist der folgende:

---

[1]) Pelletan, Clinique chirurgicale. T. III. p. 394. Paris 1810.

[2]) Duret citirt: Bourdon, Bullet. de la Soc. anatomique. 1814. p. 265. T. XVI. — Bd. XVI jenes Werkes ist 1841, nicht 1814, erschienen und enthält keinen bezüglichen Artikel von Bourdon.

I. Hernia inguino-superficialis abdominalis.

Fall 1. H. W. Hulke (Duret schreibt Huecke). Oblique inguinal hernia on each side, in which the testis remaining in the belly, the hernial sacs descended into the scrotum and also ascended upon the aponeurosis of the external oblique muscle. Med.-Chirurg. Transactions XLIX (1866). 27 jähriger Mann, seit seiner Kindheit mit einem Bruche behaftet, der häufig austrat, aber immer leicht zurückgebracht wurde, wird mit heftigen Einklemmungserscheinungen eingeliefert. Rechts grosse Bruchgeschwulst, von dem Grunde des Scrotum bis zur Spina anter. sup. dext. reichend, an der Wurzel des Scrotum eine Einschnürung. Links eine ähnliche Geschwulst über dem Poupart'schen Bande bis in's Scrotum reichend. Hode nirgends fühlbar. Die Einklemmung lag rechts. Herniotomie, wobei der Hode im Bereich des inneren Leistenringes gefunden wurde. Ueber seine Grösse ist nichts gesagt, Bruchsack ganz oberflächlich gelegen. Tod an Peritonitis. Die Section ergab, dass auch der linke Bruchsack nur von der Haut und einer sehr dünnen Fascie bedeckt war; der Hode lag im hinteren Theil des Leistenkanals. Rechts ziemlich genau die gleichen Verhältnisse. H. erklärt die sonderbare Lage des Bruchsackes durch unvollkommene Entwickelung des Scrotum, welches nicht im Stande gewesen sei, die ganze Masse der austretenden Eingeweide aufzunehmen (?).

Hierher gehören Fall 1 und 2 meiner Casuistik.

II. Hernia inguino-superficialis cruralis.

Hierher gehört Fall 3 meiner Casuistik, bei welchem wenigstens der grössere Theil der Anschwellung unterhalb des Poupart-schen Bandes gelegen war; immerhin also kein ganz reiner Fall, zumal da der Hode in Ectopia abdominalis sich befand. Weitere Fälle habe ich nicht aufzufinden vermocht; nur macht Kocher[1]) die Bemerkung, dass der Leistenhode zuweilen unter der Haut bis in die Gegend des Cruralringes verschoben werden könnte. Unter solchen Umständen ist aber ganz gewiss auch ein Bruch möglich. Die eigentliche Ectopia testis cruralis gehört nicht hierher, da der Hode bei derselben durch den Cruralring nach aussen tritt; unter solchen Umständen sind mehrfach Brüche beobachtet worden (Vidal, Guincourt).

III. Hernia inguino-superficialis perinealis.

Fall 1. Kocher (l. c.) erwähnt ganz kurz einen von Le Dentu beschriebenen Fall von Malgaigne, den ich nicht habe auffinden können.

---

[1]) Kocher, Krankheiten des Hodens etc. Pitha-Billroth's Chirurgie. III. 2. Abth. b. S. 410 u. 12.

Fall 2 von Goyrand (bei Duret l. c. p 136). Student der Rechte, 20 J. alt, Scrotum nur links vorhanden; rechts eine längliche Geschwulst, welche vom Leistenring bis zum Damm reicht. Die Geschwulst stellt einen gekrümmten Cylinder dar, mit freier, nach vorn und abwärts gerichteter Convexität. Eine leichte Querfurche trennt sie in zwei Theile. Der obere und vordere Theil ist hart, sehr schmerzhaft bei der Berührung und reicht durch den Leistenkanal hindurch bis zum inneren Leistenring; der untere Theil ist weich und schmerzlos. Bei der Herniotomie fand sich der Hode nackt auf der hinteren Wand des Dammtheiles des Bruchsackes. Der Kranke genas, musste aber später ein Bruchband tragen.

Fall 3. W. Busch. Seltene Form von Hernia inguinalis externa. Langenbeck's Archiv IV. p. 47. Kind mit wohlgebildetem Scrotum, welches links einen Hoden enthält, rechts leer ist. Zwischen Scrotum und Oberschenkel ist die Haut durch einen Bruchsack von stundenglasähnlicher Form ausgedehnt, welcher vom Leistenring bis zur Mitte des Oberschenkels reicht. Im Grunde des Sackes ist durch die sehr verdünnte Haut der Hode fühlbar. Reponirt man den Bruch, so bleibt zwischen Scrotum und Oberschenkel ein schlaffer Beutel zurück, welcher nur den Hoden enthält. Leistenkanal weit, lässt zwei Finger eindringen, verläuft gerade von vorn nach hinten.

Uebrigens gehört die Ectopia perinealis testis, welche beim Schwein regelmässig vorkommt, auch beim Menschen nicht zu den grossen Seltenheiten. In der Literatur finden sich gegen 20 einschlägige Beobachtungen.

Nach dieser wenig umfangreichen Casuistik, welche ich aus der Literatur habe zusammentragen können, könnte es scheinen, als ob diese Bruchform sehr selten ist. Dem möchte ich entgegentreten. Offenbar sind diese Brüche in ihrer Besonderheit deshalb bisher nicht erkannt worden, weil dieselben, wie es scheint, nicht eben häufig zu Einklemmungen Veranlassung geben, und zwar in Folge der, selbst bei kleinen Brüchen ungewöhnlich weiten Bruchpforte. Ausser den von mir beschriebenen Fällen habe ich vor Kurzem noch einen weiteren, und zwar doppelseitigen, hierher gehörigen Fall gesehen, über den ich aber leider keine Notizen besitze. Da ich also in der Zeit eines halben Jahres drei derartige Bruchformen unter den Händen gehabt habe, so ist dieselbe sicherlich nicht so ungewöhnlich.

Noch einige Worte über die Behandlung. In den beiden von mir operirten Fällen habe ich den Hoden, obwohl er atrophisch war und in Ectopie sich befand, zu erhalten gesucht. In Zukunft würde ich ihn lieber exstirpiren. Er ist wahrscheinlich ganz

werthlos, dafür aber in seiner abweichenden Lage besonders leicht allerlei Schädigungen ausgesetzt. Er ist ferner ein Hinderniss für den genauen operativen Verschluss der Bruchpforte, sowie für das Tragen eines guten Bruchbandes. Selbstverständlich aber wird man von der Castration abzusehen haben, wenn die Affection, wie in dem eben erwähnten Falle, doppelseitig auftritt.

Nachtrag.

Am 18. 8. 86 kam No. 3 meiner oben erwähnten Fälle (R. J.. 22 J., Cand. med.) zur Operation, und da wenigstens in einem Punkte andere Verhältnisse gefunden wurden, als vorausgesetzt worden, so beeile ich mich, die Krankengeschichte zu ergänzen.

Radicaloperation am 18. 8. 86. Einschnitt, entsprechend der Längsachse der Anschwellung. Nach Trennung der Haut, des Unterhautbindegewebes und der Fascia superficialis gelangt man auf den Bruchsack. Bei Eröffnung desselben trifft man auf ein massiges Netzstück, welches an verschiedenen Stellen des Bruchsackes und der Bruchpforte angewachsen ist. Die Verwachsungen werden gelöst, das Netz vorgezogen, in gewöhnlicher Weise abgetragen und dann reponirt. Der etwa um die Hälfte verkleinerte Hode liegt am lateralen Rande der Bruchpforte der Bauchwand auf; dagegen verläuft der Samenstrang nicht, wie vorausgesetzt, an der lateralen Wand der Bruchpforte, sondern geht zunächst an der unteren Wand entlang, um an die Innenseite zu gelangen. Der atrophische Hode wird gleichfalls abgetragen, darauf der Bruchsack freigemacht und vernäht, die Wunde durch Etagennähte geschlossen, die Naht mit Jodoformcollodium überpinselt. Heilung ohne Zwischenfall. Wird nach 14 Tagen mit Bruchband entlassen und ist bisher (Novbr. 1886) ohne Rückfall geblieben.

---

2. Zur Operation der Eingeweidebrüche mit Wanderung des Bauchfelles.

Eingeweide, welche wie der obere Theil des Coecum, das Colon ascendens und descendens, nicht vollkommen vom Bauchfell überzogen sind, sondern mit einem Theile ihrer Oberfläche dem extraperitonealen Bindegewebe fest anhaften, können bekanntlich dennoch zuweilen den Inhalt von Bruchsäcken bilden, indem das Bauchfell auf weite Strecken verschoben und das an seiner Unterlage haftende Darmstück von demselben nachgezogen wird. Immer handelt es sich hierbei um angeborene, oder zwar erworbene, aber alte und grosse Brüche. Ein solcher Bruchinhalt führt bei operativen Eingriffen zu allerhand erheblichen Unzuträglichkeiten. Es ist vor-

gekommen, dass man beim Einschneiden gerade auf den vom Bauchfell freien Darmabschnitt traf und den Darm eröffnete in der Meinung, dass man erst den Bruchsack vor sich habe. Häufiger aber ist es, dass man den Bruchsack zwar richtig eröffnet, aber nun die Reposition des Darmes entweder gar nicht oder nur unter erheblicher Knickung des Darmrohres vornehmen kann. Da über das Verhalten in solchen Fällen meines Wissens bestimmte Regeln noch nicht vorhanden sind, so habe ich es für werth gehalten, ein Verfahren zur allgemeinen Kenntniss zu bringen, durch welches mir nicht nur eine vollständige Reposition, sondern auch ein ganz correcter Schluss der Bruchpforte gelungen ist.

Der Fall, um den es sich handelt, ist folgender:

Theodor W., 48 J., Fabrikbesitzer aus Soldin, ist zuerst im 20. Lebensjahre bei der Gestellung zum militärischen Dienst auf einen linksseitigen Leistenbruch aufmerksam gemacht worden, der damals zwar sehr unerheblich war, aber ihn doch dienstfrei machte. Das Leiden belästigte den Patienten so wenig, dass er nie etwas dagegen gethan hat. Vor 8 Jahren, bei Gelegenheit einer Lebensversicherung, erklärte der Untersuchungsarzt eine in der linken Leistengegend vorhandene Geschwulst für einen Wasserbruch; indessen erinnert Pat. sich genau, damals den Hoden am unteren Pole der Geschwulst hart und geschwollen gefühlt zu haben. Seit 2 Jahren hat sich die Geschwulst unter Schmerzen vergrössert und ist in letzter Zeit so lästig geworden, dass Pat. nunmehr dringend Abhülfe sucht.

Anfangs December 1885 sah ich den Kranken zuerst mehrmals in meiner Sprechstunde. Der linke Hode war hart, etwas vergrössert und empfindlich, lag aber an normaler Stelle im Scrotum. Darüber befand sich eine mehr als faustgrosse Geschwulst, welche den oberen Theil des Scrotum einnahm und sich in liegender Stellung grösstentheils, aber nie vollkommen reponiren liess, indem stets ein Netzstück zurückblieb. Ich machte zunächst verschiedene Versuche mit Bruchbändern mit gehöhlter Pelote, aber durch keine Art von Construction wollte es gelingen, den Bruch zurückzuhalten, sondern immer trat derselbe bei Anstrengungen sofort unter dem Bruchbande wieder hervor. Zunehmende Schmerzen und Unbequemlichkeiten liessen dem Patienten jedes Mittel zur Abhülfe erwünscht erscheinen und ging er deshalb gern auf meinen Vorschlag ein, sich einer Radikaloperation zu unterwerfen.

Operation am 22. 12. 85. Durch einen Längsschnitt wurde der Bruchsack freigelegt und von seiner Umgebung abgelöst, was ohne Schwierigkeit gelang, da er weder mit dem Hoden, noch mit dem Samenstrang fester zusammenhing. Bei der Eröffnung des Bruchsackes quoll eine stark verdickte Netzmasse hervor, die an verschiedenen Stellen mit dem Sacke verwachsen war. Sie wurde gelöst, in mehreren Partien unterbunden, abgeschnitten, die Schnittfläche noch einmal mit Darmsaite übernäht und dann immer noch mit einiger Schwierigkeit zurückgebracht. Nunmehr zeigte sich, dass die mediale

Seite des Bruchsackhalses ganz fest mit einem Darmstücke zusammenhing, welches sich durch die bandförmige Längsmuskulatur als Colon charakterisirte und wohl nur Colon descendens sein konnte. Eine Reposition desselben erwies sich als ganz unausführbar. Ich löste deshalb den Bruchsack bis über den Rand des Schambeines hinaus und bis in's präperitoneale Bindegewebe hinein von seiner Unterlage, schnitt den Ueberschuss des so gewonnenen grossen Beutels ab, vernähte ihn durch eine fortlaufende Catgutnaht und fand nun gar keine Schwierigkeit mehr, ihn bis in die Fläche des parietalen Bauchfellblattes zurückzuschieben. Nachdem die tiefe Höhle mit Jodoform bestrichen war, vereinigte ich zunächst den Bruchkanal durch einige Fäden von Jodoformseide und schloss dann die ganze grosse Wundfläche durch zahlreiche Etagen von Catgutnähten. Eine fortlaufende Seidennaht vereinigte endlich die Hautränder, das Ganze wurde mit Jodoformcollodium bepinselt.

Die Heilung erfolgte ohne jeden Zwischenfall in 14 Tagen und schon am 1. 8. 86 konnte Pat., zunächst noch mit einem Bruchband, geheilt entlassen werden. Die ganze Gegend des Leistenkanals war durch eine ungemein derbe Masse verschlossen. — Im Monat Mai 1886 stellte sich Pat. mit einem beginnenden Recidiv des Bruches wieder vor.

Die vorstehende Krankengeschichte bedarf keiner Erläuterung; die Reposition des bis in den Bruchcanal verschobenen Colon descendens gelang durch weite Ablösung des Bruchsackes und des benachbarten Bauchfelles. Eine solche Ablösung ist aber bekanntlich unmöglich, sobald es sich um einen angeborenen Bruchsack handelt, über welchen die einzelnen Elemente des Samenstranges fächerförmig hinwegzulaufen pflegen. In solchen Fällen wird man kein Bedenken tragen dürfen, die Ausführung der Radicaloperation durch Wegnahme des Hodens zu ermöglichen, um so weniger, als solche Hoden in der Regel atrophisch sind. Dann dürfte es in jedem einzelnen Falle möglich werden, die Radicaloperation so genau auszuführen, dass dem Patienten eine gewisse Sicherheit gegen die Wiederkehr seines Leidens geboten wird.

3. Zur Radicaloperation der Brüche.

In einer Mittheilung auf dem Chirurgen-Congress von 1884 sprach ich von der Anwendung versenkter Nähte bei der Radicaloperation der Brüche[1]). Die Anwendung geschah in der Weise, dass ich, nach Abtragung des Bruchsackes, denselben durch eine

[1]) E. Küster, Ueber die Anwendung versenkter Nähte, insbesondere bei plastischen Operationen. Verhandlungen der Deutschen Gesellschaft für Chirurgie. 1884.

fortlaufende Catgutnaht schloss, dann den Bruchsackhals und endlich die übrigen Wundflächen durch mehrere übereinanderliegende Nahtreihen in Contact und zum Verschluss brachte. Ein Drain kam überhaupt nicht zur Verwendung, vielmehr wurde auch die Hautwunde fest vernäht und das Ganze mit Jodoformcollodium überpinselt. Von jedem weiteren Verbande wurde abgesehen.

Es erscheint mir von einigem Interesse, neuere Mittheilungen darüber zu machen, wie sich die Methode weiterhin bewährt hat. Ich verfüge gegenwärtig über ein Material von 12 Fällen, welche in gleicher Weise behandelt wurden und zwar betrafen 7 Fälle eingeklemmte Cruralhernien, 5 irreponible oder nicht zurückzuhaltende, zuweilen sehr grosse Inguinalhernien. Gestorben ist von diesen 12 Personen keine, vielmehr erfolgte in 9 Fällen ganz prompte Heilung, während in 3 Fällen Störungen vorkamen. Es handelte sich einmal um einen Bluterguss unter der Naht, der zwei Tage Fieber verursachte, dann aber resorbirt wurde. Ein zweites Mal nöthigte ein Bluterguss, welcher längeres Fieber machte, zum Oeffnen der oberflächlichen Nähte; die Heilung der Bruchpforte aber wurde in keiner Weise gestört. Am unangenehmsten war der dritte Fall, in welchem die Wundränder der Haut abstarben, so dass eine recht langsame Heilung erfolgte. Aber das Endresultat war auch hier vortrefflich. Der Verschluss war in allen Fällen so massig und fest, wie ich es bei früheren Operationen der Art nie gesehen habe; dessen ungeachtet sind, wie ich nicht unterlassen will zu erwähnen, auch nach diesem Verfahren mehrfach Recidive des Bruches von mir beobachtet worden. Immerhin aber glaube ich, dass die Methode sowohl in Rücksicht der grossen Einfachheit der Nachbehandlung, als auch wegen der verhältnissmässig hohen Sicherheit gegen Wiederkehr des Leidens empfehlenswerth ist.

XXVI.

Ueber gewisse Verletzungen (Fracturen und Luxationen) im Humero-Radialgelenke.

Von

Dr. Karl Löbker,

Docent in Greifswald.[1])

(Mit Holzschnitten.)

M. H.! Ich möchte Ihre Aufmerksamkeit auf ein Kapitel der Lehre von den Fracturen und Luxationen lenken, welches zwar oft bearbeitet wurde, auf dem aber bisher nichts weniger als Klarheit herrschte. Schon vor einigen Jahren konnte ich sechs Fälle von veralteter Luxation des Radiusköpfchens nach vorn oder aussen, von denen drei mit intraarticulärer Fractur des Knochens complicirt waren, veröffentlichen[2]). Es kam mir damals wesentlich darauf an, zu erhärten, dass bei solchen veralteten Verletzungen, die oft mit recht erheblichen Functionsstörungen verknüpft sind, die Resection des Köpfchens im Stande ist, völlig normale Bewegungen wieder herzustellen. Diese Operation war in den genannten Fällen in der chirurgischen Klink zu Greifswald zum Theil vom verstorbenen P. Vogt, theils von mir ausgeführt worden, nachdem ich schon früher (1881) einmal wegen dauernder Dislocation des Radiusköpfchens nach vorn, welche nur die halbe Beugung im Ellenbogengelenk gestattete, mit gutem Erfolge dieselbe Operation ausgeführt hatte. Die Gunst des Zufalls hat inzwischen meine Sammlung von resecirten Radiusköpfchen noch um zwei vermehrt.

[1]) Abgekürzt vorgetragen am 2. Sitzungstage des Congresses, 8. April 1886.

[2]) Mittheilungen aus der chirurgischen Klinik in Greifswald. Wien und Leipzig 1884. Bei Urban u. Schwarzenberg.

Nachdem ich also recht häufig Gelegenheit hatte, am Lebenden den klinischen Befund bei solchen Verletzungen im Ellenbogengelenke aufzunehmen und während der Operation die anatomischen Veränderungen im Gelenk und an den Knochen festzustellen, habe ich in den letzten beiden Jahren eine grössere Anzahl von Leichenexperimenten ausgeführt, deren Resultate sehr gut mit den am Kranken gemachten Beobachtungen übereinstimmen. Inzwischen haben noch zwei andere Forscher Schüller[1]) und Barros[2]) über denselben Gegenstand experimentirt und die Resultate ihrer Versuche bekanntgemacht. Ich will vorweg bemerken, dass das Ergebniss meiner Experimente über die Entstehung dieser Verletzungen vielfach mit dem der genannten Autoren übereinstimmt. Ich glaube aber, dass sich unsere Arbeiten ergänzen, wenn ich im Folgenden den Theil meiner Untersuchungen, aber auch nur diesen vorbringe, welcher sich auf Verletzungen bezieht, die ich zugleich am Lebenden untersuchen konnte. Leichenexperimente über Knochenbrüche und Verrenkungen haben allein ja nur einen bedingten Werth. Ohne mir also anmassen zu wollen, Ihnen nur Neues mitzutheilen und alle im Humero-Radialgelenke vorkommenden Verletzungen zu berücksichtigen, glaube ich die in Folgendem behandelten Arten der Verletzungen als typische hinstellen zu dürfen.

Die isolirte Luxation des Radiusköpfchens, deren Vorkommen früher fast allgemein auf die Autorität von J. L. Petit hin geleugnet wurde, ist inzwischen durch eine relativ grosse Anzahl von Beobachtungen sichergestellt. Das Radiusköpfchen wird dann entweder nach hinten, oder nach vorn, oder nach aussen dislocirt. Mit Boyer, welcher überhaupt nur zwei Fälle von Luxation des Köpfchens nach hinten gesehen hatte, nahm man bis in die neueste Zeit vielfach nur diese als eine typisch vorkommende Verletzung an. So sagt z. B. C. Hueter[3]): „Die einzige Luxation, welcher ich noch, ausser den oben geschilderten Luxationen beider Vorderarmknochen einfach

[1]) M. Schüller, Chirurgische Anatomie. Berlin 1885.
[2]) J. Marcellino de Moraes Barros, Contribution à l'étude des luxations de l'extrémité supérieure du radius. Genève 1886.
[3]) C. Hueter, Klinik der Gelenkkrankheiten. 2. Aufl. 1877. Bd. II. S. 564.

nach hinten oder nach hinten und aussen, einen typischen Charakter zuerkennen möchte, ist die isolirte Luxation des Capitulum radii auf die hintere Fläche der Rotula.“ Und doch hatte schon A. Cooper[1]) im Jahre 1824 sechs Fälle von Luxation nach vorn genau beschrieben, und Streubel[2]) konnte im Jahre 1850 gegen 10 hintere, nicht weniger als 30 vordere Luxationen aufzählen! Aber das Ansehen Boyer's stand Vielen höher, als die entgegenstehenden schlagenden Ausführungen von Malgaigne, Denucé, Hamilton u. A. Ich habe 5 Mal die reine Luxation des Radiusköpfchens nach vorn, aber keine hintere Luxation gesehen. Alle Fälle betrafen jugendliche Individuen von 5, 9, 10, 12 und 17 Jahren — eine neue Bestätigung der Thatsache, dass diese Verletzung dem jugendlichen Alter angehört. Der Grund hierfür ist in der verschiedenen Configuration des Radiusköpfchens bei Kindern und Erwachsenen, namentlich aber auch in der schwächeren Entwickelung der Bandapparate sowohl im oberen wie im unteren Gelenke des Radius und die dadurch bedingte leichtere Verschiebbarkeit der beiden Vorderarmknochen an einander zu suchen. Ich kann in dieser Beziehung das Resultat der Untersuchungen Schüller's lediglich bestätigen. Den älteren französischen Schriftstellern war übrigens diese anatomische Thatsache nicht unbekannt, was aus der klassischen Arbeit Denucé's[3]) deutlich hervorgeht: „Une cause prédisposante exerce une grande influence sur ce genre de luxations; leur grande fréquence pendant l'enfance les a fait longtemps considérer comme l'apanage exclusif de cet âge. On a considéré, en effet, qu'à cette époque les ligaments étaient plus lâches, moins fortement fixes aux os, qu'ils avaient en outre alors la propriété de s'étendre graduellement sous une pression continue que la cupule du radius et la petite cavité sigmoide était moins étendue, ce qui rendait l'union des os plus faible; que le ligament annulaire était proportionnellement plus long et moins résistant, et les os enfin moins tordus sur eux-mêmes, ce qui donne une forme régulière à l'espace interosseux et facilite l'étendue des mouvements

[1]) A. Cooper, A treatise on the Dislocations and on Fractures of the joints. London 1824. S. 419.

[2]) Streubel, Ueber die sämmtlichen im Ellenbogengelenke vorkommenden Luxationen. Vierteljahrsschrift für die prakt. Heilkunde. 7. Jahrg. 1850. Bd. II. S. 66.

[3]) Denucé, Mémoire sur les luxations du coude. Paris 1854. p. 179.

(Martin, de Lyon, Boyer). Joignons à toutes ces causes l'habitude que l'on a de soulever les enfants par l'avant-bras.“ Dem entsprechend gelingt es auch durchaus nicht leicht an der Leiche eines erwachsenen Menschen eine isolirte Luxation des Radiusköpfchens nach irgend einer Richtung zu Stande zu bringen, während Versuche an jugendlichen resp. kindlichen Leichen schon eher zum Ziele führen. Die flache Gelenkverbindung zwischen Radius und Humerus wird beim Erwachsenen durch so feste Ligamente verstärkt, dass der Austritt des Köpfchens in hohem Maasse erschwert ist. Und selbst nach Sprengung der Kapsel verhindert die sonstige Verbindung der Vorderarmknochen unter einander das Bestehenbleiben der Luxation.

Was nun den Entstehungsmechanismus der einfachen Luxation des Radiusköpfchens anlangt, so kommen dieselben wohl mit nur sehr wenigen Ausnahmen auf indirectem Wege zu Stande — die Gewalt trifft zunächst die Hand und wird von dieser auf den Vorderarm und den Ellenbogen übertragen. Bei einem genauen klinischen Examen über die Anamnese bekommt man allerdings mitunter die Antwort, der Verletzte sei direct auf den Ellenbogen gefallen; der Arm sei beim Niederfallen unter dem Körper zu liegen gekommen. Es wäre aber durchaus falsch, wenn man aus dieser Annahme schliessen wollte, dass die Luxation in einem solchen Falle durch directen Stoss gegen das Capitulum radii zu Stande gekommen sei. Dies gilt sowohl für die Luxation des Köpfchens nach vorn, als auch für die Verrenkung nach hinten. Ich kann daher Streubel[1]) durchaus nicht beipflichten, wenn er behauptet: „In allen jenen Fällen, in welchen der Kranke sich genau erinnert, dass er sich die Luxation der Speiche durch Fall auf den Ellenbogen des gebeugten Armes zugezogen habe, hat directe Gewalt den Radiuskopf von hinten nach vorn getrieben.“ Wer will behaupten, dass bei einem Falle auf den Ellenbogen der Stoss allein das Radiusköpfchen getroffen hat, wenn dabei der breite Contact des Armes mit dem Erdboden nicht ganz bestimmt auszuschliessen ist? Drehbewegungen des Vorderarmknochens und Knickung des Ellenbogens im Sinne der radialen resp. der ulnaren Abduction sind dabei sehr häufig. Trotzdem muss aber zugegeben

[1]) l. c. p. 74.

werden, dass ausnahmsweise ein directer Stoss die Luxation zu Wege bringen kann. Wenn man an der Leiche die Spannungsverhältnisse der Gelenkkapsel bei verschiedener Stellung der Knochen im Ellenbogengelenke betrachtet, so müsste ein Schlag, welcher das Köpfchen trifft, das letztere bei mässiger Beugung im Ellenbogen am leichtesten dislociren, da in dieser Stellung die beiden Gelenkkörper ein wenig von einander abstehen und das Lig. laterale entspannt ist. Wenn man die bislang beschriebenen Fälle genau prüft, so findet sich kaum einer, bei welchem die Entstehung der Luxation durch directe Gewalteinwirkung ganz zweifellos sicher ist. In erster Reihe wäre der von Robert[1]) veröffentlichte Fall von vorderer Luxation zu verwerthen, welcher einen jungen Menschen betrifft, der von einer Treppe fiel und dabei mit dem Ellenbogen auf die vordere Kante einer Stufe aufstiess. In den meisten Fällen aber, wo der Stoss oder Schlag das Radiusköpfchen allein trifft, wird es zu einer Fractur und nicht zu einer Luxation des Knochens kommen; das kann man bei den Leichenversuchen leicht feststellen. Mir ist es niemals gelungen auf diese Weise eine isolirte Luxation des Köpfchens nach irgend einer Richtung an der Leiche zu erzeugen. Barros[2]) dagegen konnte einige Male die Luxation nach hinten und einmal die nach vorn durch directen Schlag hervorrufen, im übrigen erzielte auch er hierbei nur Brüche des Knochens. Will man reine Luxationen des Radiusköpfchens erzeugen, so muss man durch Angriffe am Vorderarme oder an der Hand im Ellenbogen gewisse Bewegungen hervorrufen, welche theils als physiologische zu bezeichnen, zum Theil aber unter normalen Verhältnissen im Gelenk nicht auszuführen sind. Dieselben Bewegungen können auch am Lebenden zur Luxation des Radiusköpfchens führen, sei es, dass der Verletzte auf die vorgestreckte Hand gefallen, sei es, dass bei einem Falle auf die Seite der Arm unter dem Körper zu liegen kam. Dabei kann sowohl der Vorderarm gegen den Oberarm, oder auch bei fixirtem Vorderarm der Humerus gegen letzteren bewegt werden, wie Streubel[3]) sehr richtig hervorhebt. Bis in die neueste Zeit nahm man nun fast allgemein an, dass forcirte Torsionsbewegungen der beiden

[1]) Gaz. des hôp. 1847. p. 177.
[2]) l. c. p. 34 u. 46.
[3]) l. c. p. 75.

Vorderarmknochen gegen einander zumeist die isolirte Luxation des Radiusköpfchens herbeiführen, und zwar sollte nach der Mehrzahl der Autoren die forcirte Pronation in der Weise zur Luxation nach vorn führen, dass ein Hypomochlion durch directen Contact der beiden Vorderarmknochen an ihrer Kreuzungsstelle gebildet würde. Diese Lehre von der directen Berührung beider Vorderarmknochen bei forcirter Pronation ist noch heute in Deutschland weit verbreitet. Auch ich habe dies Märchen bis vor Kurzem colportirt, obgleich schon Denucé sich auf das entschiedenste dagegen ausgesprochen und die Hemmungsvorrichtungen der Pro- und Supination lediglich in die federnden Bandapparate der Gelenkkapseln verlegt hatte: „Cette opinion repose sur une erreur d'anatomie; nous avons, en effet, montré dans nos considérations anatomiques, que cette rencontre des deux os n'avait jamais lieu". [1]) Durch eine einfache anatomische Untersuchung an der Leiche kann man sich leicht davon überzeugen, dass die Lehre vom directen Contact der Vorderarmknochen bei extremer Pronation nur durch Experimente mit skeletirten Knochen entstanden sein kann. Es ist daher recht verdienstlich, wenn neuerdings Schüller[2]) auf Grund vieler Untersuchungen sich sehr energisch gegen diesen noch weit verbreiteten Irrthum wendet. Die Luxation des Radiusköpfchens nach hinten sollte umgekehrt durch forcirte Supination zu Stande kommen. Die Minderzahl der Chirurgen liess die vordere Luxation durch forcirte Supination und die hintere durch forcirte Pronation entstehen. Aus meinen in den letzten Jahren vielfach wiederholten Untersuchungen an der Leiche habe ich ganz ähnliche Resultate wie Schüller erhalten. Die einfache Pronation führt bei den Leichen Erwachsener wohl kaum jemals, bei den Leichen jüngerer Individuen recht selten zur Zerreissung der Kapsel und zur Luxation nach vorn, welche obendrein sich fast immer von selbst reponirt. Die elastischen Hemmungsvorrichtungen dieser Bewegung sind so fest, dass entweder bei jugendlichen Individuen eher Brüche des Radius zu Stande kommen; andererseits entstehen bei den Erwachsenen hierdurch fast immer Zerreissungen am inneren Umfang der Gelenkkapsel des Ellenbogengelenks resp.

[1]) Denucé, l. c. p. 180.
[2]) Schüller, l. c. p. 222.

partielle Verschiebungen der beiden Vorderarmknochen gegen den Humerus. Durch mehr oder weniger ausgedehnte Entblössung der Knochen von den umgebenden Weichtheilen, partielle Durschneidung der Gelenkkapsel des Humeroradialgelenks kann man allerdings die Luxation des Radiusköpfchens nach vorn erzeugen. Bei Nachlassen der Pronationsbewegung schlüpft aber das Köpfchen, namentlich aber fast immer bei Erwachsenen, sofort wieder in das Gelenk zurück. Auf diese Experimente lege ich wenig Werth, da die Anordnung derselben zu sehr von den Verhältnissen am Lebenden bei Entstehung der Luxation abweicht. In ähnlicher Weise verhält es sich mit den Resultaten der forcirten Supination, wodurch eine ganze Reihe von Verletzungen am Vorderarm und im Ellenbogengelenk erzeugt werden kann, ohne dass man durch diese Gewalten gerade die isolirte Luxation des Radiusköpfchens nach hinten häufiger entstehen sähe.

Ich muss nun gestehen, dass es überhaupt a priori gar nicht wahrscheinlich ist, dass eine einfache Pro- resp. Supinationsbewegung, welche nur von elastischen Hemmungsvorrichtungen begrenzt werden, die Ursache dieser Luxationen sein sollten, wenn man bedenkt, dass die in Frage stehende Verletzung im Leben fast immer durch Fall auf die vorgestreckte Hand, oder seltener durch Fall auf den ganzen Arm, der unter den Körper zu liegen kommt, verursacht wird. Auch für diese Verletzung sollte man eher geneigt sein, Bewegungen der Gelenkkörper, welche nicht zu den physiologischen zählen, als die schuldigen anzusprechen, das sind für das Ellenbogengelenk die seitlichen Flexionsbewegungen. Gerade beim Fall auf den Thenar bei gestrecktem Ellenbogengelenke kommt sehr häufig die seitliche Abknickung des Vorderarms gegen den Humerus zu Stande. Ich wurde auf diese Bewegungen bei meinen Versuchen um so aufmerksamer, als schon Denucé darauf hingewiesen hatte, dass seitliche Flexionsbewegungen die Luxation des Radiusköpfchens verursachen können. Ja, er beschreibt sogar schon recht deutlich den Verlauf und die pathologischen Veränderungen am Gelenk. In der That kann man an Leichen jugendlicher Individuen die vordere Luxation häufiger zu Stande bringen, wenn man bei gestreckter Stellung des Ellenbogens kräftig abducirende Bewegungen am Vorderarm bei gleichzeitiger Pronation ausführt. Ueberwiegt bei diesen Versuchen dagegen die forcirte Pronation, so

schlägt der Versuch fehl. Fast ausnahmslos findet man bei der Präparation, dass hierbei das Lig. annulare nicht zerrissen, sondern das Köpfchen aus der Schlinge nach unten herausgeschlüpft ist. Wiederholt gelang mir auch die Herstellung der hinteren Luxation durch forcirte Abduction und Supination, jedoch sehr viel seltener, als die der vorderen. Wenn ich aber die Leichenbefunde genau betrachte, so scheint es mir nicht unwahrscheinlich, dass gerade die abducirende Bewegung sowohl für die vordere als für die hintere Luxation in erster Linie in Betracht kommt. Wenn dabei das Köpfchen zunächst nach aussen das Gelenk verlässt, so kann daraus durch irgend welche weiter auf dasselbe einwirkende Gewalten secundär eine vordere oder hintere Luxation sich entwickeln.

Fig. 1.



Es ist den Chirurgen längst bekannt, wie grosse Schwierigkeiten recht häufig die Einrichtung des dislocirten Radiusköpfchens bereitet und die relativ sehr grosse Anzahl von Beobachtungen, welche ich in kurzer Zeit gemacht habe, zeigt zur Genüge, wie oft die Luxation, sei es erkannt oder nicht erkannt, thatsächlich irreponirt bleibt. An den vorliegenden Präparaten erkennen Sie, m. H., dass in solchen Fällen das Köpfchen entweder seine natürlichen Formen durchaus nicht verändert, dass andererseits dasselbe aber auch bedeutend hypertrophisch werden, oder auf's äusserste atrophiren kann. In diesen Veränderungen des Gelenkkörpers liegt es zum Theil begründet, dass in veralteten Fällen einfache Re-

positionsmanöver nutzlos sein werden. In frischen Fällen sind die Schwierigkeiten wohl wesentlich in der totalen oder partiellen Interposition der relativ sehr weiten Kapsel des Humero-Radialgelenks zu suchen.

Es gehört nun aber durchaus nicht zu den Seltenheiten, dass die Luxation des Radiusköpfchens mit irgend einer anderen Verletzung complicirt ist, eine Thatsache, welche nach den gemachten Beobachtungen und Untersuchungen keineswegs auffallen kann.

Fig. 2.

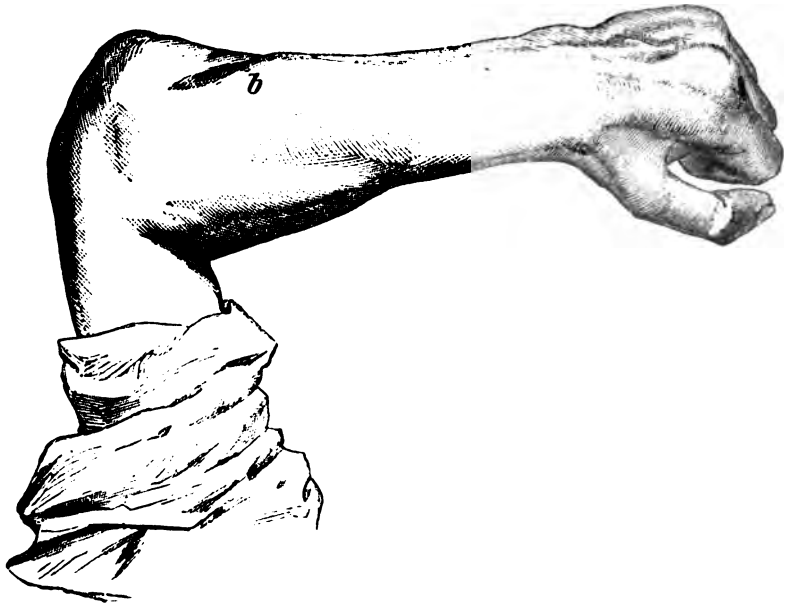

Fig. 1, 2, Fractur des Ulnarschaftes (Fig. 2b) mit Luxation des Radiusköpfchens nach vorn (Fig. 1a).

Am bekanntesten ist in dieser Beziehung die von Roser beschriebene Luxation des Radiusköpfchens nach vorn bei gleichzeitig bestehender Fractur des Ulnarschaftes. Ich habe diese Verletzung in zwei Fällen beobachtet. Die Figuren 1 und 2 geben ein recht getreues Bild von einem Falle, welcher auf der Helferich'schen Klinik kürzlich behandelt wurde. Es gelingt an der Leiche auf keine andere Weise leichter, die Luxation des Radius nach vorn zu erzeugen, als wenn man zuvor die Ulna durchsägt hat; eine einfache Dorsalflexion des Vorderarms führt sofort,

unter Zerreissung der vorderen Kapselwand zur Luxation. Ich möchte nicht gerade glauben, dass diese Verletzung häufiger als die uncomplicirte Luxation nach vorn ist; bei Erwachsenen ist sie aber wohl entschieden die vorwiegende, so dass man mit Roser nur rathen kann, bei jeder Fractur des Ulnaschaftes auch auf das Radiusköpfchen sein Augenmerk zu richten. Zweifellos ist die Fractur der Ulna die Vorbedingung für das Zustandekommen der Radiusluxation. Von von Pitha und Albert wurde die Fractur der Ulna mit Luxation des Radiusköpfchens nach aussen complicirt gesehen. Nach meinen Versuchen an der Leiche möchte ich annehmen, dass diese Verletzung nur eine Varietät der vorigen ist; am Lebenden habe ich sie nie gesehen.

Nicht ganz selten scheint am Lebenden die Luxation des Radiusköpfchens vorzukommen, wenn durch die Verletzung zugleich am Gelenkkörper des Humerus Fracturen gesetzt wurden. Roser machte schon darauf aufmerksam, dass man die vordere Luxation des Radius an der Leiche sehr leicht durch Dorsalflexion zu Wege bringen könne, wenn man den Condylus internus zuvor abtrennt; er sah auch eine derartige Combination in einem Falle am Lebenden. Sehr häufig aber kommen am Lebenden durch directe Gewalteinwirkung auf die Aussenseite des Gelenks Fracturen am Condylus externus vor, welche entweder ganz ausserhalb des Gelenks verbleiben oder selbst bis in die Trochlea schräg in's Humero-Radialgelenk hinein verlaufen. Da hierbei die Gelenkkapsel einreisst und die Festigkeit der Gelenkverbindung erheblich alterirt wird, so ist das Zustandekommen der Luxation des Köpfchens ohne Weiteres erklärlich. Es gelingt in der That an der Leiche die Herstellung der vorderen und hinteren Luxation recht leicht nach Abmeisselung des Condylus externus humeri durch directen Druck bei gleichzeitiger Vornahme von prominirenden resp. supinirenden Bewegungen. Ich sah im Jahre 1882 einen solchen Fall von vorderer Luxation des Köpfchens bei einem 9jährigen Knaben. Gurlt[1]) erwähnt ausdrücklich, dass mit den ausgedehnteren Fracturen des äusseren Theils des Gelenkendes vom Humerus in der Regel incomplete Luxation der Vorderarmknochen, namentlich des Radius vorkommen und Schüller sah zwei derartige Fälle, stellte ausserdem die Verletzung

[1]) E. Gurlt, Knochenbrüche. II. Thl. S. 797.

mehrfach an der Leiche her. Man kann daher auch dieser den typischen Charakter nicht absprechen.

Ich kann Ihnen, m. H., nun aber noch einige Präparate vorlegen, welche uns zeigen, dass die Dislocation des Radiusköpfchens eintreten kann, wenn dasselbe durch ganz bestimmte Fracturen seine natürliche Form eingebüsst hat. Hier sehen Sie zwei Köpfchen, welche vom Lebenden gewonnen wurden, und welche genau

Fig. 3.

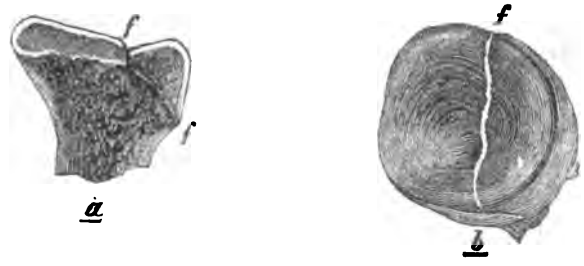

Fractur (f f) der äusseren Peripherie des Radiusköpfchens bei Luxation desselben nach vorn.

dieselbe Formveränderung zeigen; sie stammen von einem 16jährigen Knaben und einer 48jährigen Frau, von denen die letztere mit der Aussenseite des Ellenbogens auf eine scharfe Kante gefallen war, während die Entstehungsart im anderen Falle nicht ganz aufgeklärt wurde. Bei beiden war das Köpfchen, allerdings nicht vollkommen, nach vorn und innen dislocirt; zugleich aber ist die äussere Peripherie des Gelenkrandes, welche bekanntlich etwas höher entwickelt ist, als die innere, in einer Bruchlinie, welche schräg von aussen unten in das Gelenk eindringt, abgebrochen gewesen und nur mit geringer Verschiebung des Fragmentes nach unten wieder angeheilt. Diese Spaltung des Köpfchens war nothwendig, ehe die Verschiebung des Köpfchens nach vorn zu Stande kommen konnte. Die Fälle gehören in die Categorie der sogenannten Meisselfracturen, welche von Lesser[1]), P. Bruns[2]), Pinner[3]) u. A. beschrieben wurden; die höher vorspringende äussere Kante des Köpfchens wird durch den Gelenkkörper des Humerus abgestossen, während das Capitulum selbst nach innen vorn verschoben

[1]) Deutsche Zeitschrift für Chirurgie. Bd. I. S. 289.
[2]) Centralblatt für Chirurgie. 1880. S. 353.
[3]) Deutsche Zeitschrift für Chirurgie. Bd. 19. S. 74.

wird. Pinner beschrieb einen ähnlichen Fall, wo die hintere Kante des Köpfchens schräg abgebrochen war. Der eine Fall von mir beweist zur Evidenz, dass ein direct einwirkendes Trauma (Stoss, Schlag etc.) die Verschiebung und Fractur des Köpfchens herbeiführen kann; auch gelang es mir, die gleichen Verletzungen an der Leiche durch directen Schlag auf das Capitulum radii von aussen hinten herzustellen. Zweifellos aber wird die Verletzung am Lebenden mindestens ebenso häufig durch Fall auf die vorgestreckte Hand hervorgerufen werden; und ich glaube mit P. Bruns, dass die gestreckte Stellung des Ellenbogens das Zustandekommen begünstigt. Die äussere Peripherie des Köpfchens bricht nach meinen Versuchen dabei am leichtesten, wenn der Stoss das Ellenbogengelenk gleichzeitig radialwärts abknickt. Sobald aber, wie in unseren Fällen, die Fractur die Grenzen des Gelenks nach unten überschreitet, genügt die partielle Zerreissung der Kapsel vollkommen für die Entstehung der Dislocation, zumal wenn die die Fractur erzeugende Gewalt noch weiter in diesem Sinne zur Wirkung kommt. Gerade dem Umstande, dass die Fractur theilweise extracapsulär gelegen, ist auch die relativ vollkommene Heilung des Fragmentes zuzuschreiben; die Verschiebung des Köpfchens nach vorn bleibt aber eine dauernde, da die secundäre Auftreibung desselben eine Reposition erst recht unmöglich macht.

Endlich erlaube ich mir noch zwei, gleichfalls durch Resection gewonnene Radiusköpfchen vorzulegen, an denen umgekehrt ein Stück der inneren Peripherie des Gelenkrandes abgestossen ist; das Köpfchen selbst war nach aussen subluxirt und ziemlich stark gewuchert (Fig. 4 A. und B.) In diesen Fällen, welche eine völlig intraarticulär gelegene Fractur darstellen, ist das kleine innere Fragment nicht wieder angeheilt, sondern es stellt sich als ein gestielter freier Gelenkkörper dar. Auf diese interessanten, niedlichen Präparate ist in der neueren Zeit, seitdem C. Hueter[1]) einen freien Gelenkkörper, welcher einem Fragmente von $^2/_3$ der Grösse des ganzen Radiusköpfchens entsprach, durch Arthrotomie aus dem Humeroradialgelenke entfernte, mehrfach aufmerksam gemacht worden. Auch die Entstehung dieser Fractur kann durch directe Gewalteinwirkung auf

[1]) Verhandl. der Deutschen Gesellsch. für Chirurgie. V. Congr. 1876.

das Köpfchen erklärt werden, indem dabei die innere Peripherie desselben gegen die Gelenkfläche der Ulna gepresst und abgequetscht wird; in den meisten Fällen entsteht auch sie gewiss durch Meisselwirkung von Seiten des Humerus, während durch rotirende und abducirende, durch Fall auf die Hand bedingte Gewalt das Köpfchen nach aussen luxirt wird. Die Verrenkung kann natürlich nun um so eher zu Stande kommen und durch Zwischenlagerung des inneren Fragmentes bleibt die Verschiebung irreponibel. Vielfach sind diese Absprengungen am Köpfchen des Radius bekanntlich bei denjenigen Experimenten beobachtet worden, welche zur Erzielung von Fracturen des Proc. coronoides angestellt wurden; überhaupt findet man diese kleinen Absprengungen vielfach bei den Leichenversuchen über die Verletzungen des Ellenbogengelenks. In den vorliegenden beiden Fällen war die Verletzung lediglich auf das Radio-Humeralgelenk beschränkt.

Fig. 4.

Radiusköpfchen mit Absprengung des Innenrandes und Wucherung der äusseren Hälfte. A von oben gesehen, B von innen gesehen.

Und nun, m. H., gestatten Sie mir noch ein Paar Bemerkungen in Bezug auf die Behandlung. Sämmtliche Radiusköpfchen, welche ich vorzeigte, stammen von veralteten Fällen, bei denen zum Theil vorher fruchtlose Versuche der Reposition gemacht waren, zum anderen Theil hatte überhaupt keine Behandlung stattgefunden. Als die Fälle in unsere Behandlung traten, wurde zunächst ein Repositionsversuch ausgeführt, aber stets ohne Erfolg. Die Schwierigkeit der Rsposition ist ja selbst in frischen Fällen allgemein bekannt, und wenn wir die oben geschilderten anatomischen Verhältnisse sowie die Complicationen berücksichtigen, so werden wir

uns keinen Augenblick wundern, wenn namentlich in veralteten irreponirten Fällen derartige Versuche ohne Erfolg bleiben. Wir haben daher, nachdem wir uns in jedem Falle zunächst auch von der Unmöglichkeit überzeugt hatten, die Reposition nach Beseitigung des jeweiligen Hindernisses durch die Arthrotomie zu Wege zu bringen, die Resection des Köpfchens vorgenommen. Ich habe darüber an anderer Stelle[1]) berichtet, will hier nur nochmals betonen, dass in allen Fällen ausgezeichnete Functionen erzielt wurden. Es ist selbstverständlich, dass in allen Fällen, wo die einfache Arthrotomie mit Beseitigung des Hindernisses und die nachfolgende Kapselnaht die Reposition und die dauernde Retention ermöglicht, die Resection nicht in Frage kommt. Sprengel[2]) hat ja kürzlich einen derartigen schönen Erfolg mitgetheilt. Ich habe aber auf Grund meiner Beobachtungen die Ueberzeugung, dass man in der Regel nur durch die Decapitation sicher zum Ziele kommen wird; die letztere ist inzwischen, wie ich durch Privatmittheilungen weiss, mit gutem Erfolge auch von Reverdin und Wagner ausgeführt worden. Was endlich die operative Freilegung des nach vorn luxirten Köpfchens anbelangt, so ist dabei eine Gefahr wohl in Betracht zu ziehen. Als ich im Herbst 1883 einen meiner Fälle in Behandlung nahm, konnte ich den Zuhörern die auffallend weit nach vorn und innen bestehende Dislocation des Köpfchens demonstiren, welche mich veranlasste, in diesem Falle ausnahmsweise von vorn den Schnitt durch den M. supinator direct auf die Prominenz zu verlegen, während wir bis dahin stets von aussen unterhalb des Epicondylus humeri die Incision ausgeführt hatten. Ich machte vor Beginn der Operation darauf aufmerksam, dass ich eventuell mit dem N. radialis in Collision kommen müsse und trennte daher den Muskel stumpf mit einem Elevatorium. In der That präsentirte sich in der Tiefe der Nerv, die Theilungsstelle des Stammes umschlang den vorderen Rand des Köpfchens und den Hals — ein brüsker Schnitt hätte ihn sicher getrennt. Ich schob den Nerven zur Seite und konnte dann die Decapitation vollenden. Ich habe sofort eine Anzahl an der Leiche erzeugter Luxationen auf dieses Verhalten untersucht und stets dasselbe Bild

[1]) Mittheilungen aus der chirurg. Klinik zu Greifswald. Wien und Leipzig 1884. Bei Urban u. Schwarzenberg.

[2]) Centralblatt für Chirurgie. 1886. No. 10.

(Fig. 5) erhalten. Da, wie ich mich nachträglich überzeugen konnte, auch Schüller denselben Befund an seinen Präparaten constatirt hat, so muss man denselben als typisch betrachten. Um daher ohne Gefahr für den N. radialis die Arthrotomie resp. Decapitation bei vorderer Luxation des Radiusköpfchens auszuführen

Fig. 5.

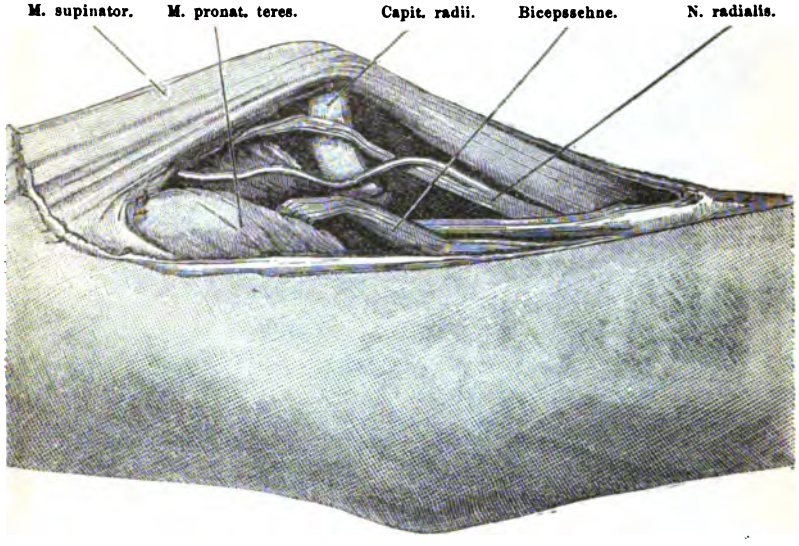

Umschlingung des nach vorn luxirten Radiusköpfchens durch den N. radialis.

— ich weiss, dass ein Arzt vor nicht langer Zeit durch eine Incision von vorn auf das prominirende Köpfchen in der That eine Radialislähmung zu Stande gebracht hat — soll der Einschnitt in der Linie des Hueter'schen radialen Längsschnittes von der Spitze des Epicondylus ext. humeri abwärts verlaufen; die Incision von vorn, welche auf den ersten Blick viel verlockendes hat, soll dagegen lieber ganz vermieden werden.

Gedruckt bei L. Schumacher in Berlin.

Taf. I.

Fig. 1.

Fig. 4.

Fig. 3.

Fig. 5.

Fig. 3

Fig. 4

Taf. IV.

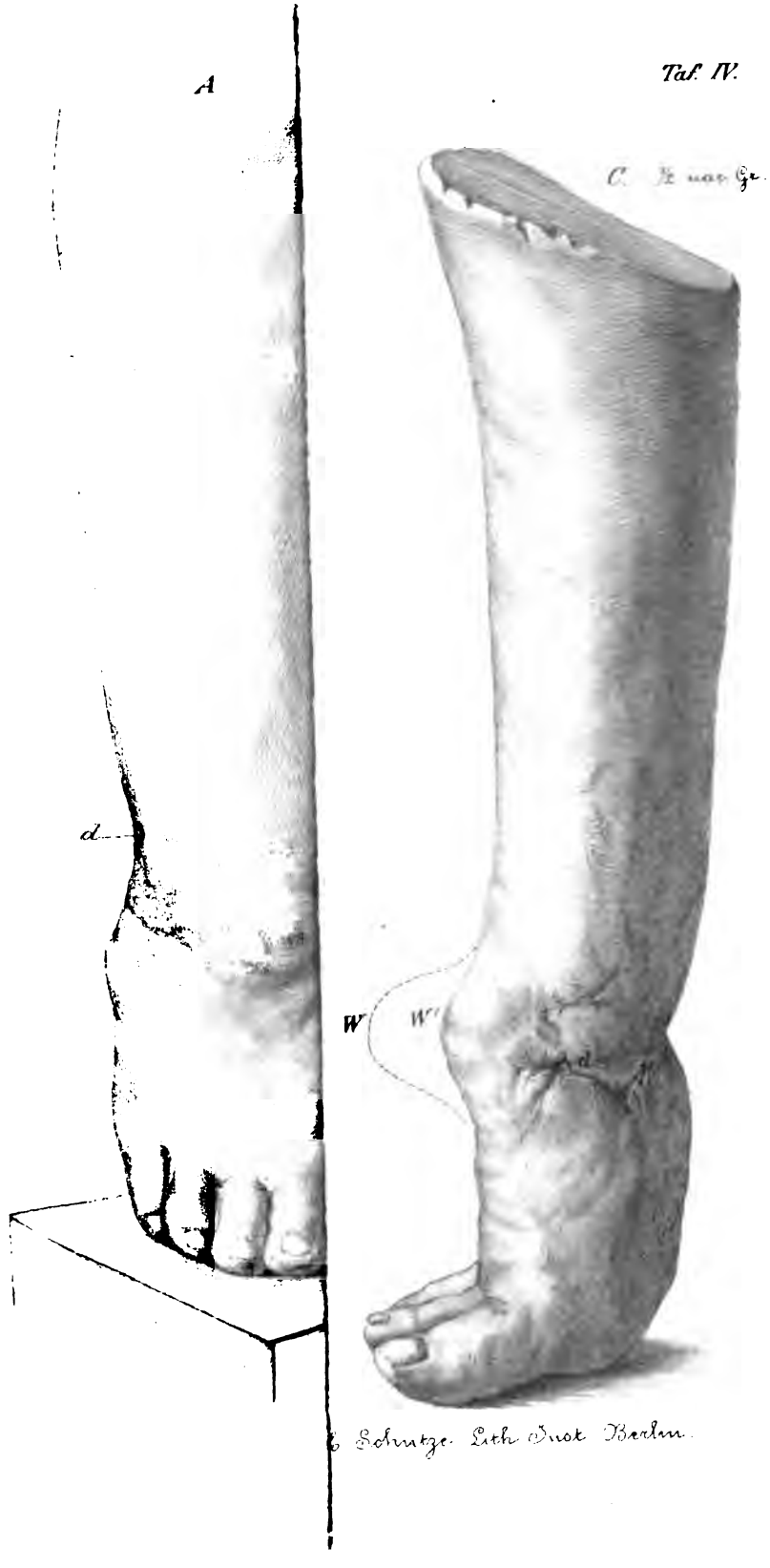

Schnitze. Lith. Inst. Berlin.

Fig 4.

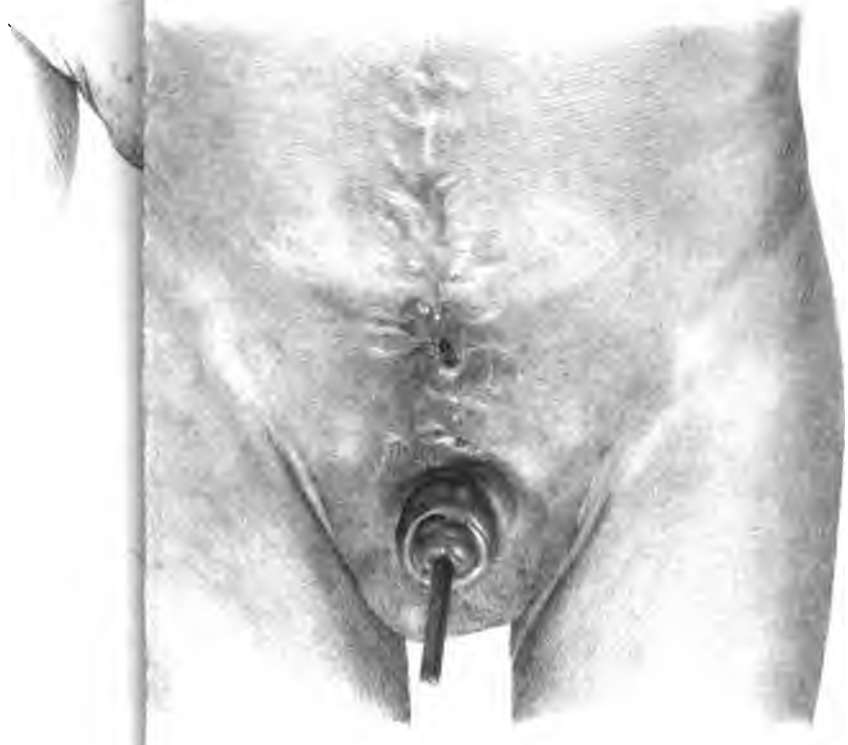

M. Schulze Lith. Inst. Berlin

Taf. VI.

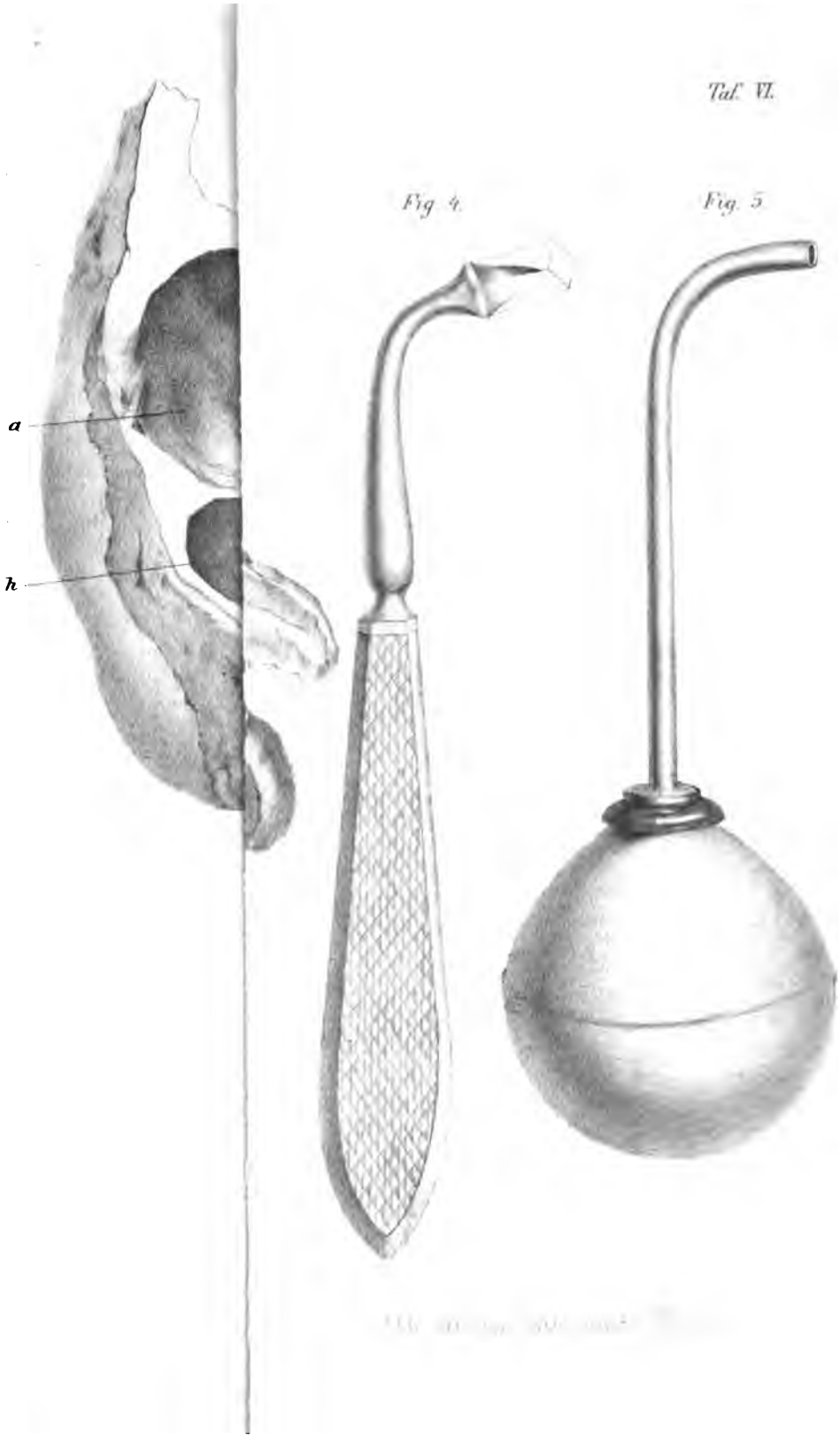

Fig. 4.

Fig. 5.

Fig. 3.

Fig.

Fig. 6.

Fig. 5.

a

b

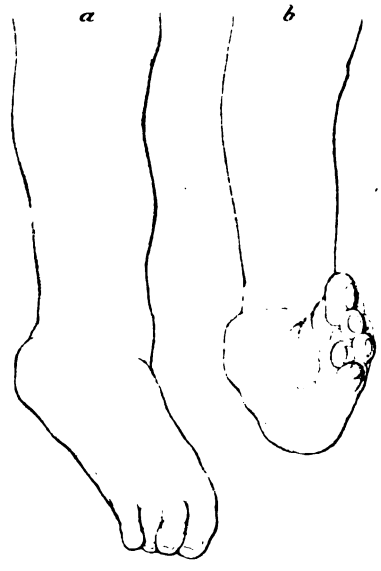

Fig.

Fig 10

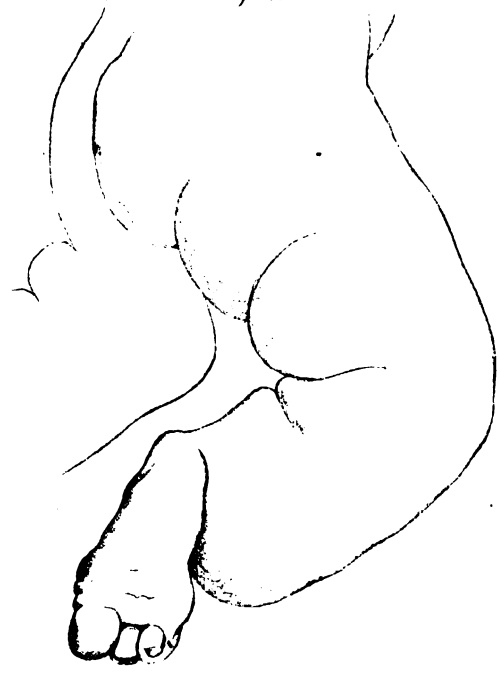

UNIVERSITY OF CALIFORNIA MEDICAL SCHOOL LIBRARY

THIS BOOK IS DUE ON THE LAST DATE STAMPED BELOW

SEP 27 1927

NOV 30 1949

JUN 23 1950

1½m-9,'16

v.15. Deutsche Gesell-
[illegible] schaft fur Chirurgie
Verhandlungen. [illegible]

E M Andersen - SEP [illegible]
[illegible] NOV [illegible]
[illegible] JUN 23 1950 23 1950
JERGESEN

2736

University of California Medical School Library